

## **Diagnose:**

- skel. Tiefbiss-Tendenz
- asym. KL II/1 mit Kreuzbiss rechts
- UK- Deviation nach rechts → Gesichts- und Körperasymmetrie → Beinverkürzung links und linkskonvexe Skoliose (Dr. Jopp)
- Unkonzentriertheit

## **Ziele:**

Vorerst oralorthopädisch mit Bisskorrektur nach links (Mitte) und FKO- Gerät (EOA) den oben Angef. Fehlbiss korrigieren. Den Rest dann festsitzend.

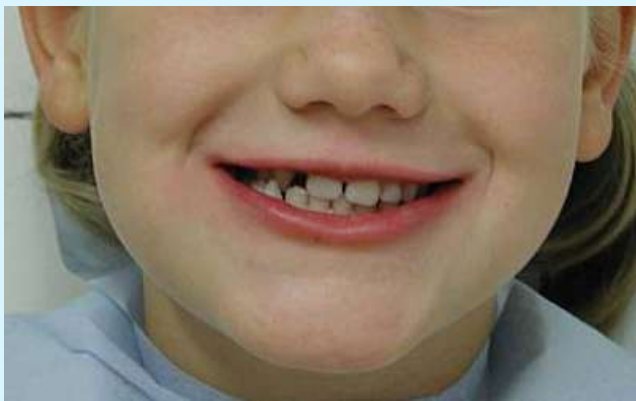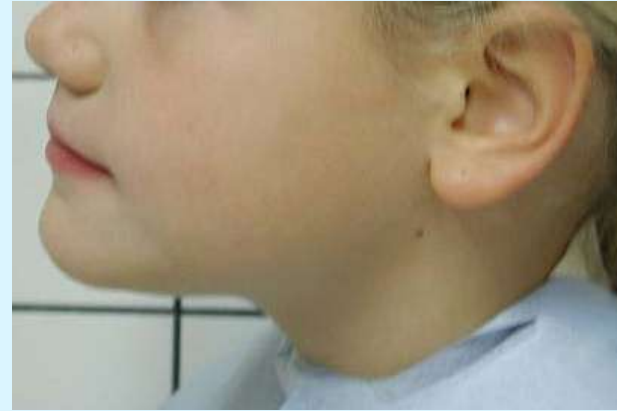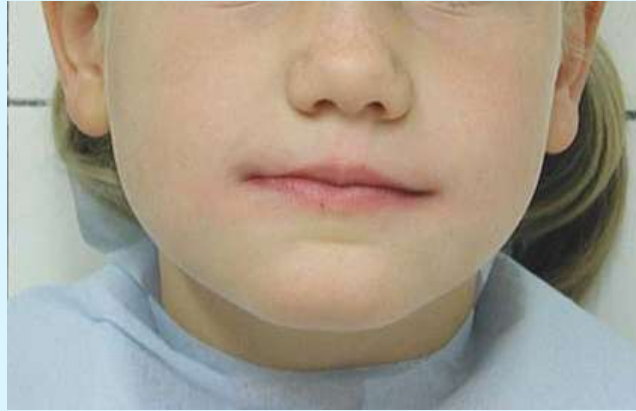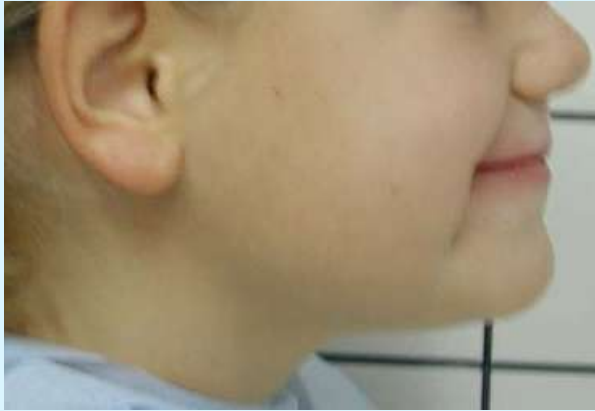## **Abn. FKO Ziele:**

1. Kreuzbisskorrektur
2. Transv. Weitung des OK

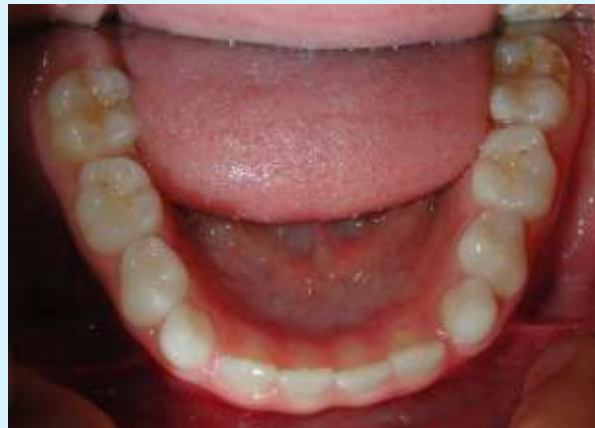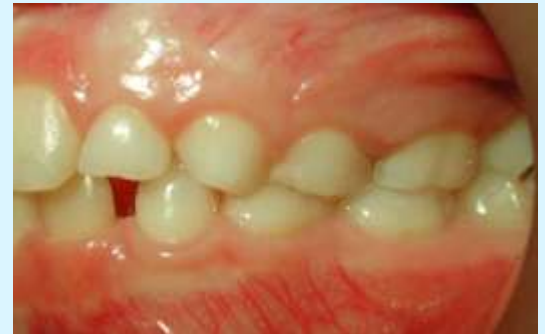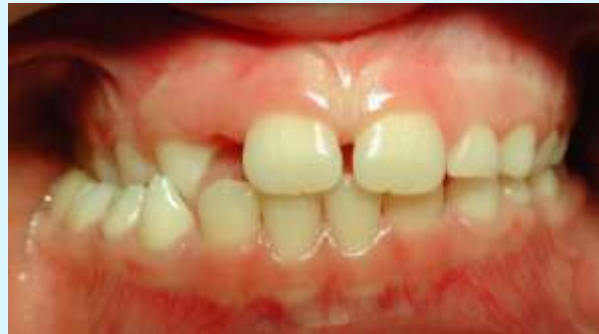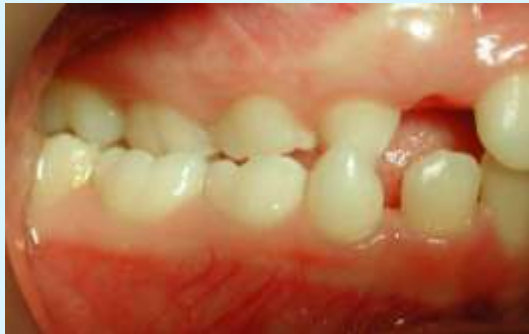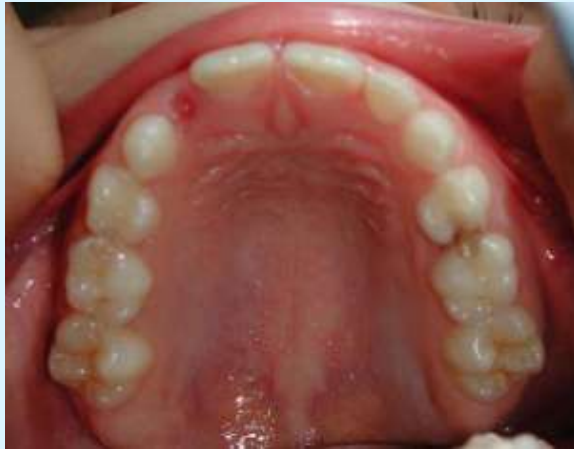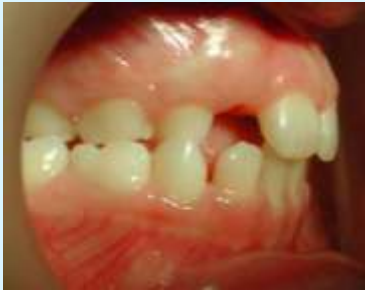## **Dauer:**

Abn. KFO 1-2 Jahre bei guter Mitarbeit. Die festsitzende KFO muss diagnostisch und tarifmässig neu definiert werden.

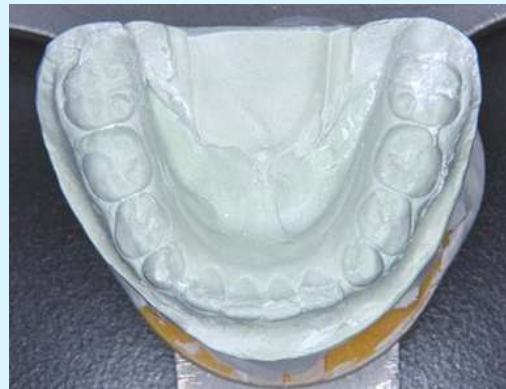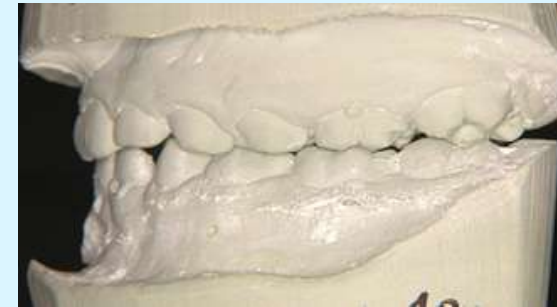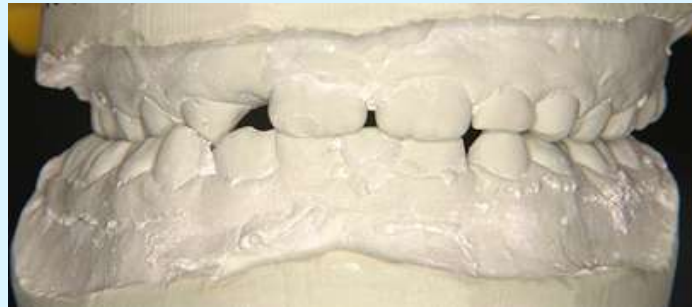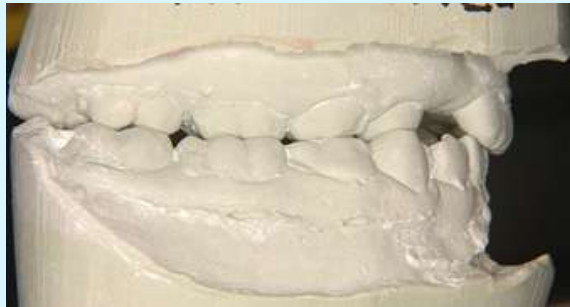Before FKO 2003-10



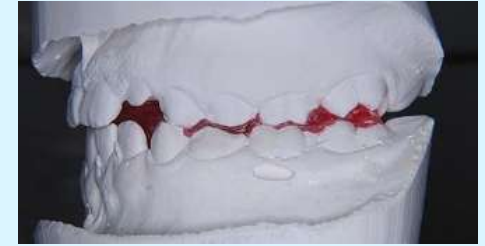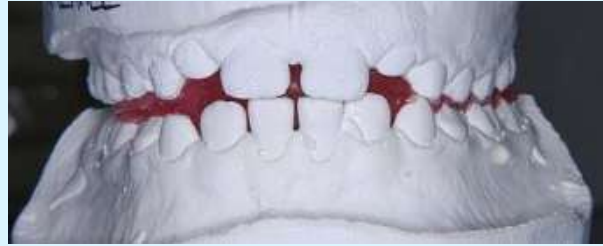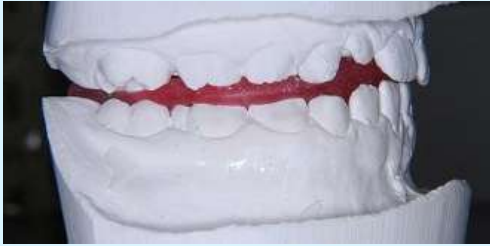Before FKO 2003-10



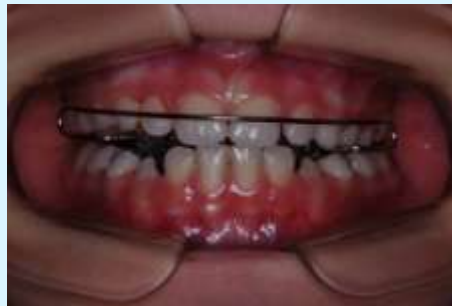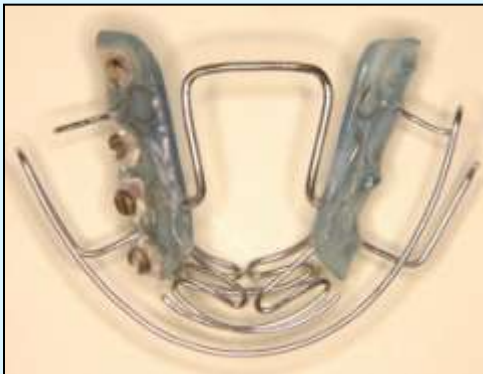
Before FKO 2003-10



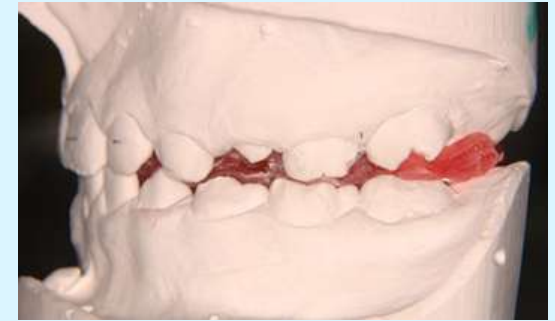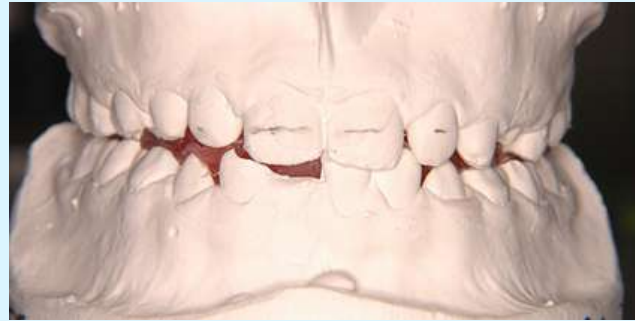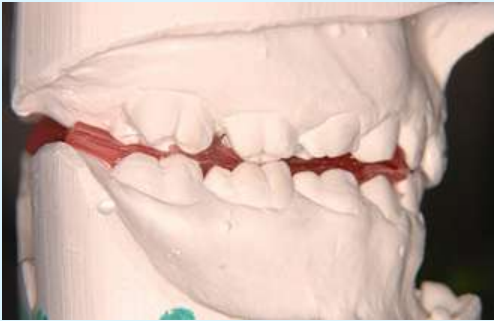# Konstruktionsbiss 2004-03



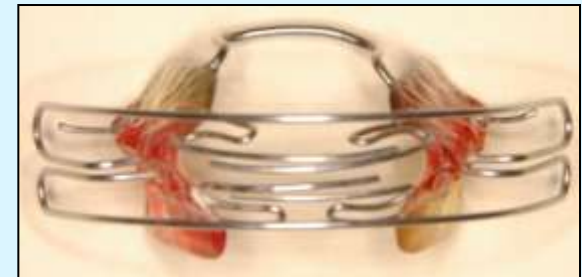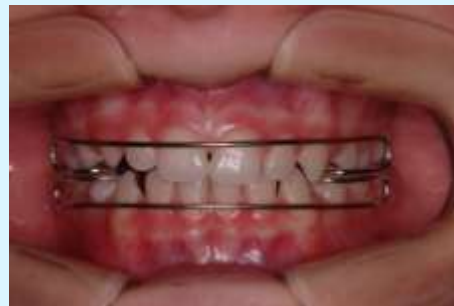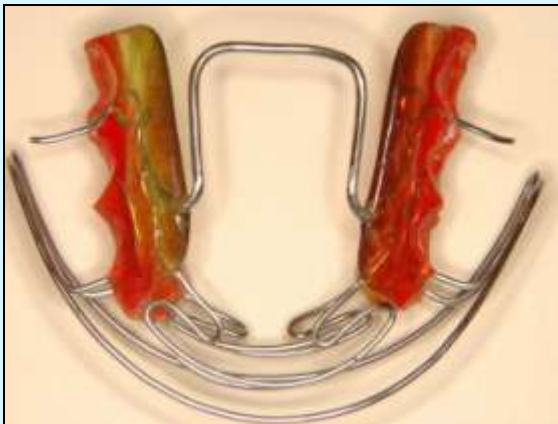## 1. EOA



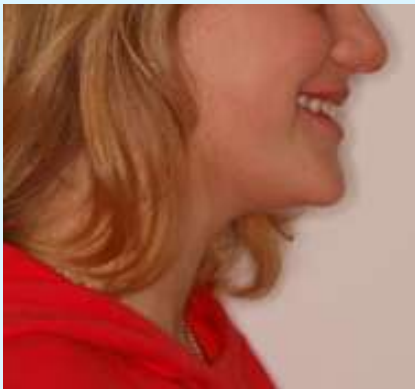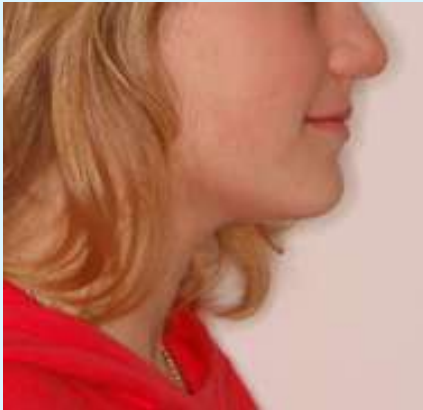# Konstruktionsbiss 2005-05



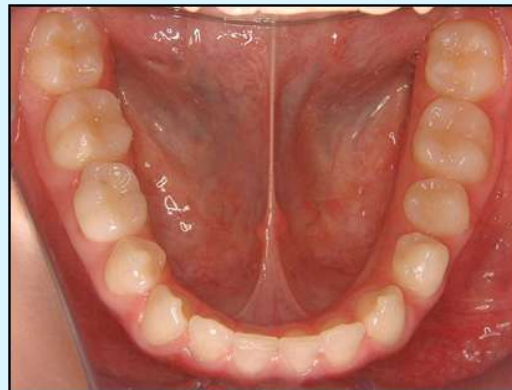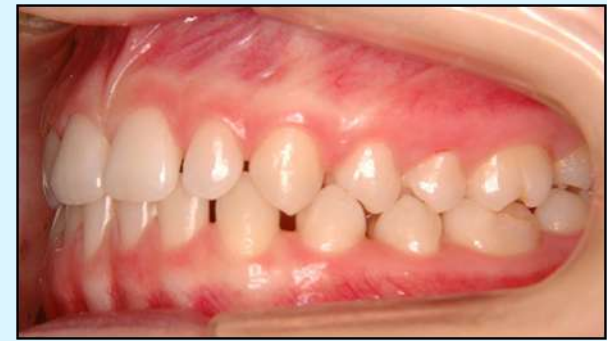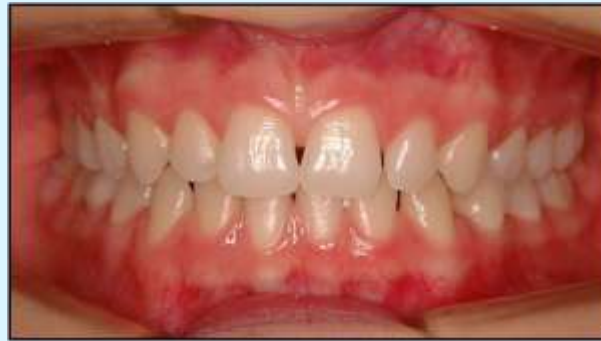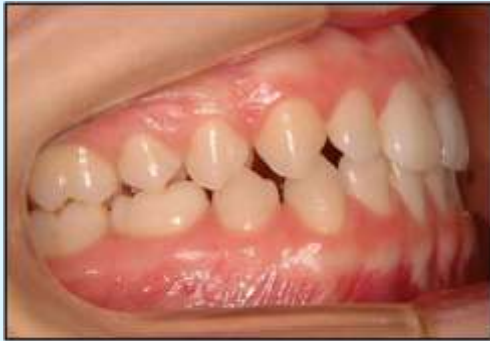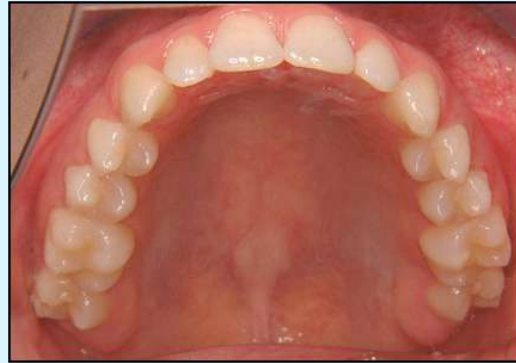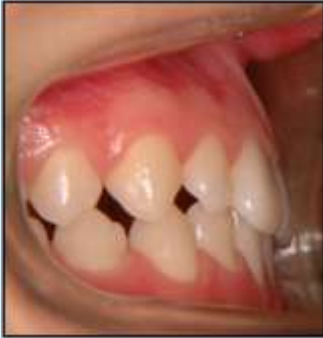## 2. EOA



After FKO 2009-02

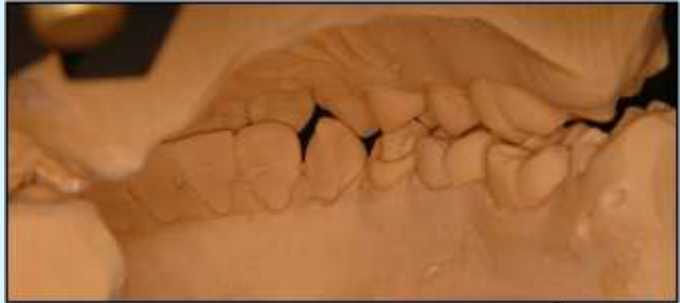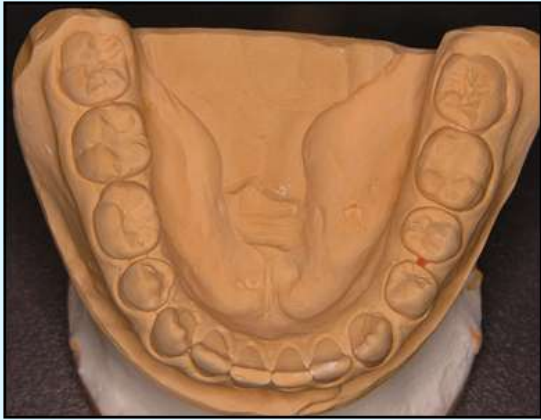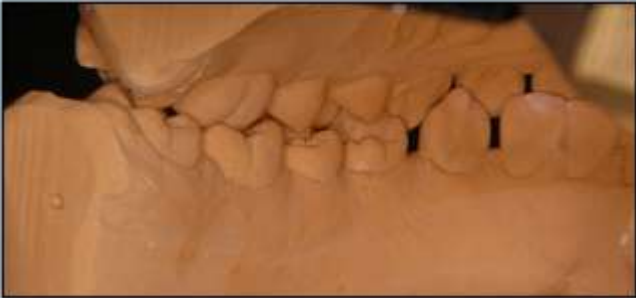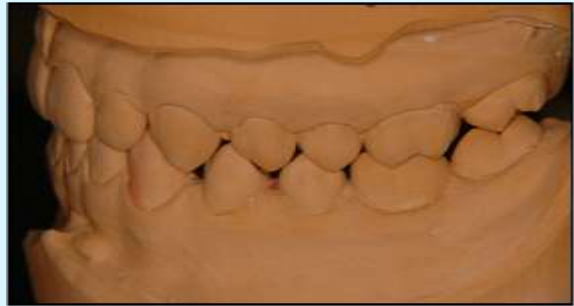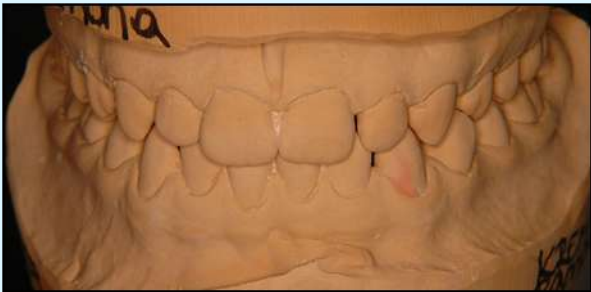


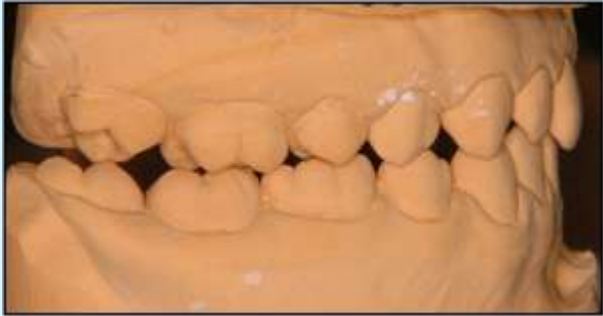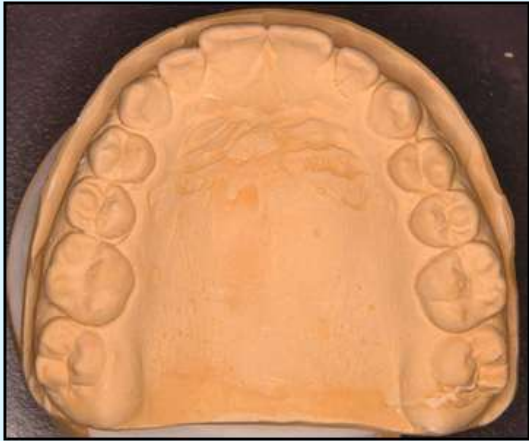After FKO 2009-02

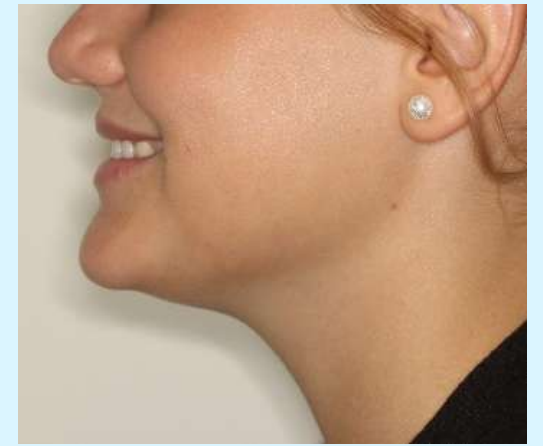
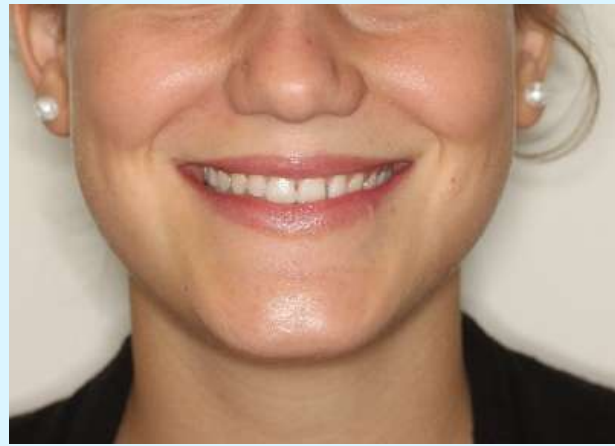
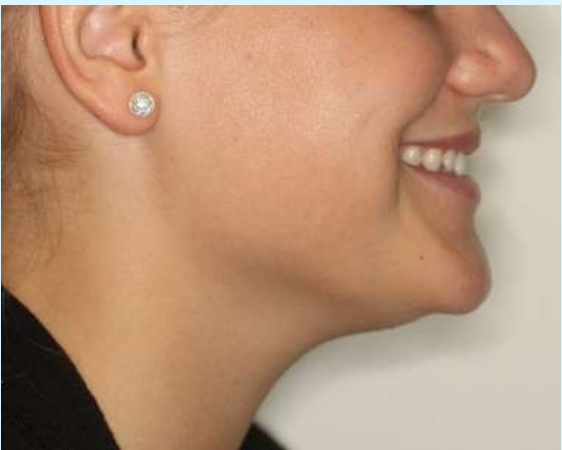
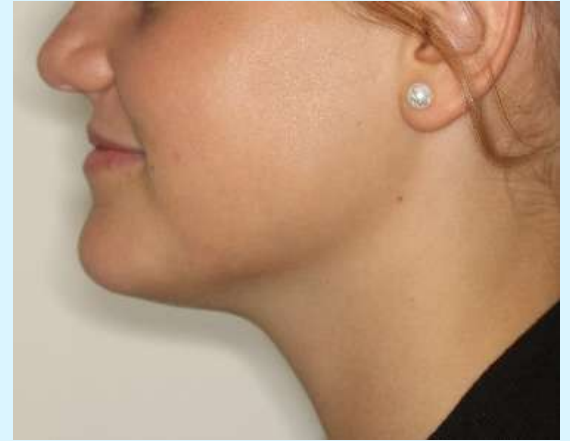
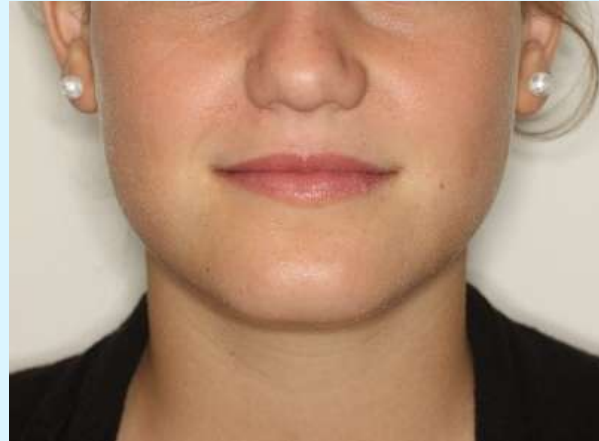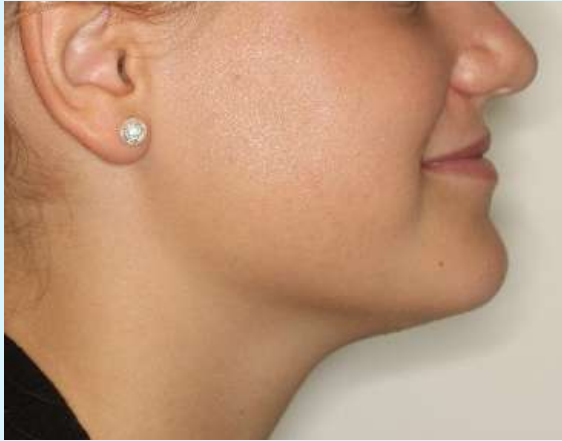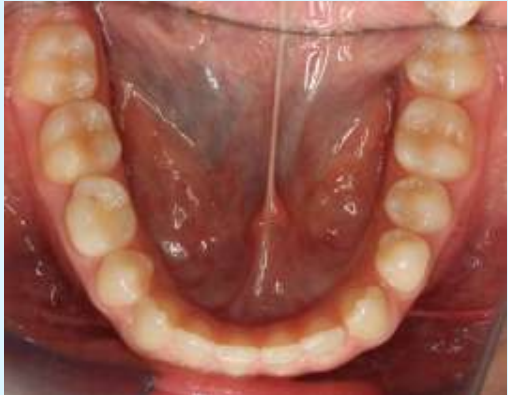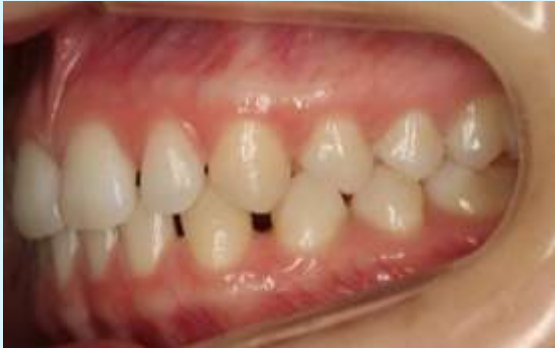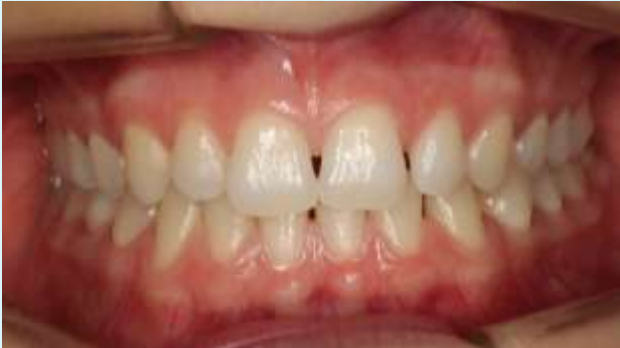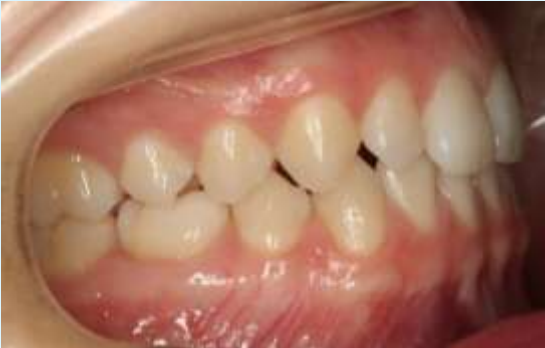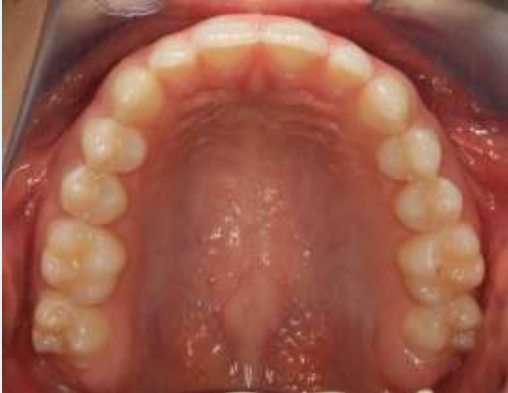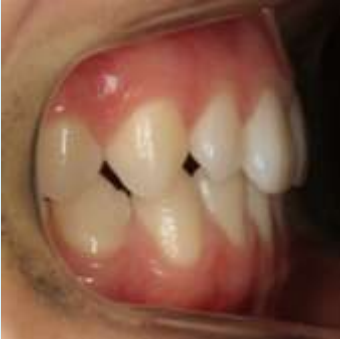After FKO 2009-02



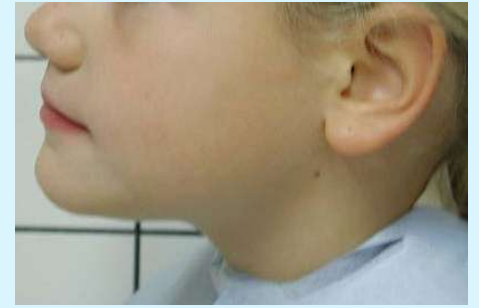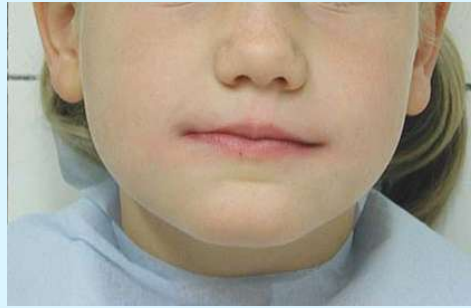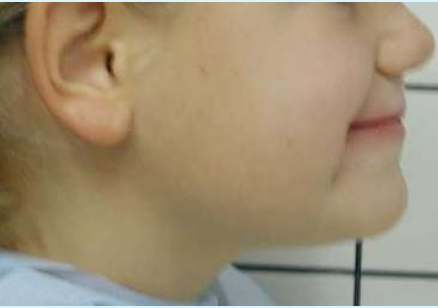After FKO 2012-09



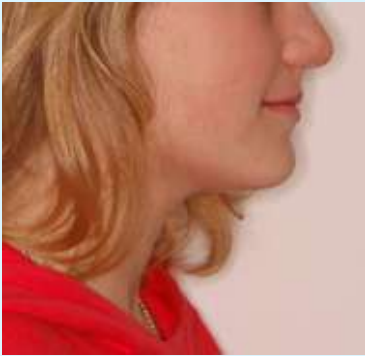After FKO 2012-09



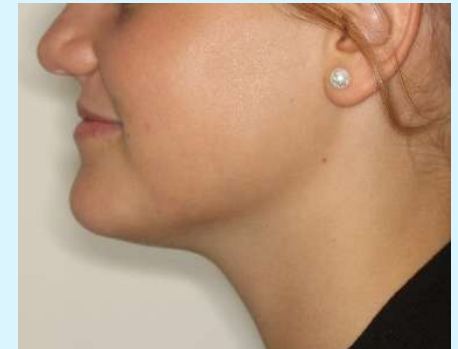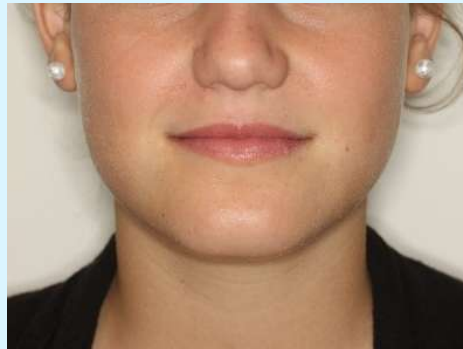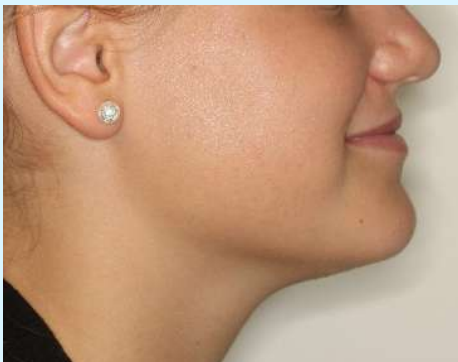Before FKO 2003-10



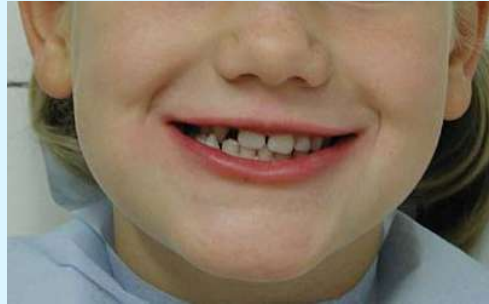After FKO 2009-02



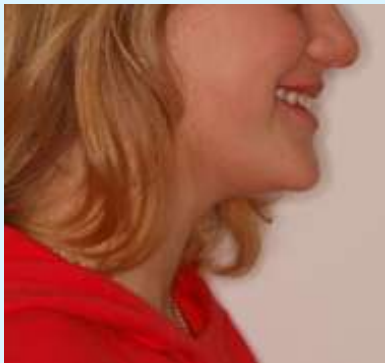After FKO 2012-09



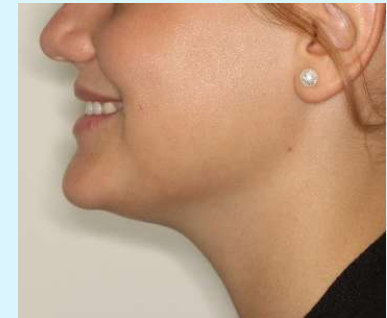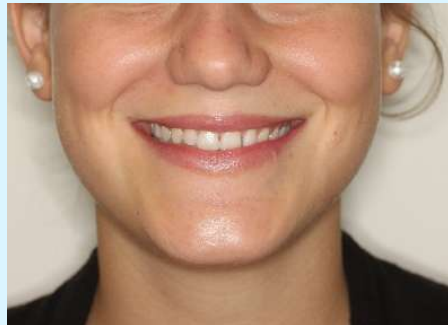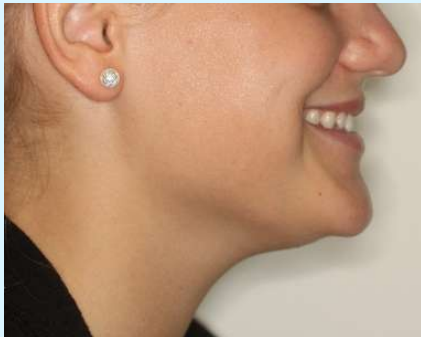Before FKO 2003-10



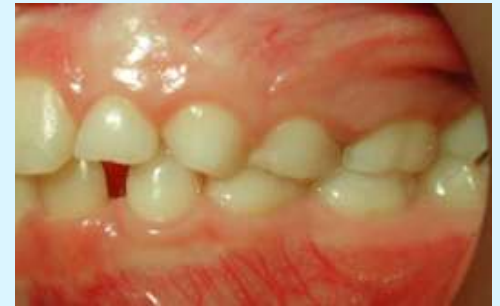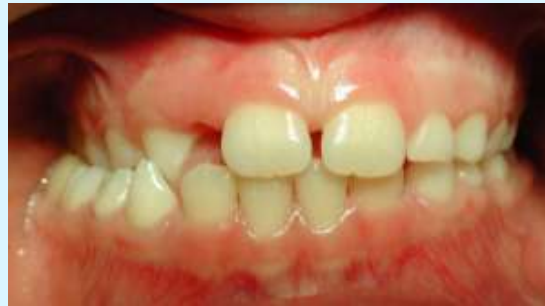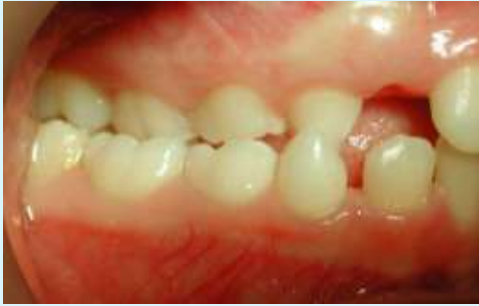After FKO 2009-02



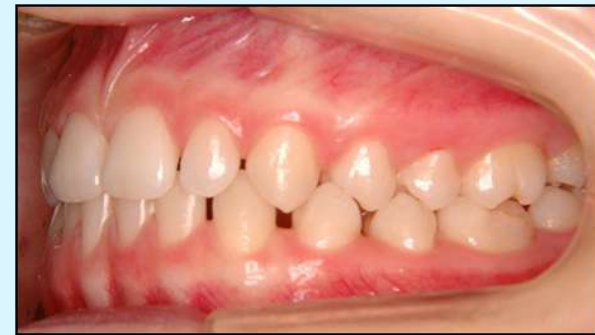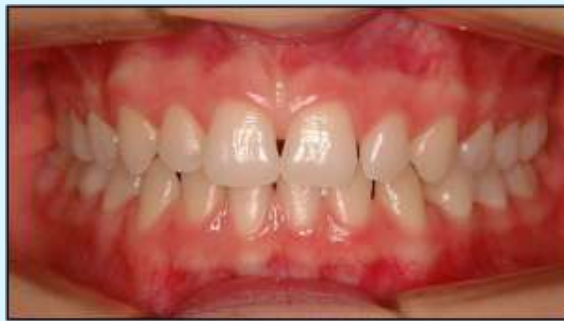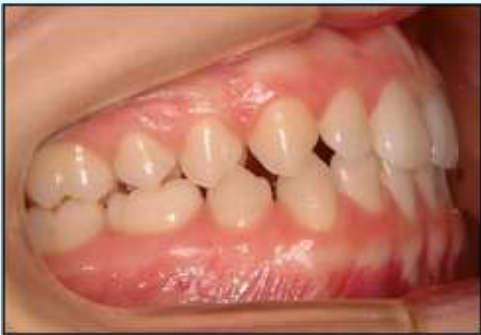After FKO 2012-09



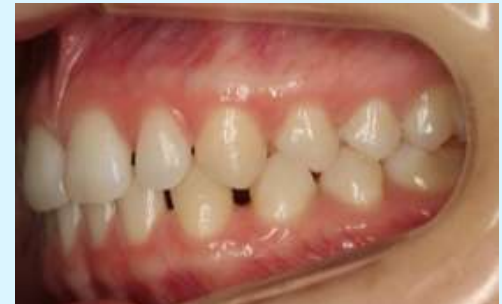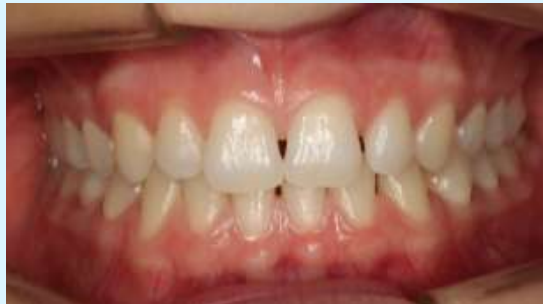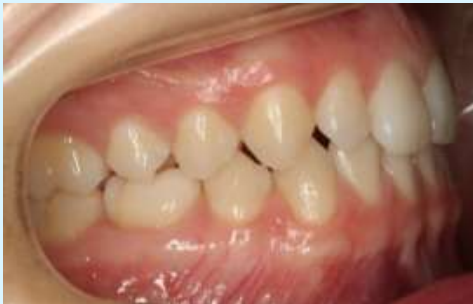Before FKO 2003-10



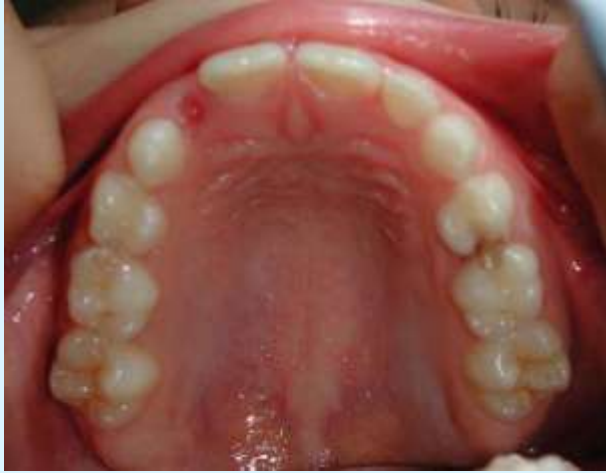After FKO 2009-02



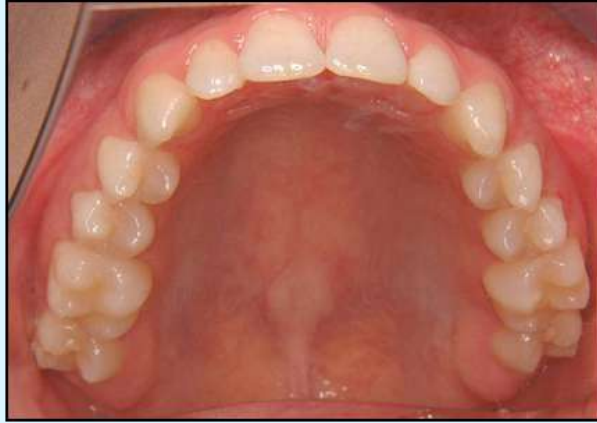After FKO 2012-09



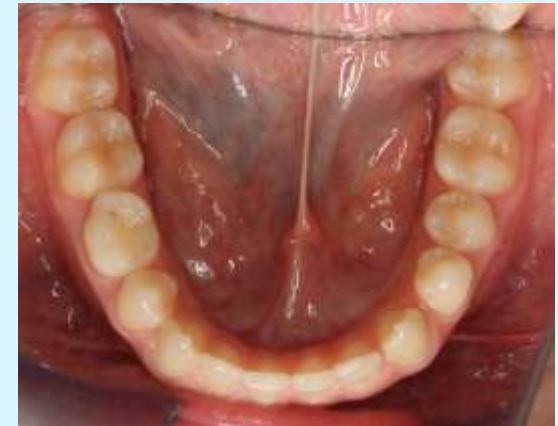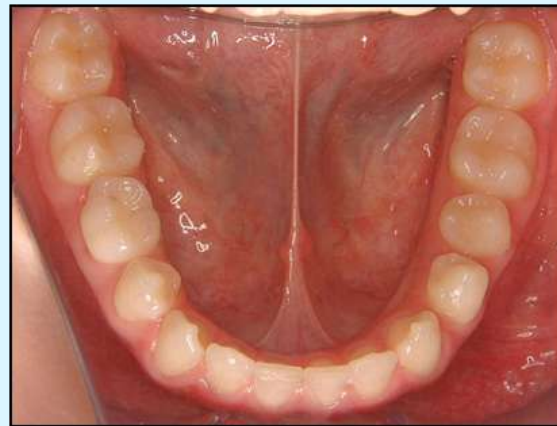
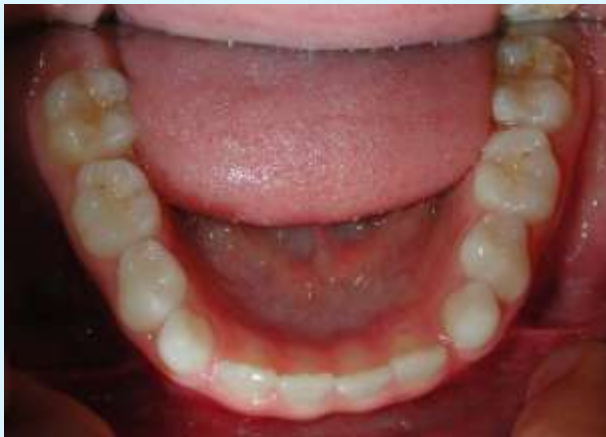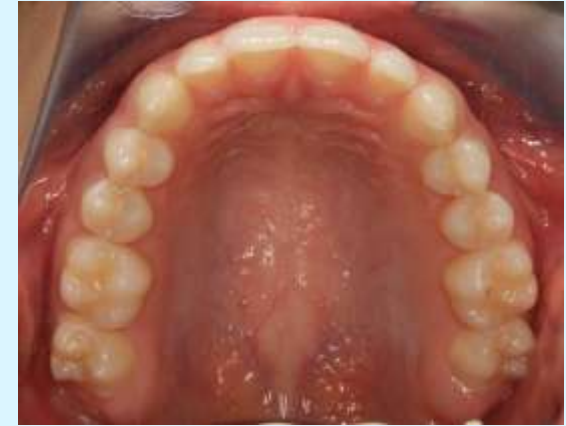Before FKO 2003-10



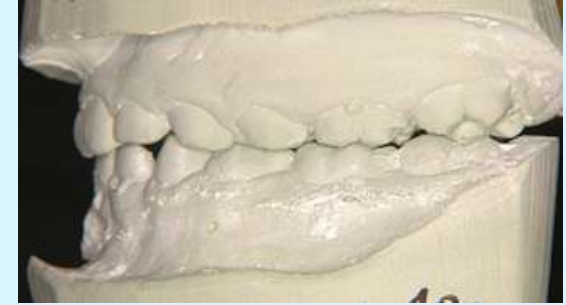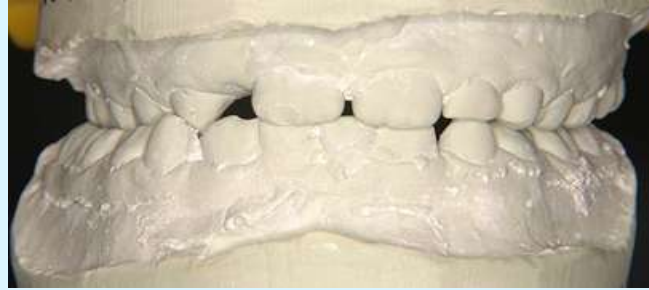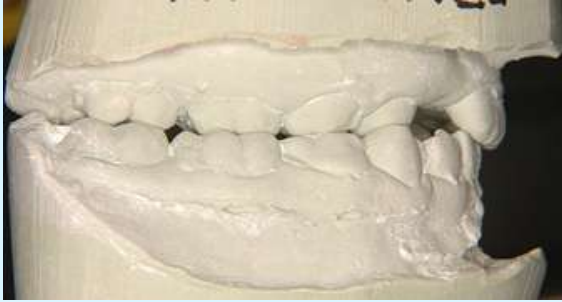After FKO 2009-02



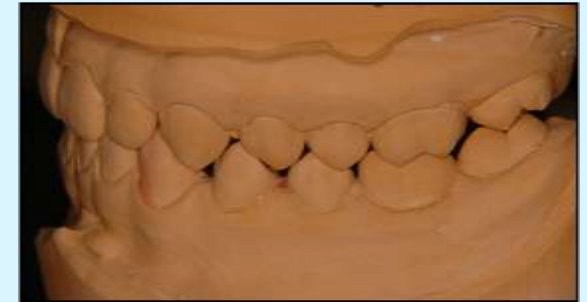
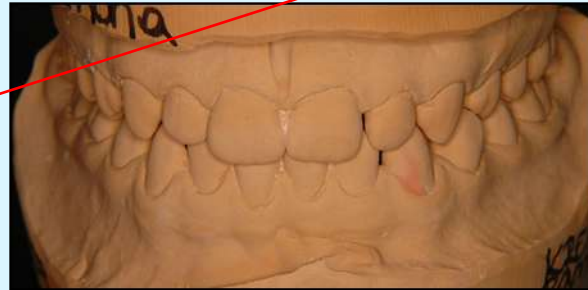
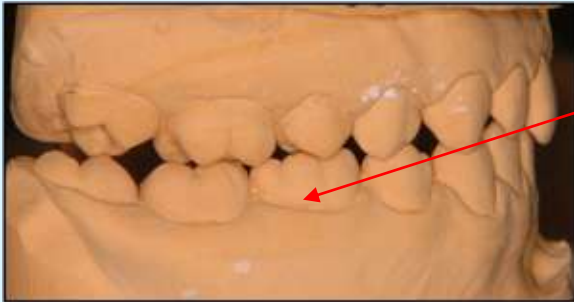
After FKO 2012-09



Before FKO 2003-10

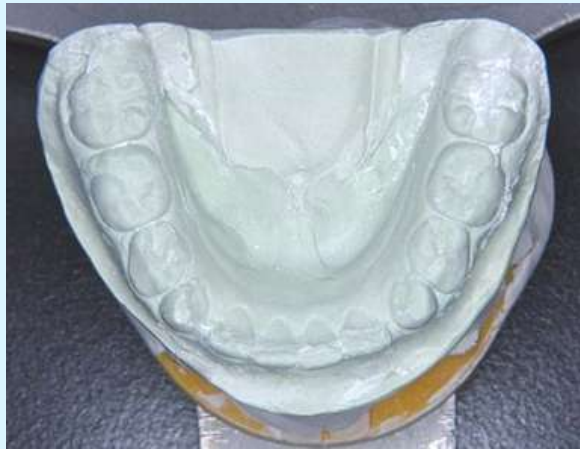

After FKO 2009-02 → note aplasia in regio of 45

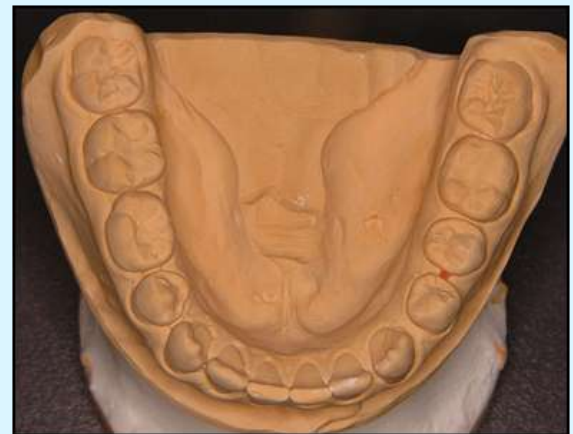
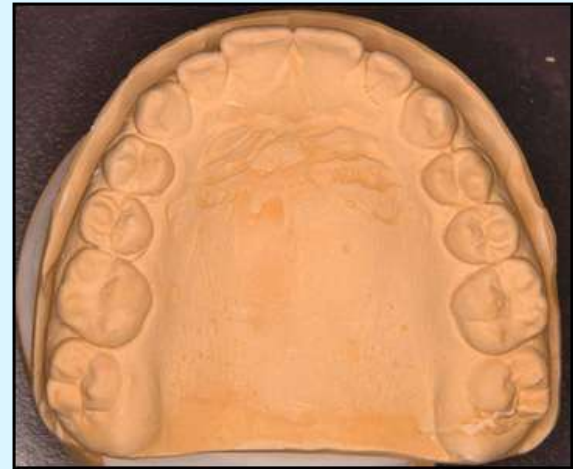


Before FKO 2003-10



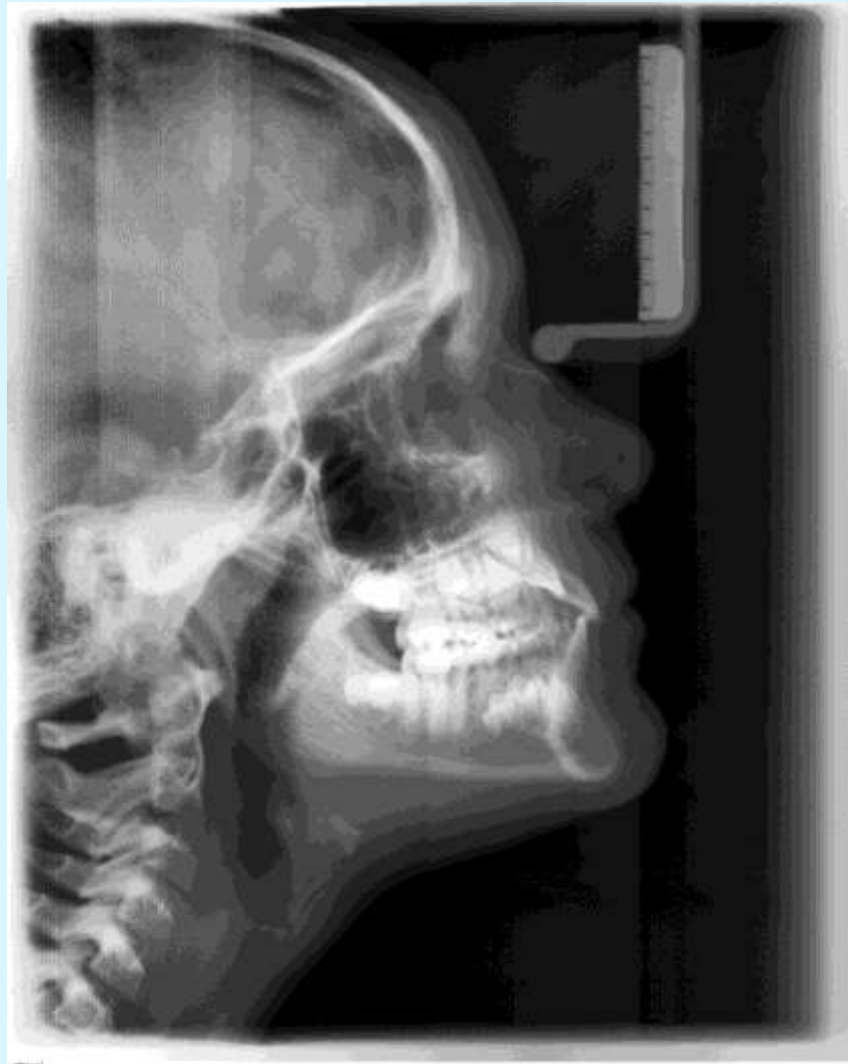After FKO 2009-02



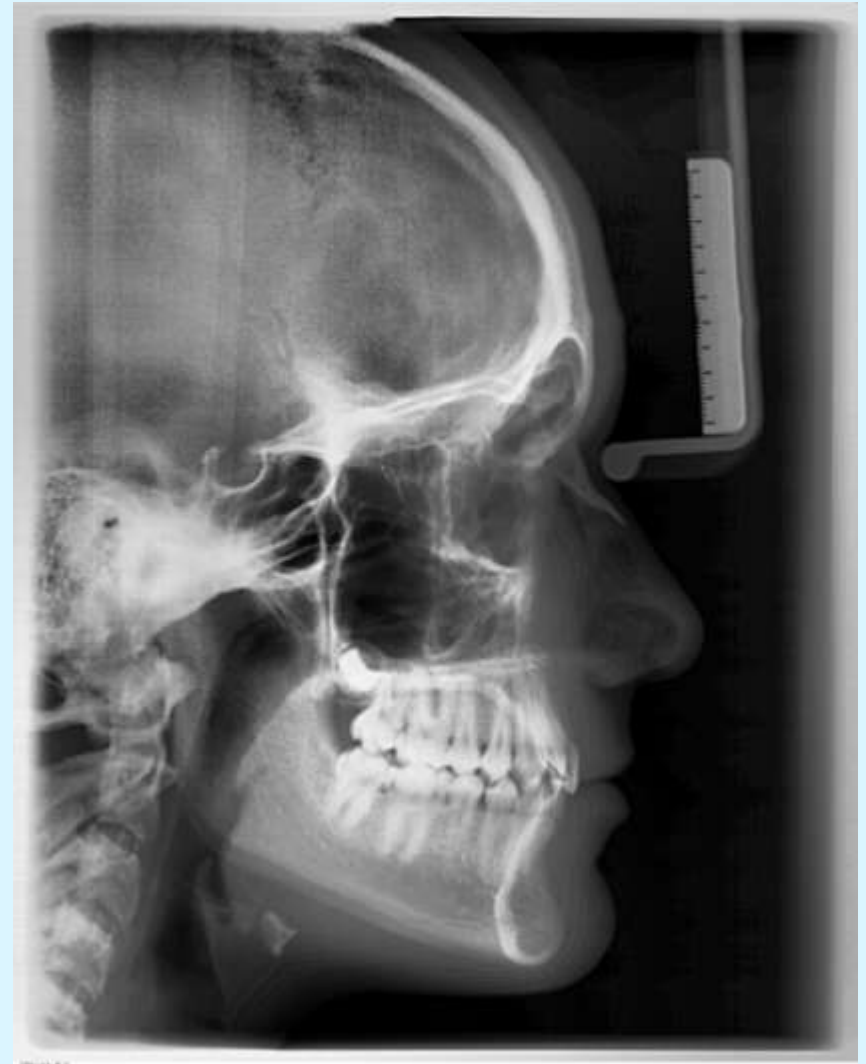17

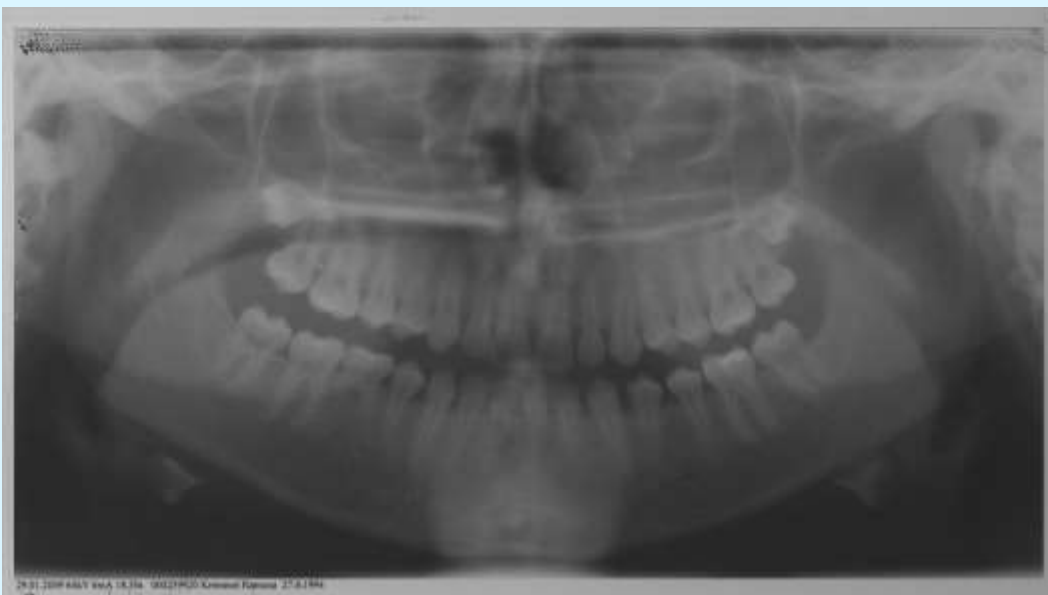17

Before FKO 2003-10

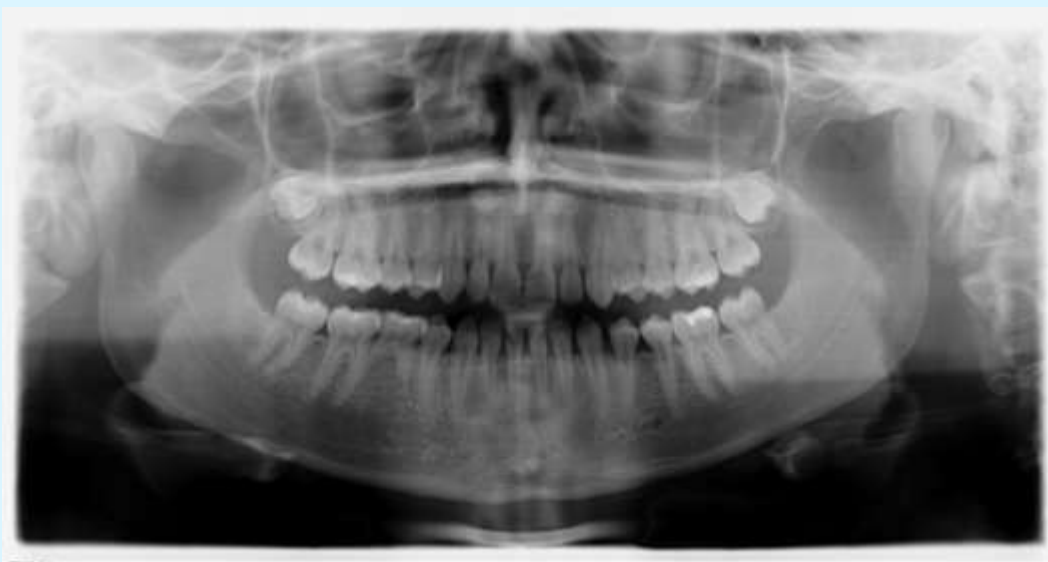

After FKO 2009-02





2009-01



2011-09