

Nr. 2729

9 Jahre

männl.

Half CLII/2 in regio of canines

Overbite,crowding

Diagnose:

- dentoalv. $\frac{1}{2}$ CL II/2 in Region der Eckzähne
- 11,22 Steilstand
- Overbite 3mm
- UK- Front nach links gedriftet

Behandlungsplan:

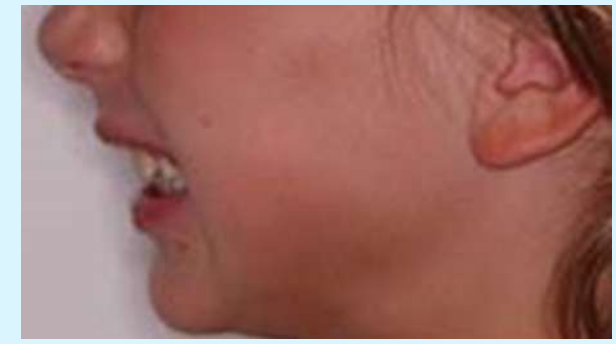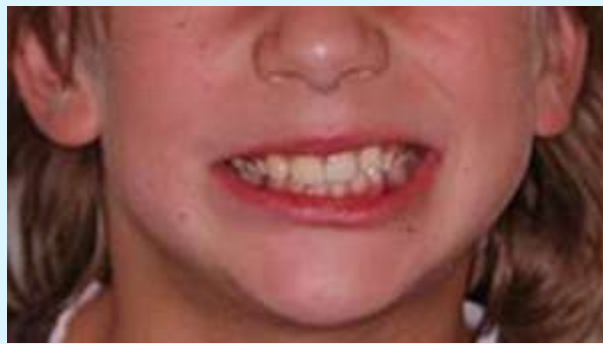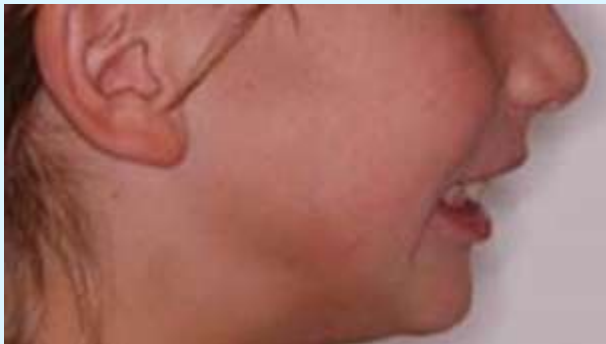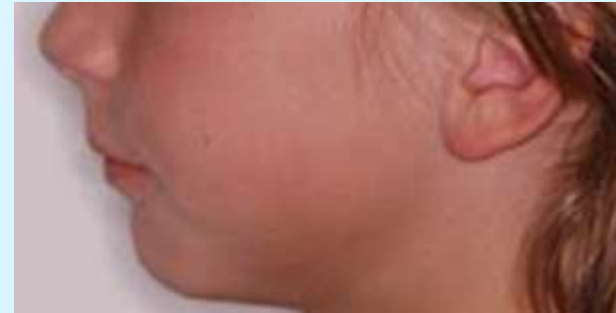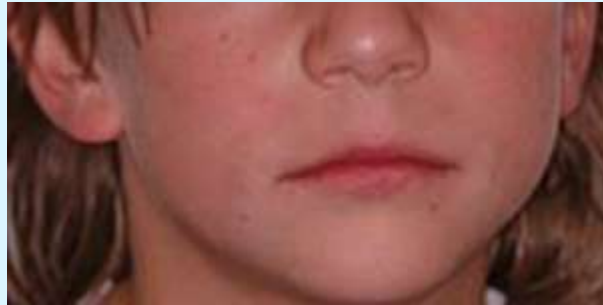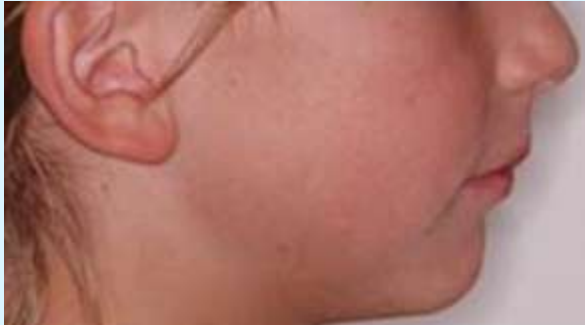Vorerst mit KB und abnehmbarem FKO-Gerät (EOA) die steilstehenden Zähne 11,12 protrudieren in Bissheben und UK – Front mehr mittig gestalten

Den Rest dann später festsitzend falls notwendig.

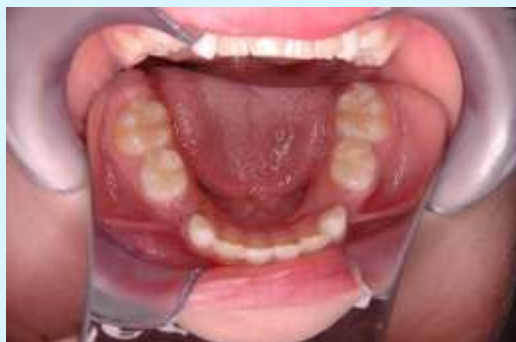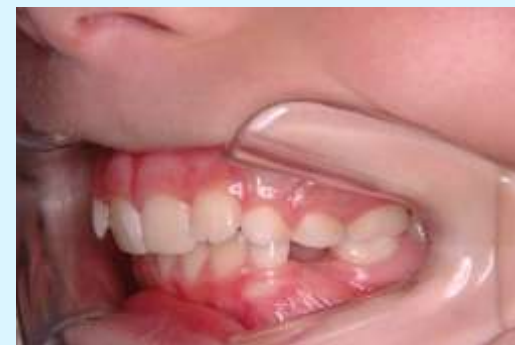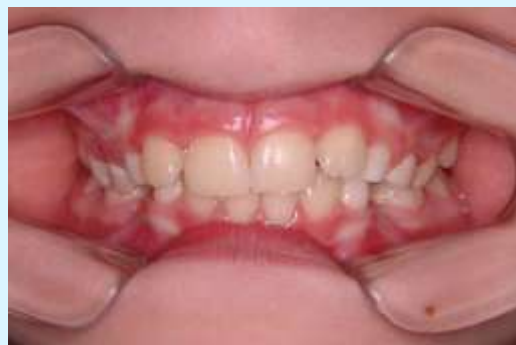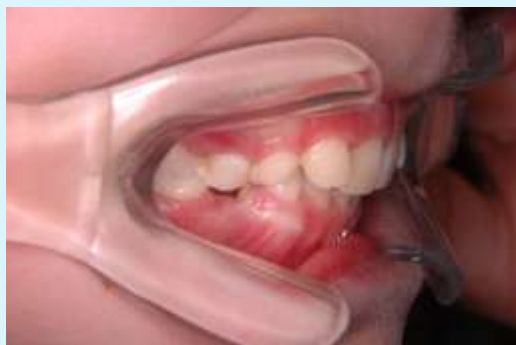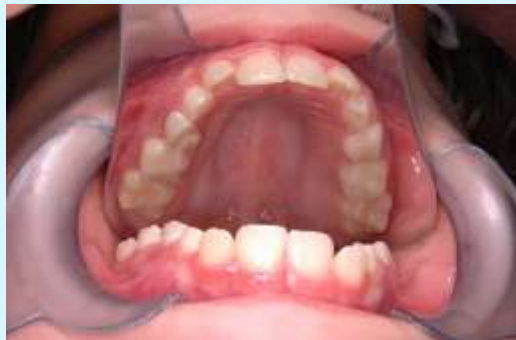Curriculum

- 2007-08 → Start der FKO-Behandlung mit abnehmbarer Zahnspange (EOA)
- Mitarbeit sehr gut, nach 2 Jahren nur noch Nachts tragen
- 04-2011 → Ende der FKO-Behandlung
- Festsitzende KFO-Behandlung mit Bracketts momentan nicht notwendig!?!

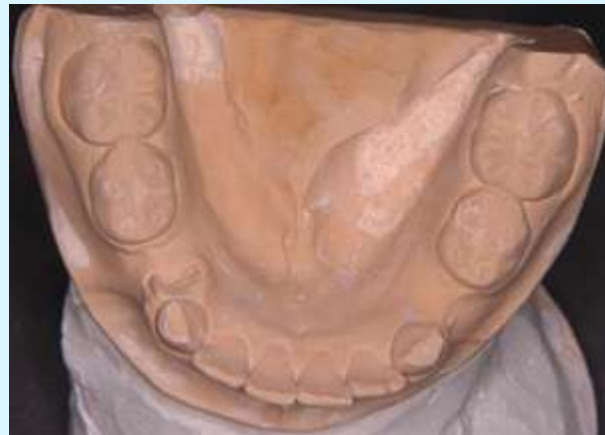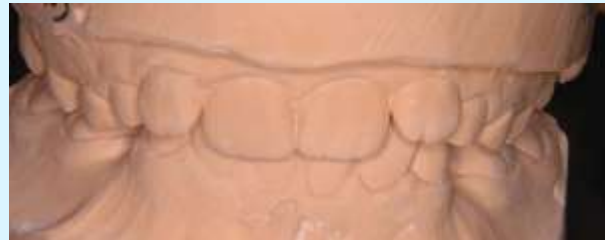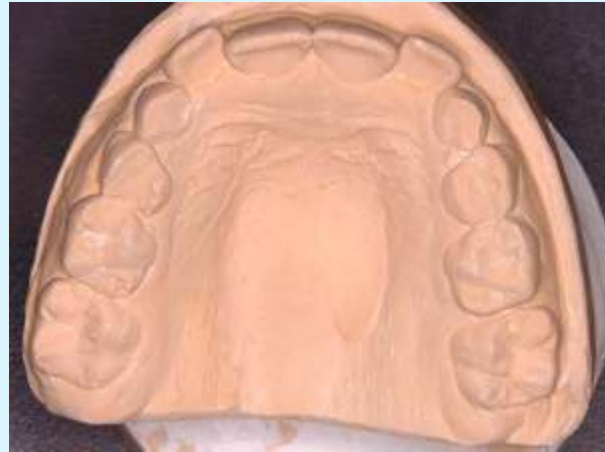Vor FKO 2007-08-27



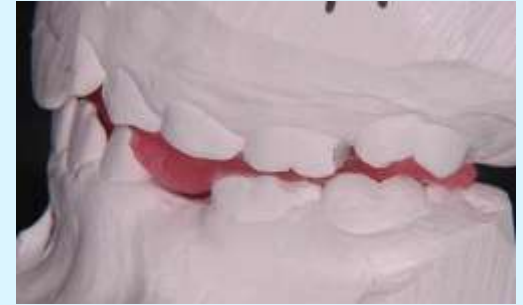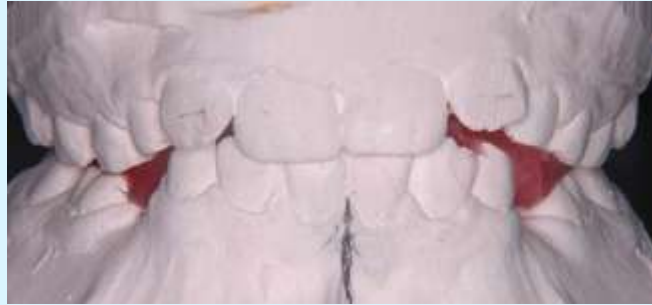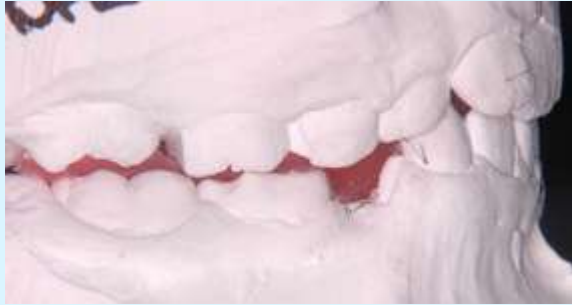Vor FKO 2007-08-27



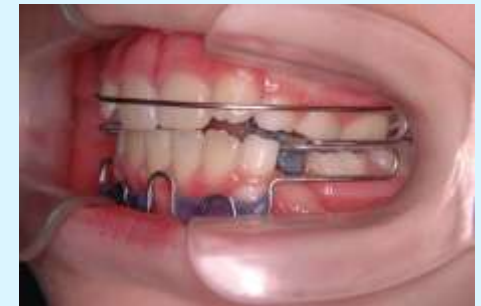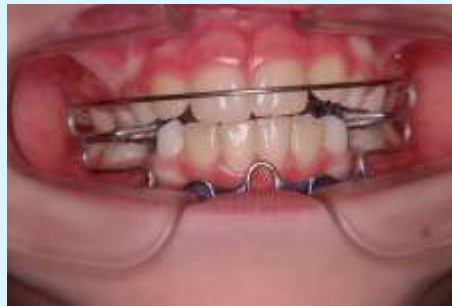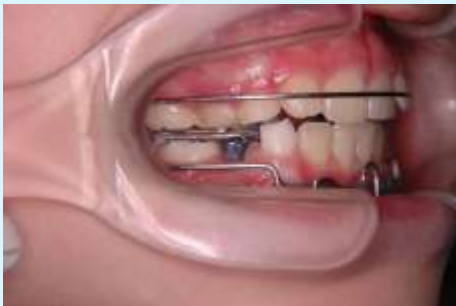Vor FKO 2007-08-27



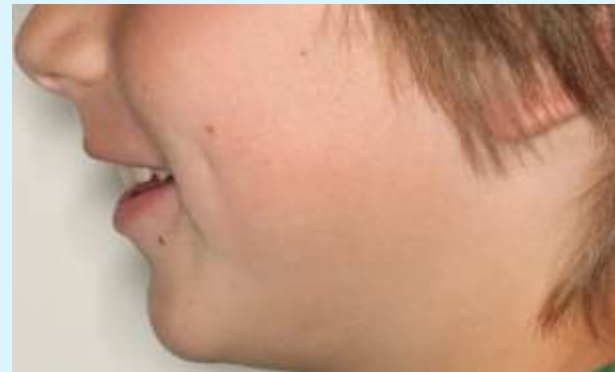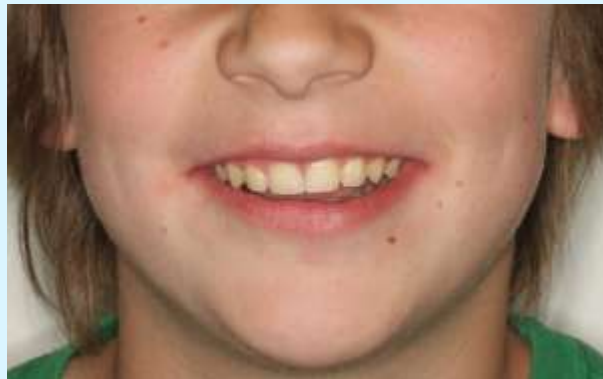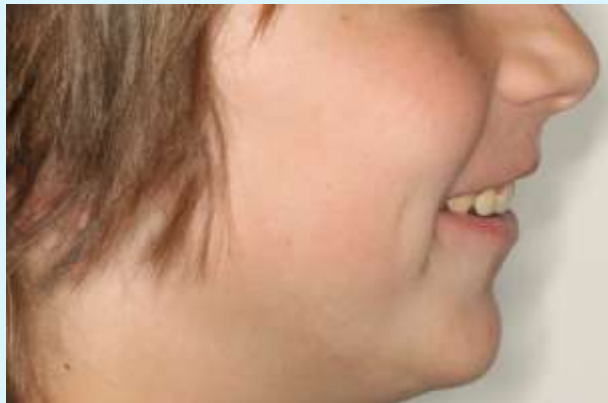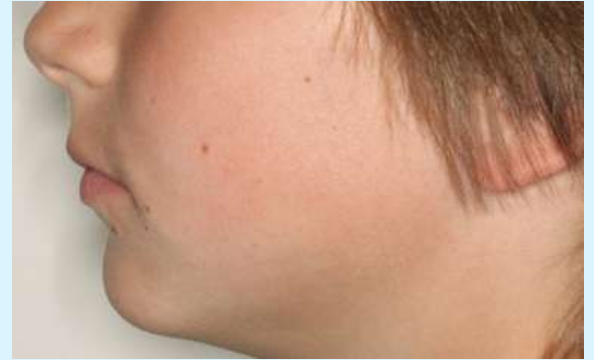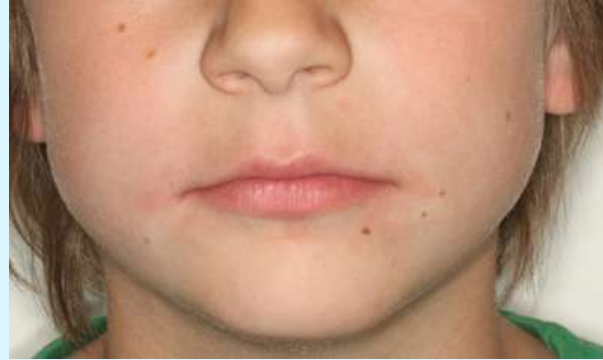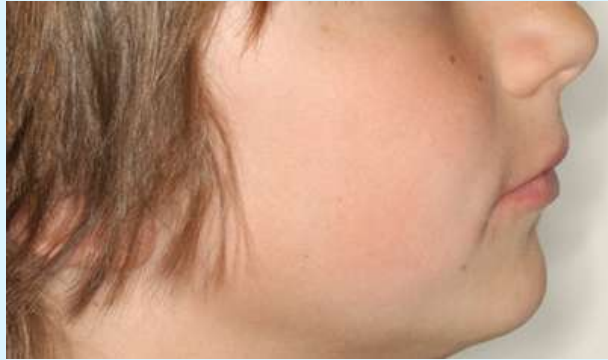Konstruktionsbiss für EOA Gerät 2007-08-27



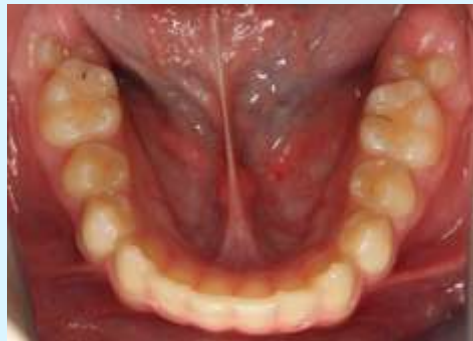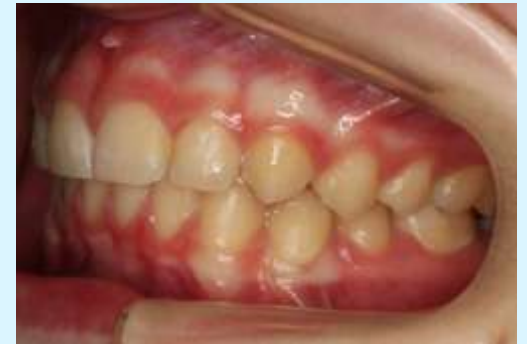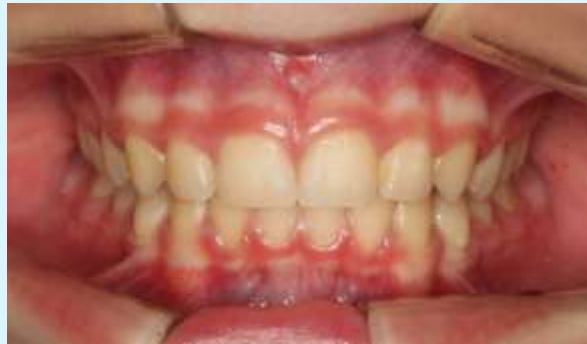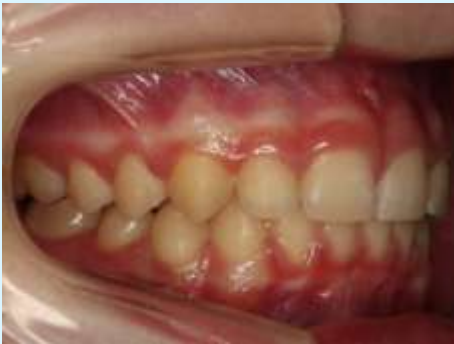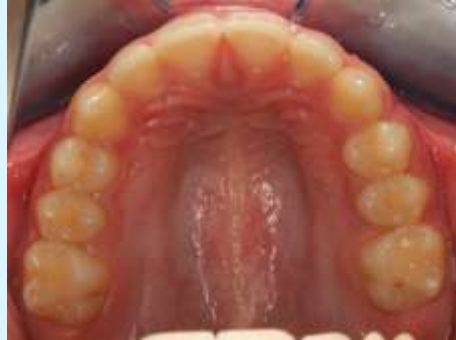EOA Gerät im Mund 2007-10-08



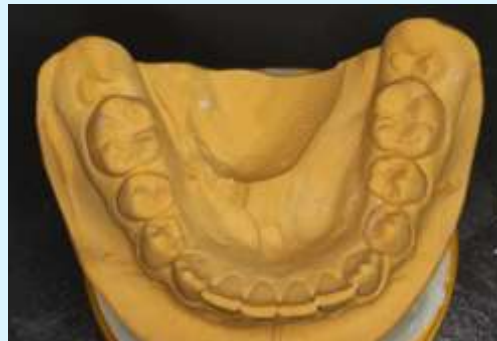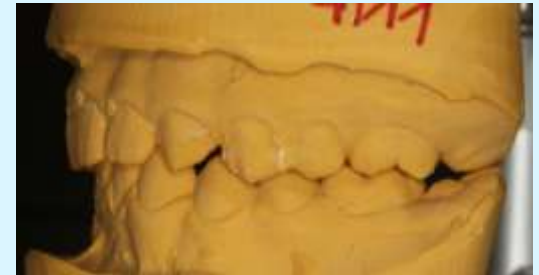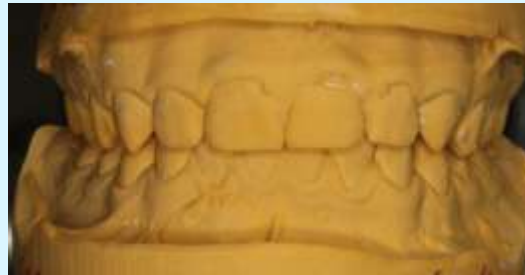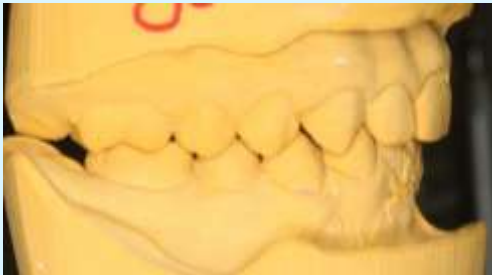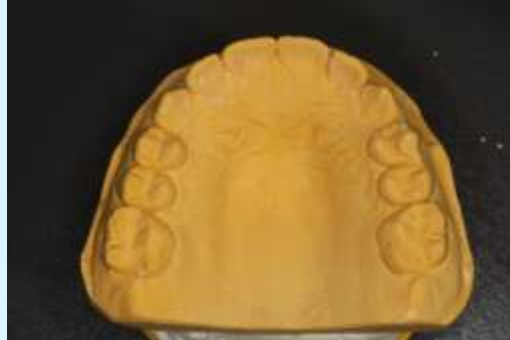Nach FKO 2011-04-12



2011-04-12 Nach FKO

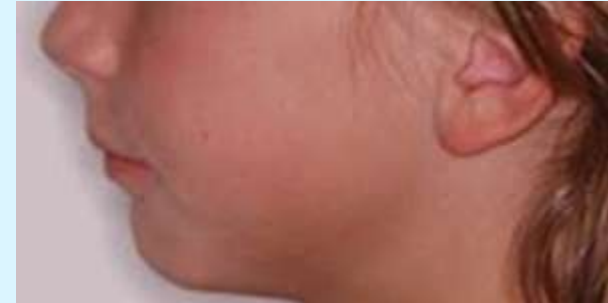
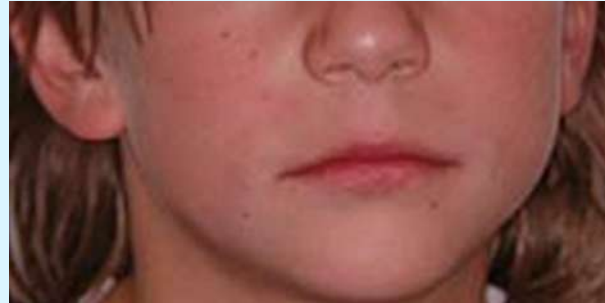
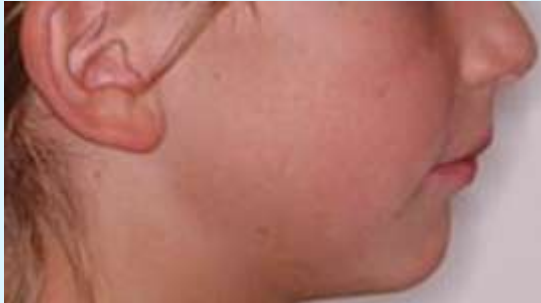2011-04-12 Nach FKO



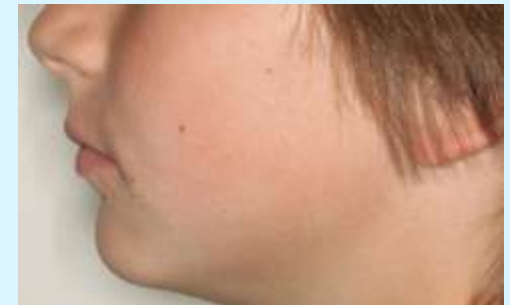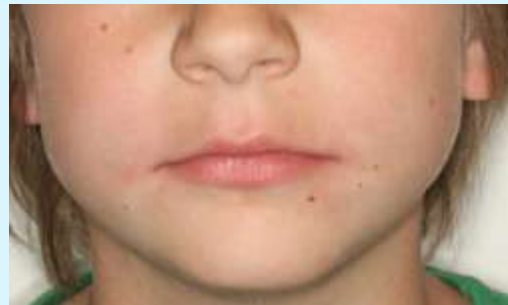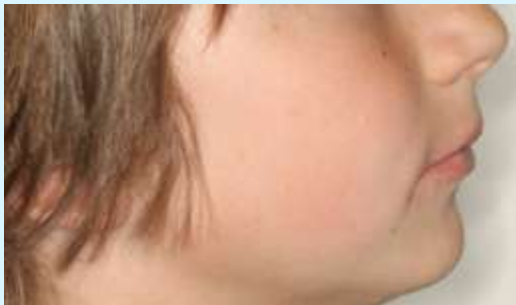2007-08-27

Vor FKO



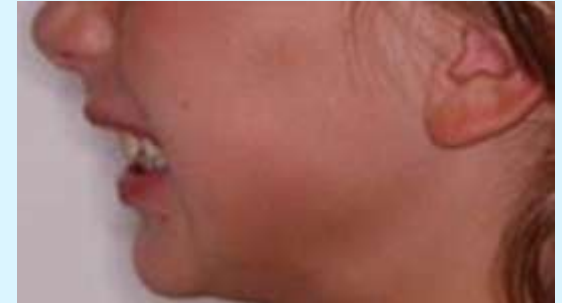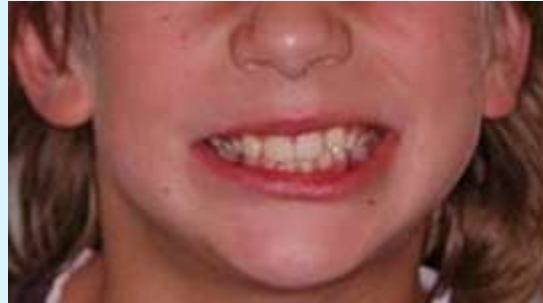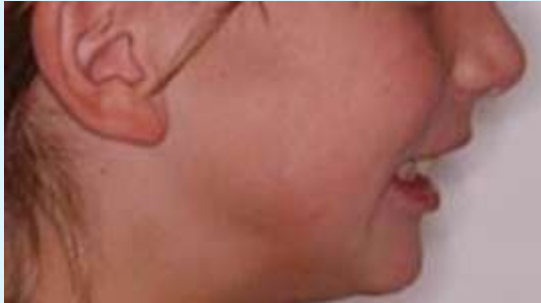2011-04-12

Nach FKO



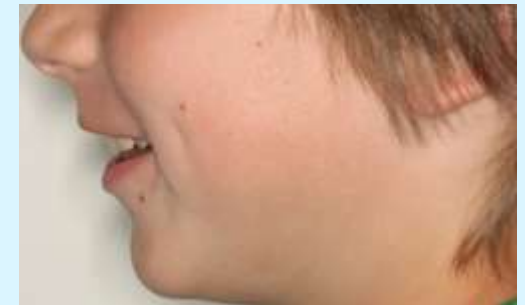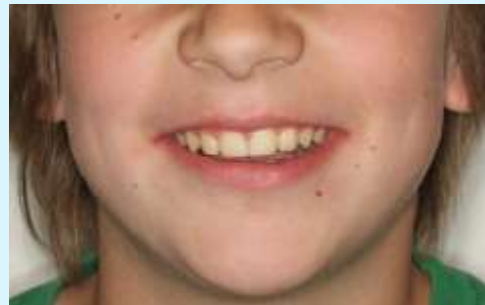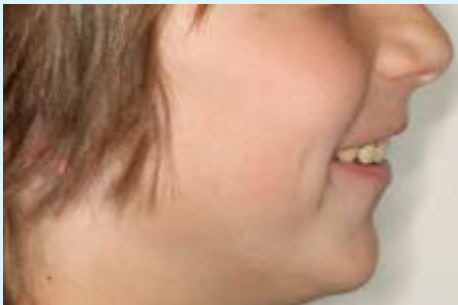2007-08-27

Vor FKO



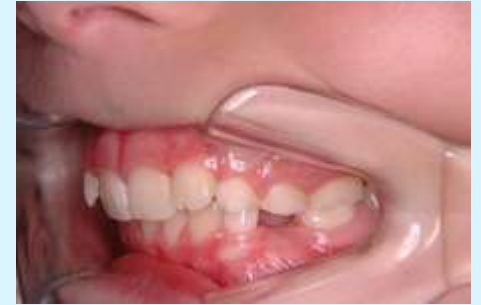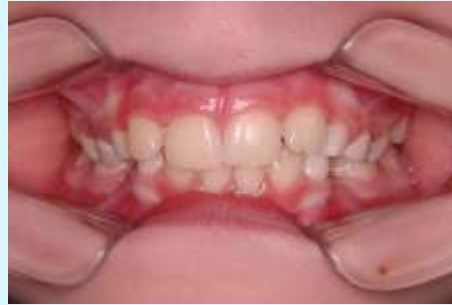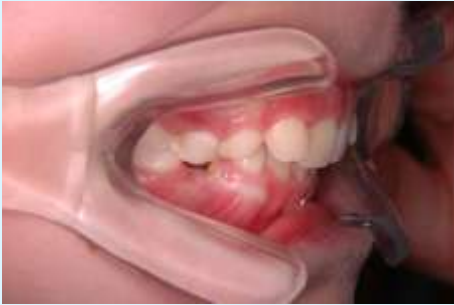2011-04-12

Nach FKO



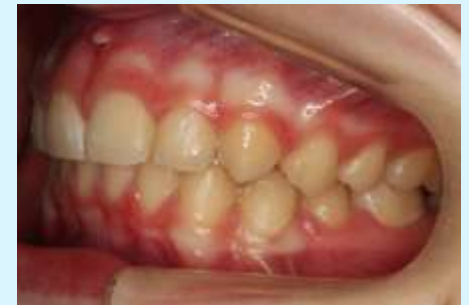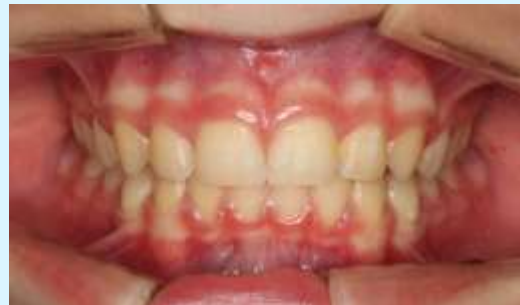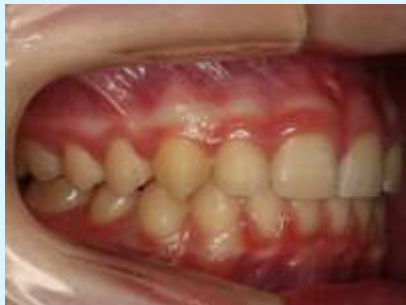2007-08-27

Vor FKO

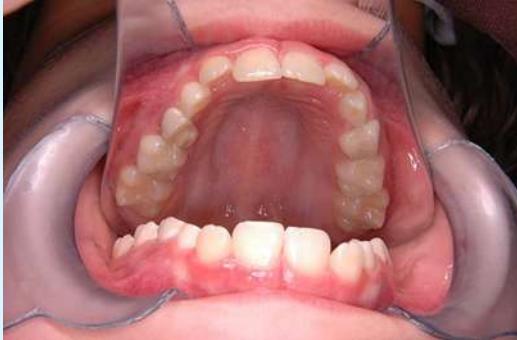

2011-04-12

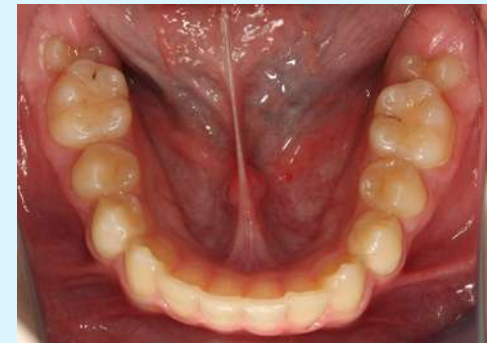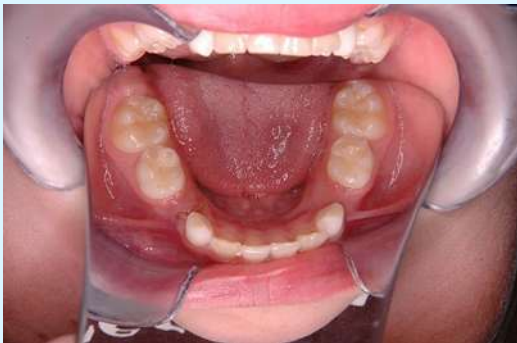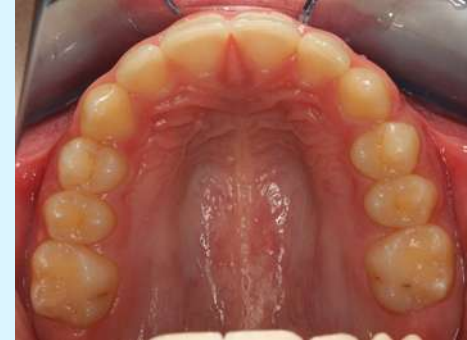Nach FKO



2007-08-27



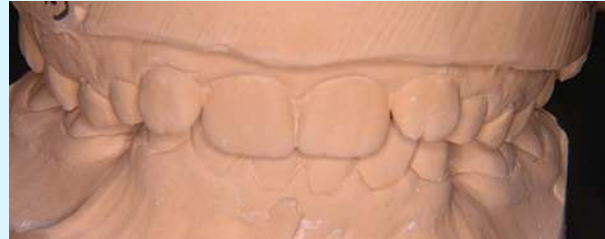2011-04-12



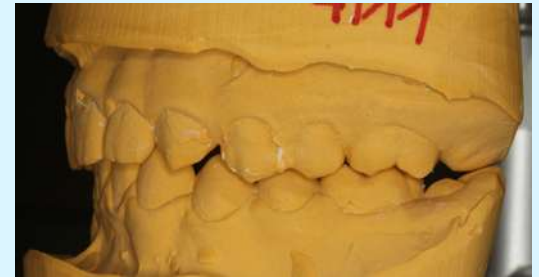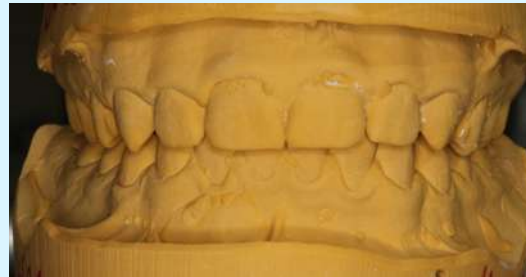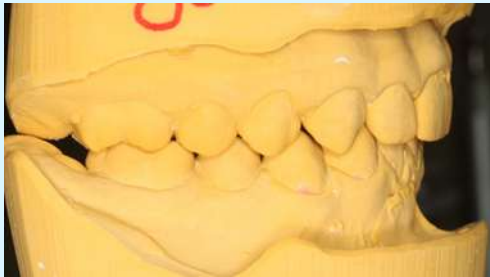14

14

2007-08-27 Vor FKO

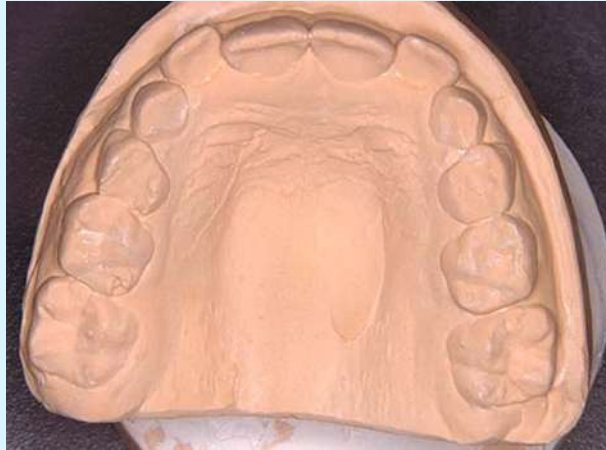

2011-04-12 Nach FKO



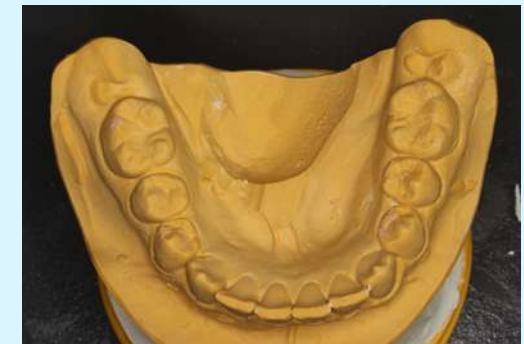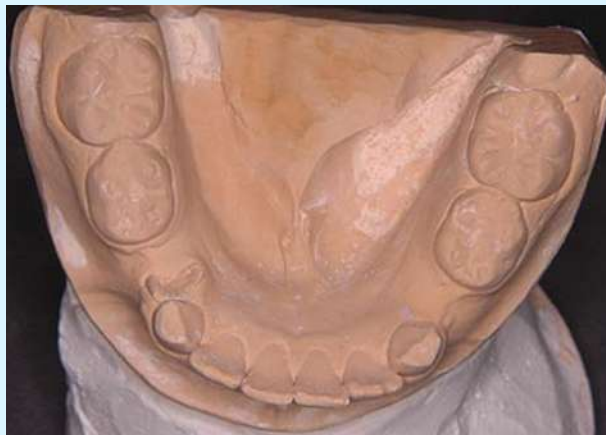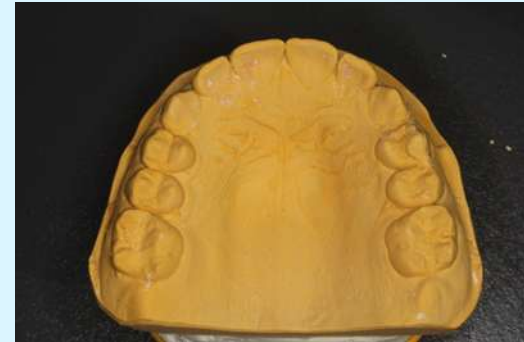2007-08-27

Vor FKO



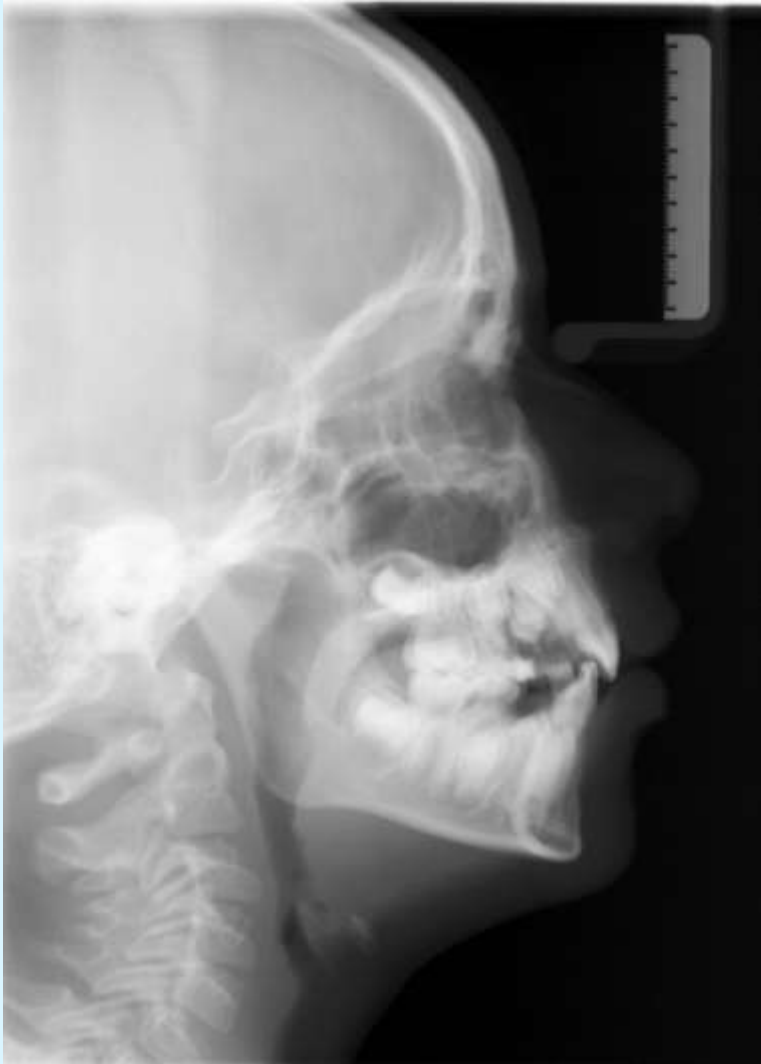2011-04-12

Nach FKO



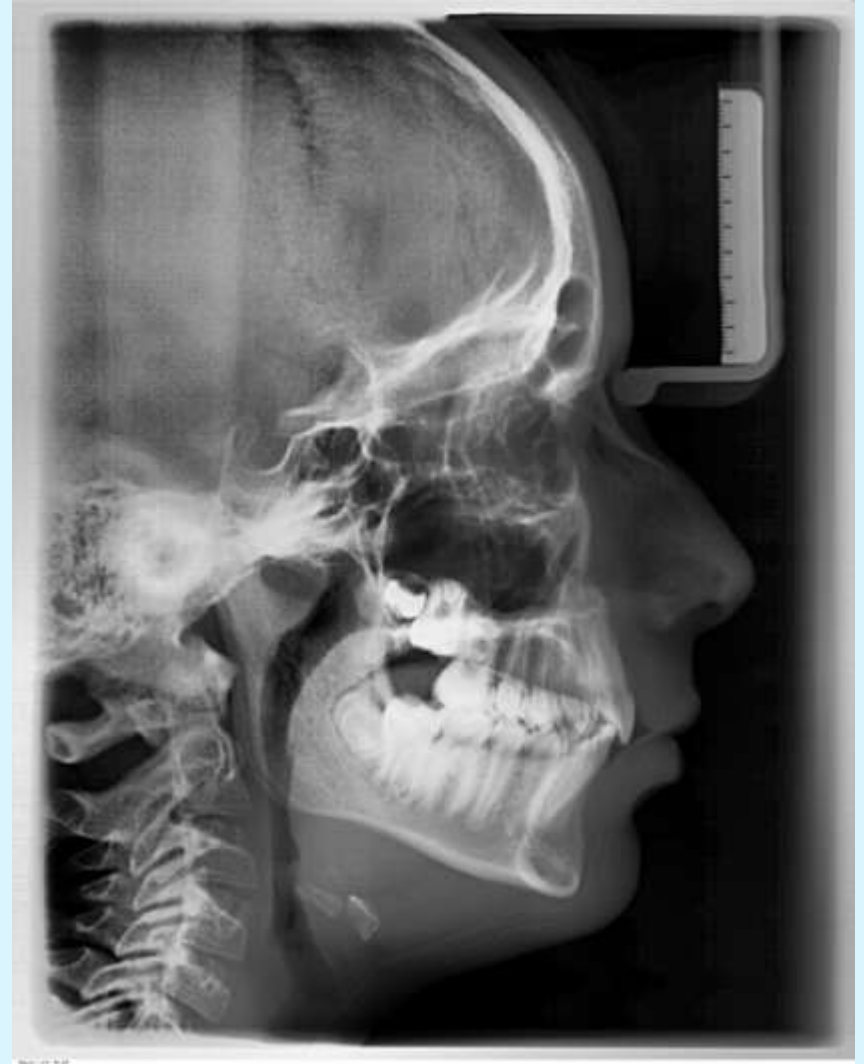2007-08-27

Vor FKO

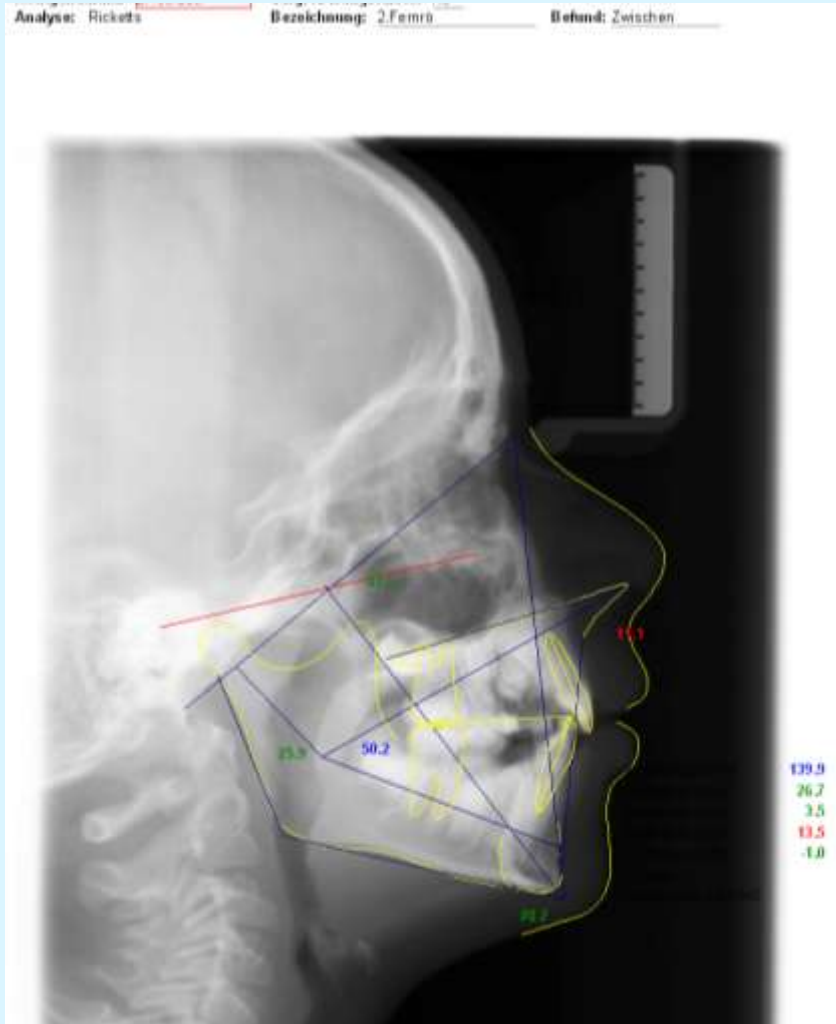


2011-04-12

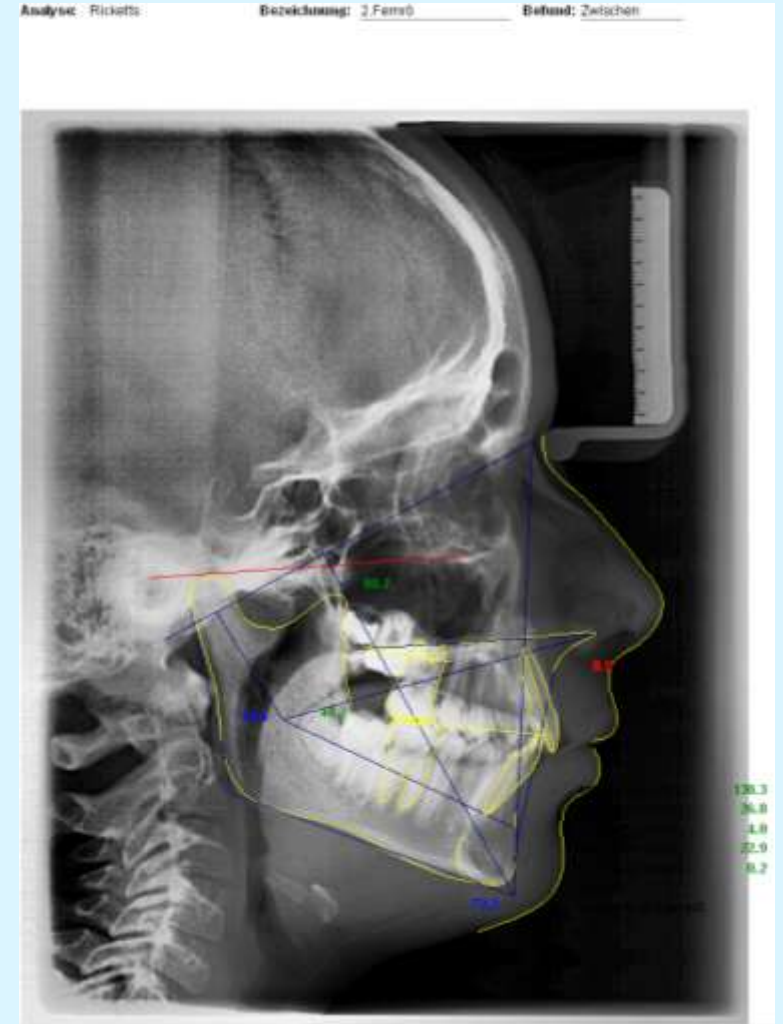
Nach FKO



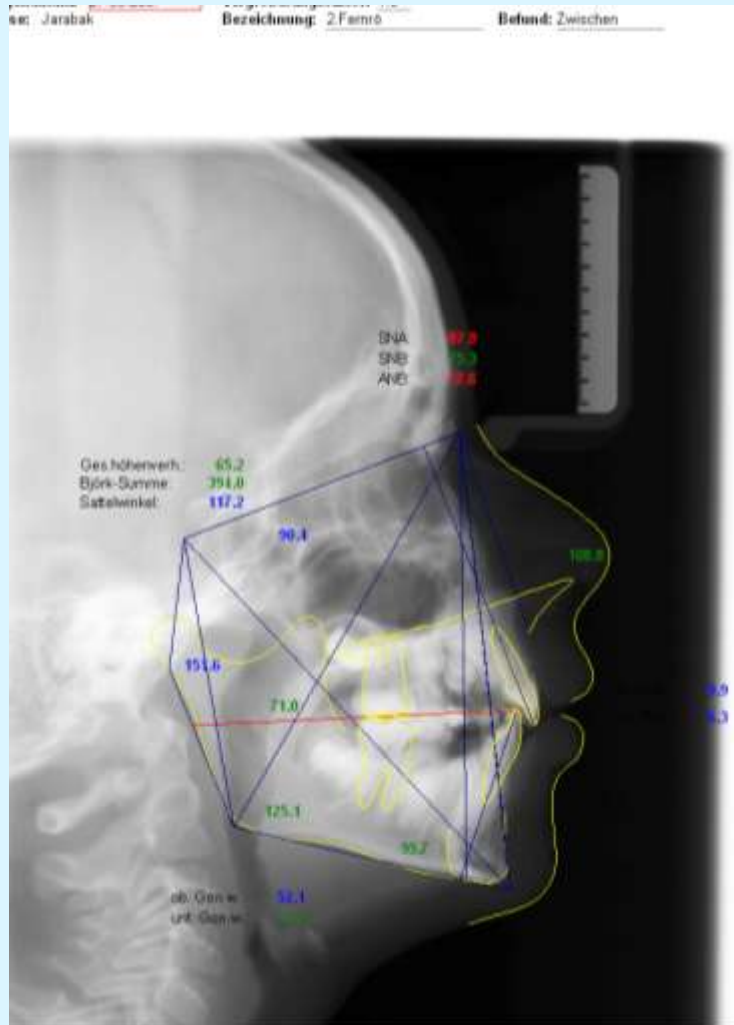
2007-08-27
Vor FKO



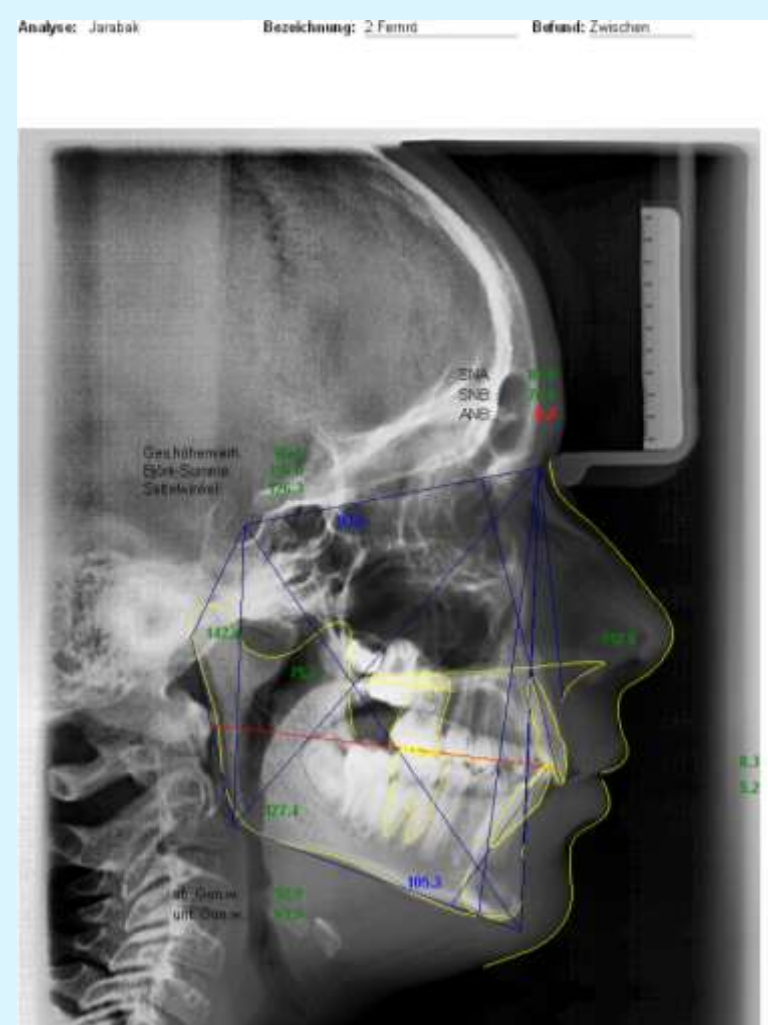
2011-04-12
Nach FKO



2007-08-27
Vor FKO

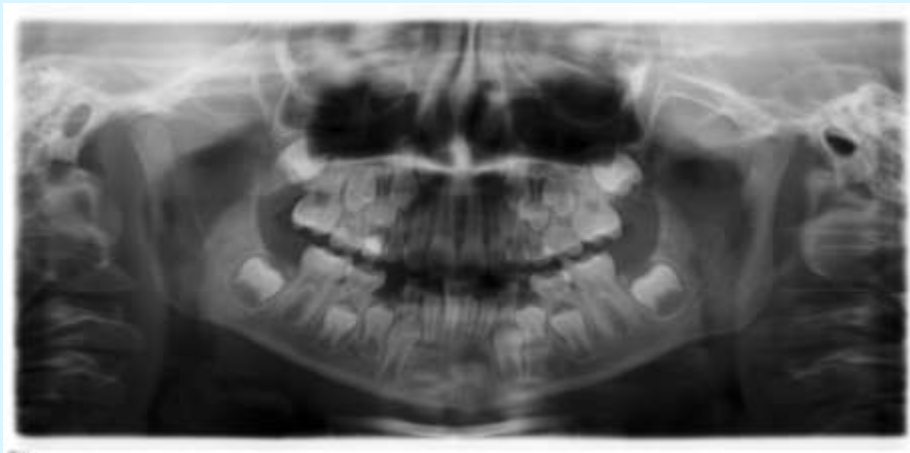


2011-04-12
Nach FKO



2007-08-27

Vor FKO



2011-04-12

Nach FKO

