

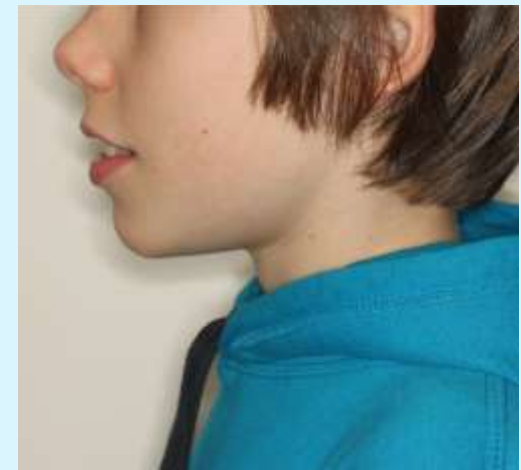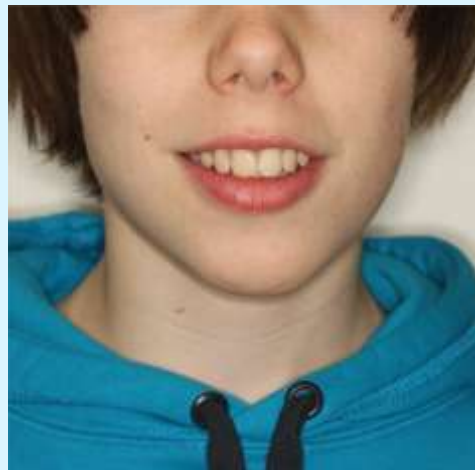
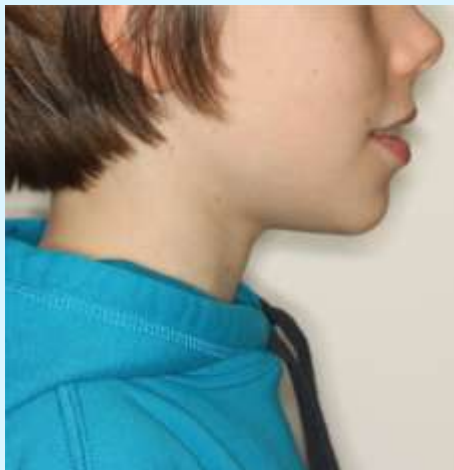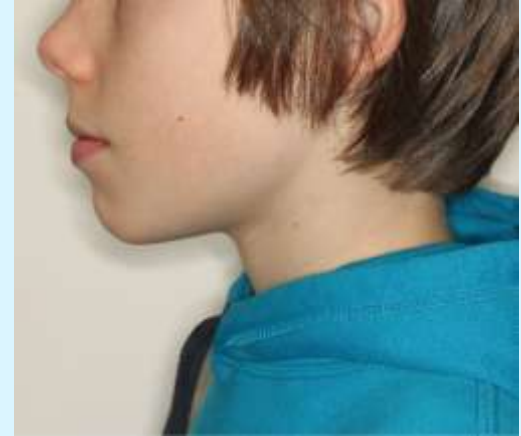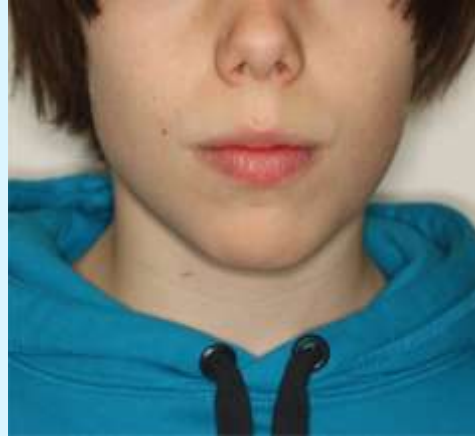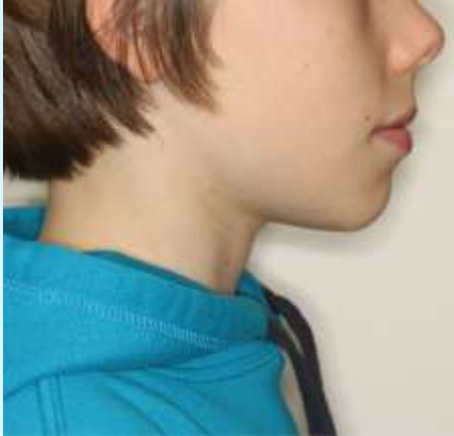Diagnose

- KL II Tendenz (max. prognathie)
- Asymetrische dentoalvoläre KL II/1 rechts, KL I links half KL II → MLD links
- Lyraform im Oberkiefer
- Overjet 8mm
- Overbite 3mm

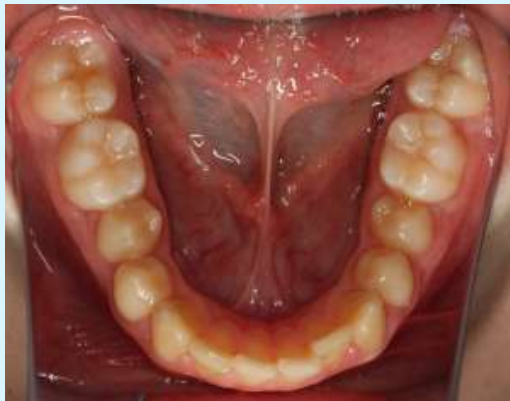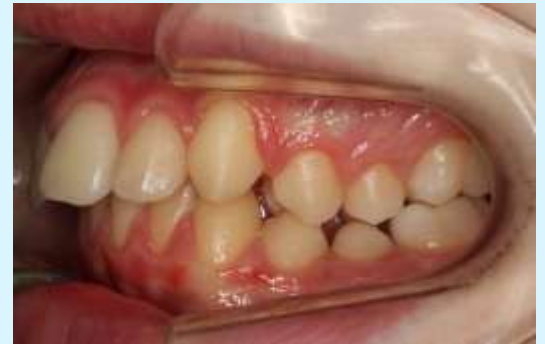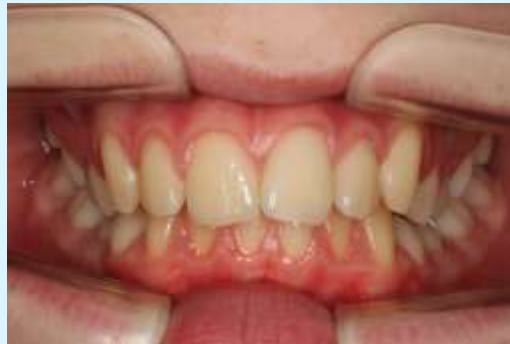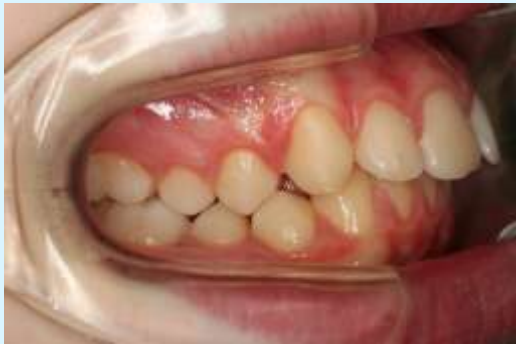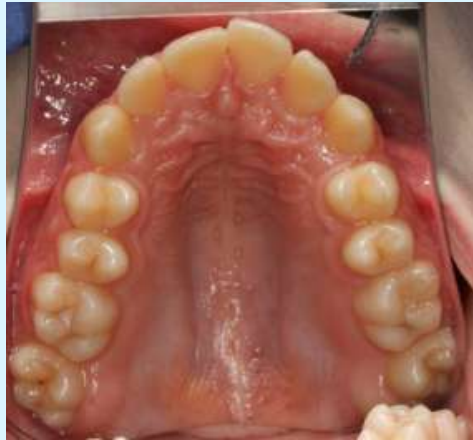
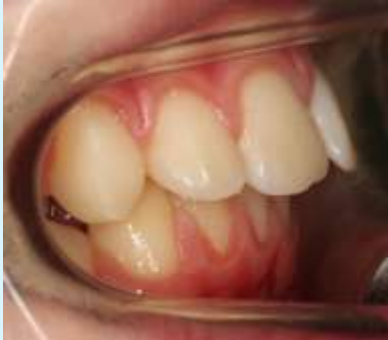Erste Meinung → Prämolarenextraktion

Der Patient und dessen Mutter haben dies jedoch abgelehnt und bei mir einen 2. Meinung eingeholt!!!!!!!!!!!!!!

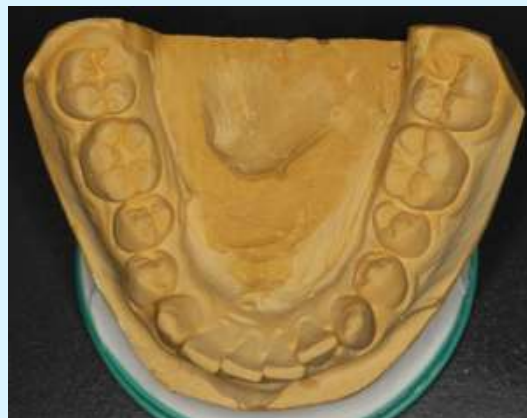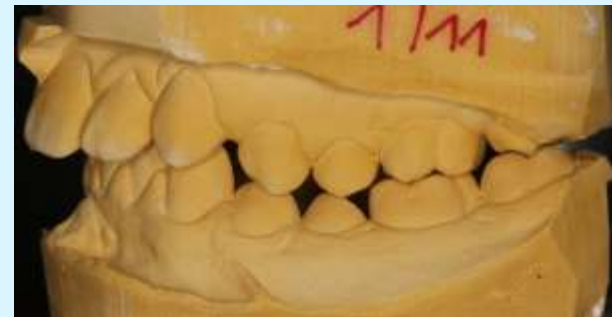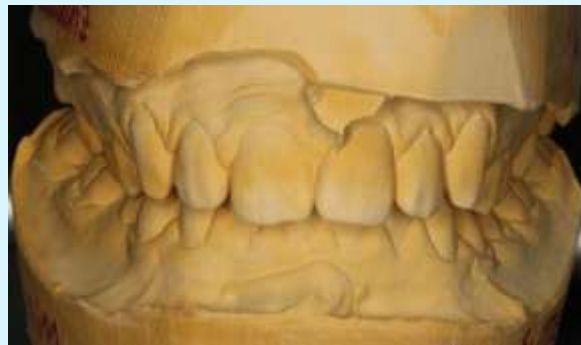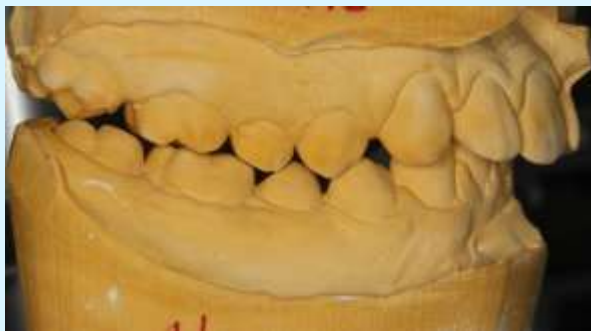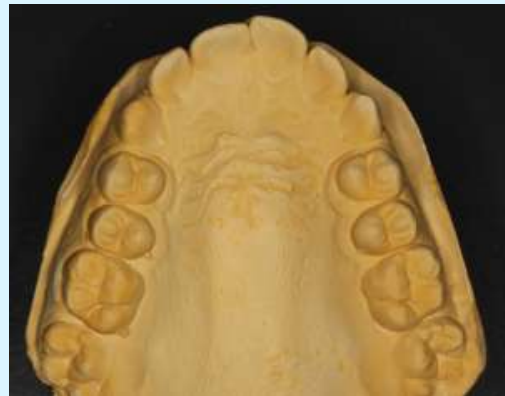Vor KFO 2011-01-19



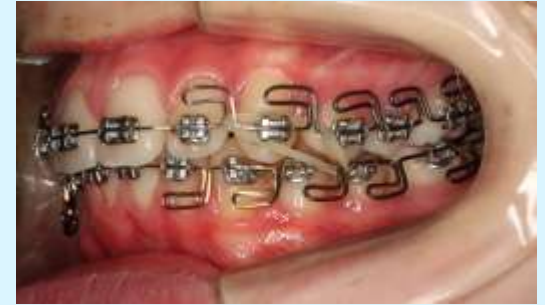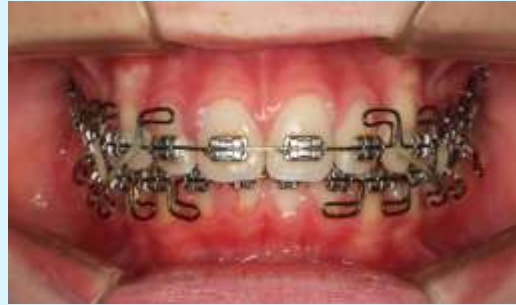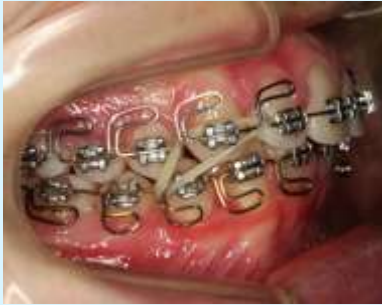Vor KFO 2011-01-19



Vor KFO 2011-01-19



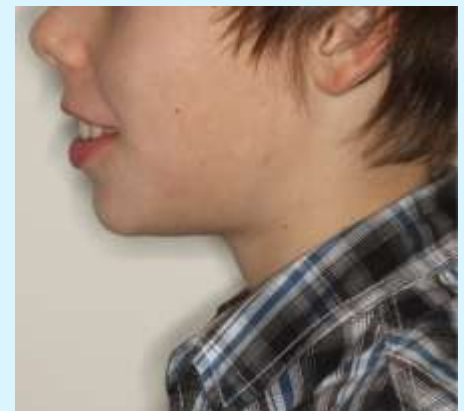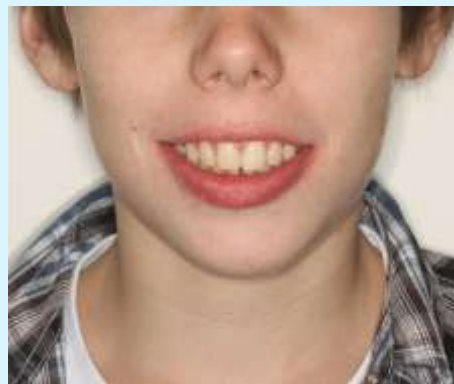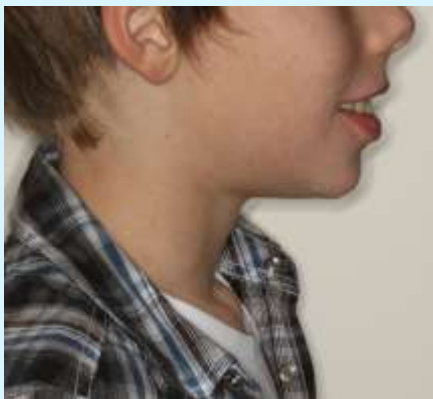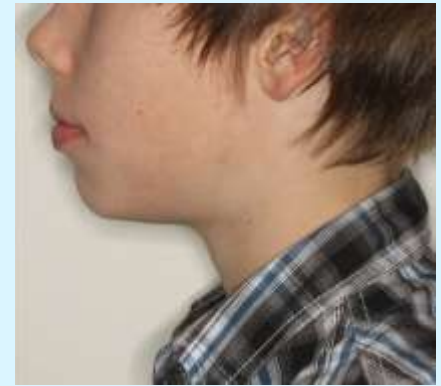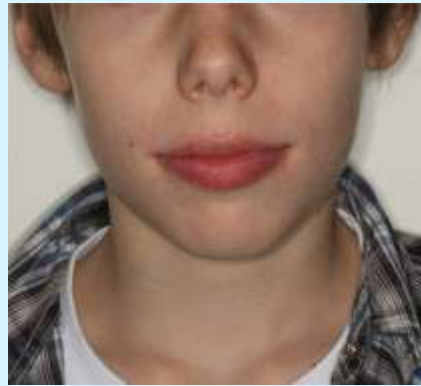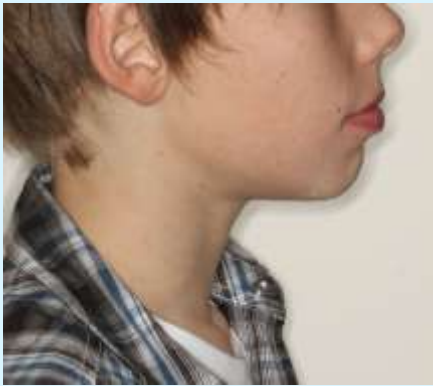Während KFO → 2011-01 to 2011-11



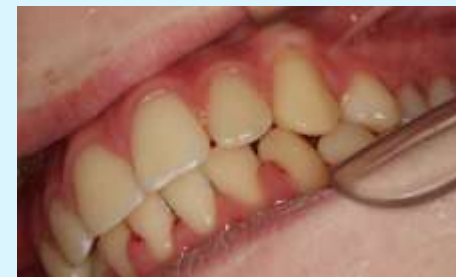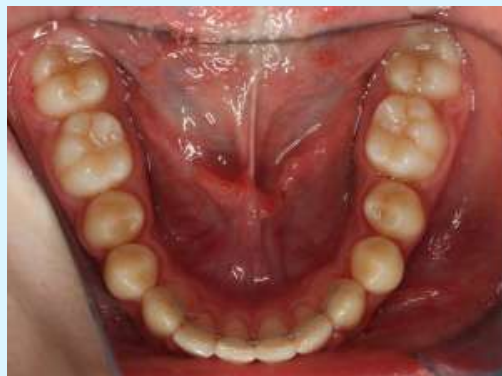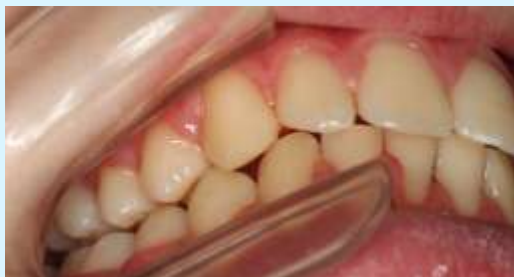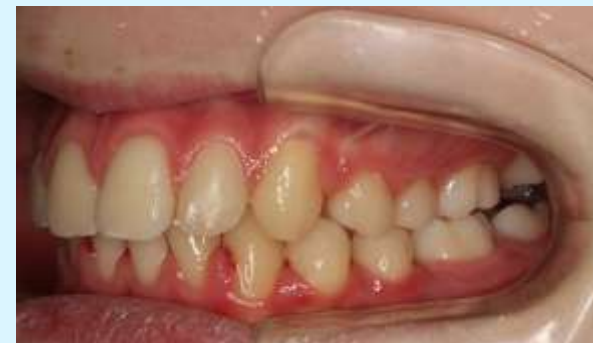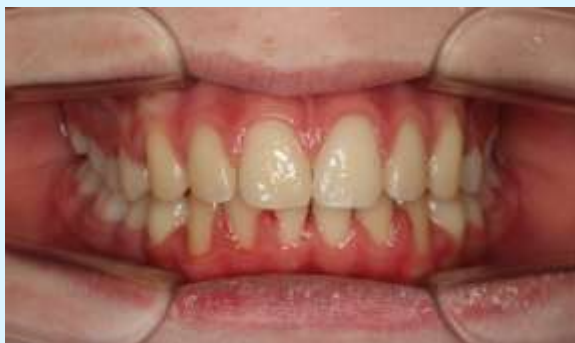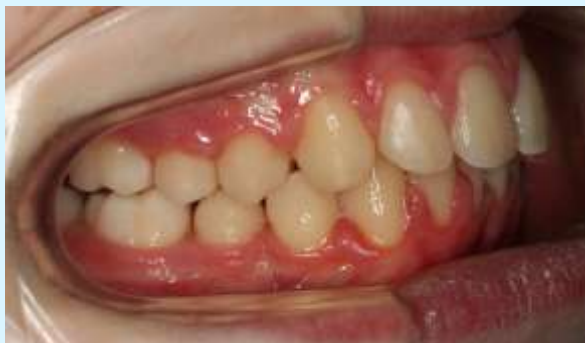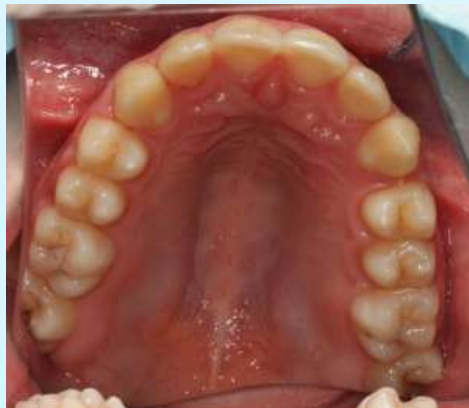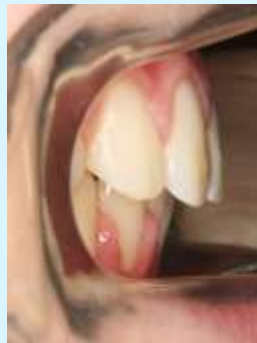MEAW Bogen



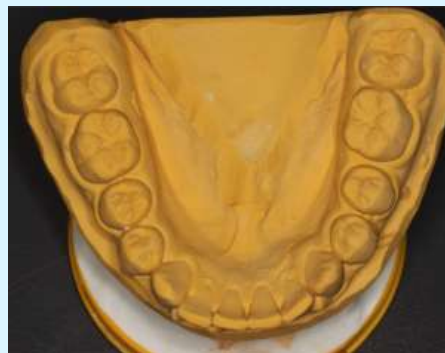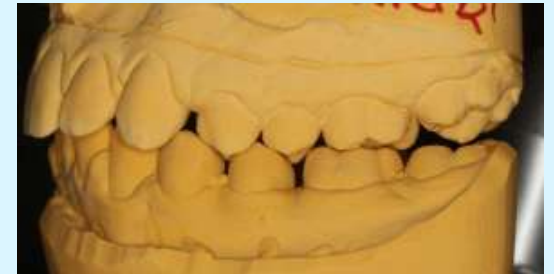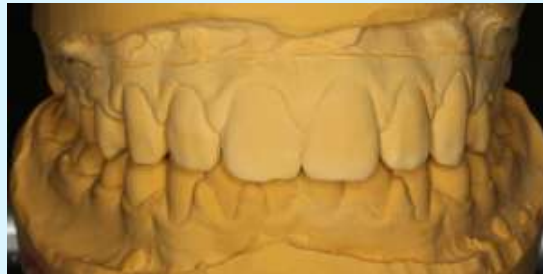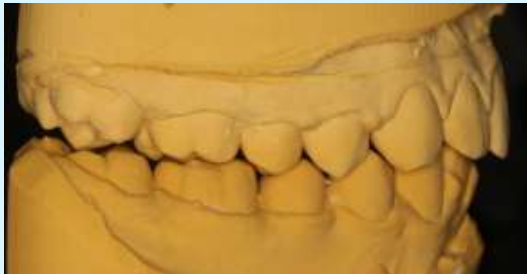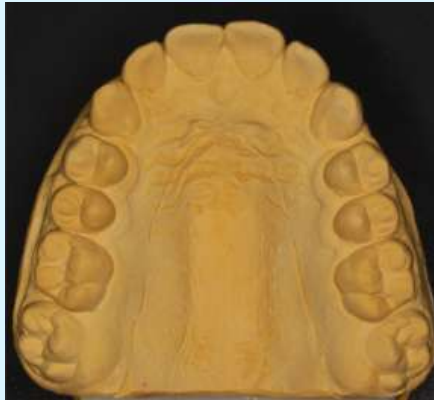Nach KFO 2011-11-10



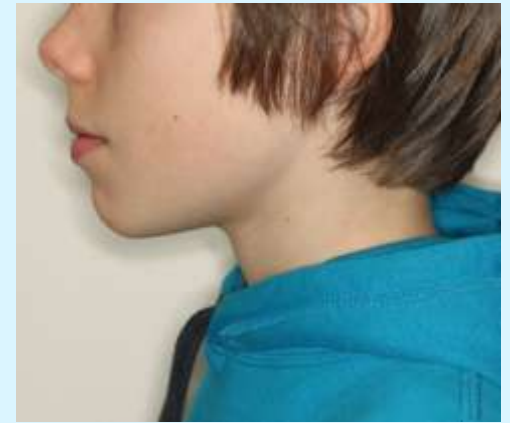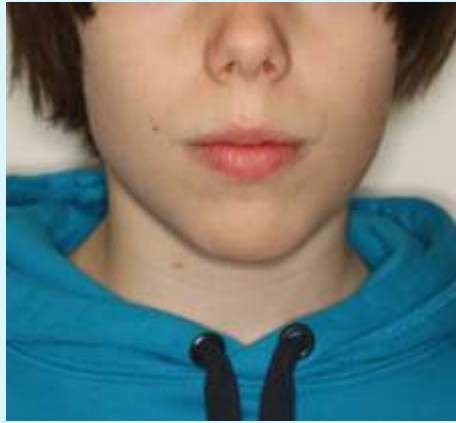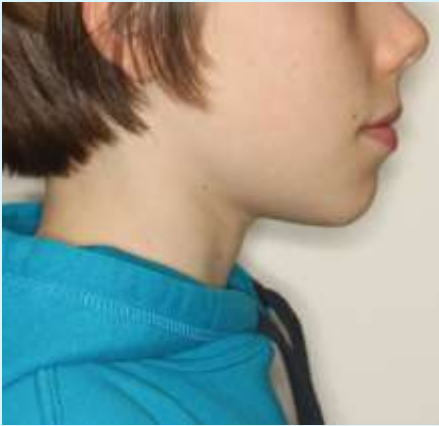Nach KFO 2011-11-10



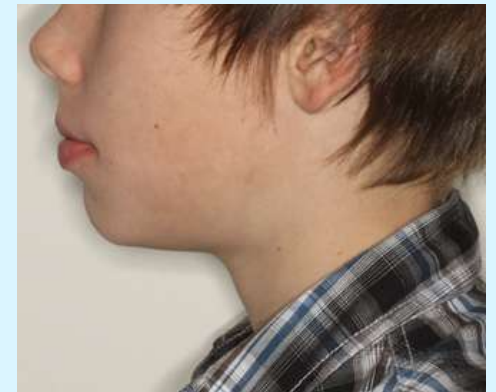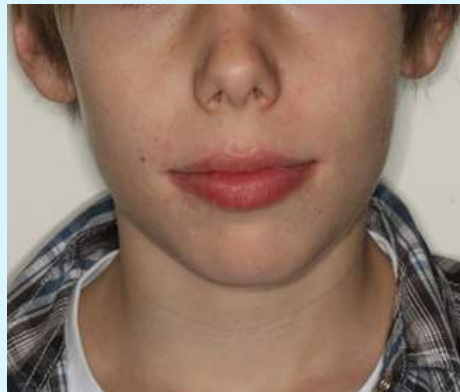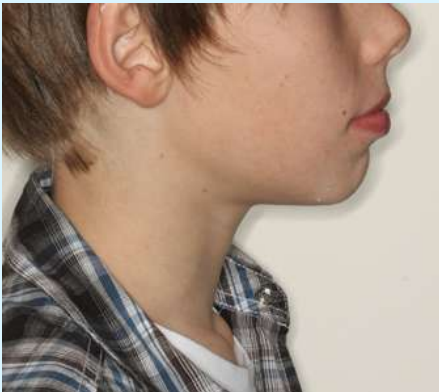Nach KFO 2011-11-10



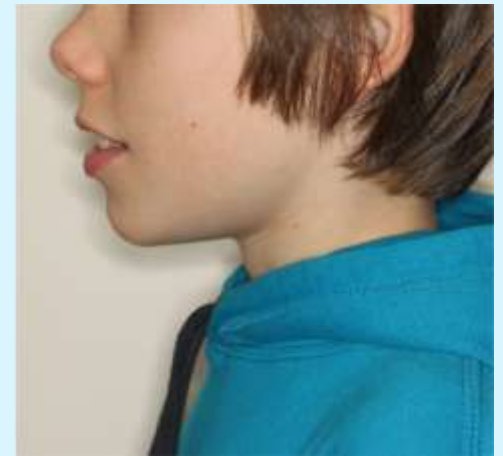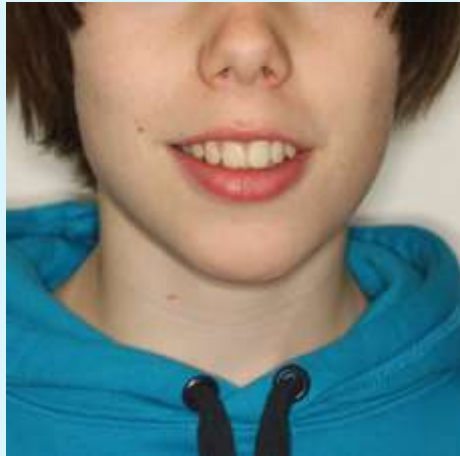
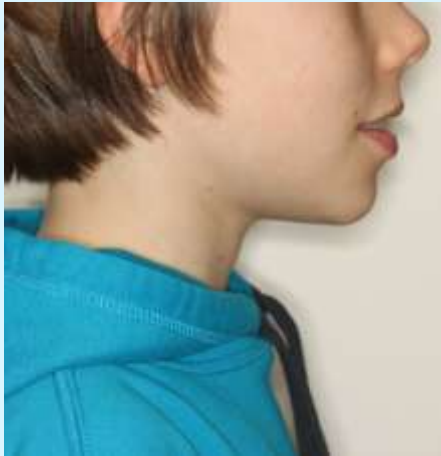Vor KFO 2011-01-19



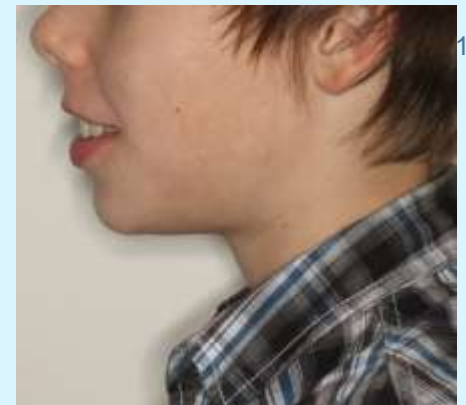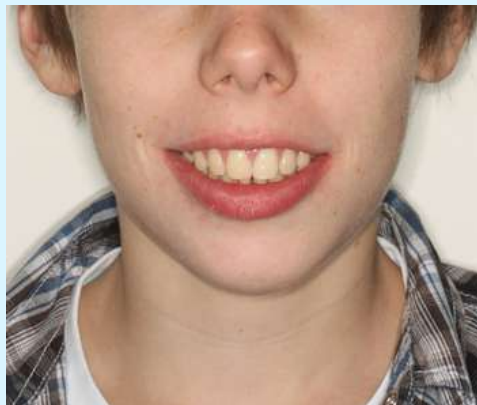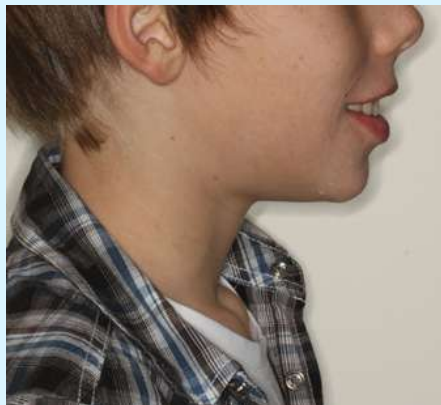Nach KFO 2011-11-10



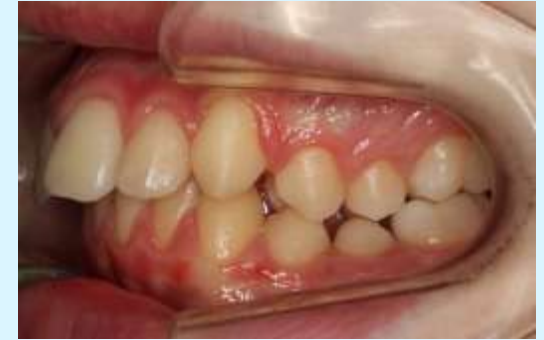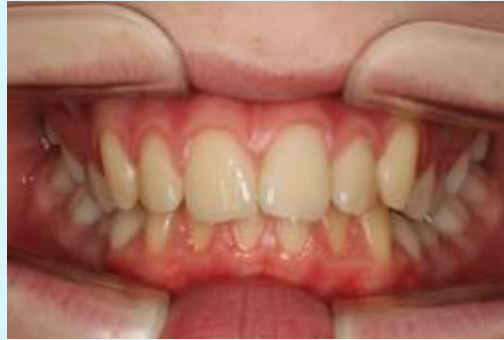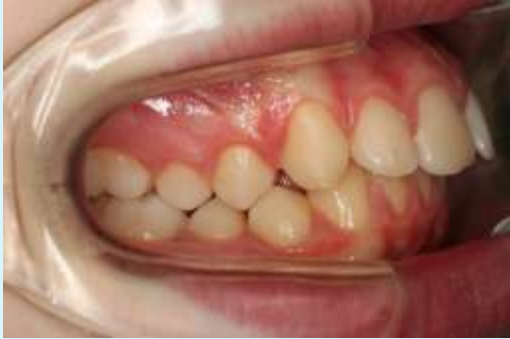Vor KFO 2011-01-19



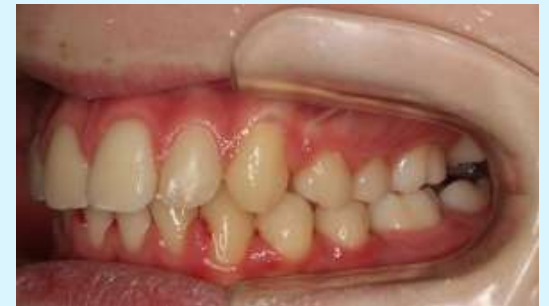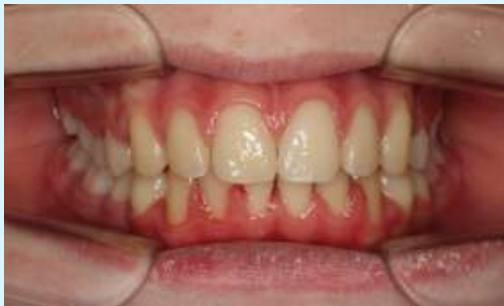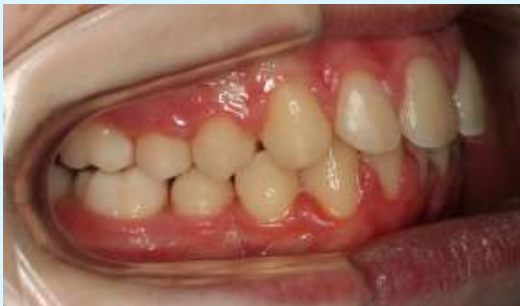Nach KFO 2011-11-10



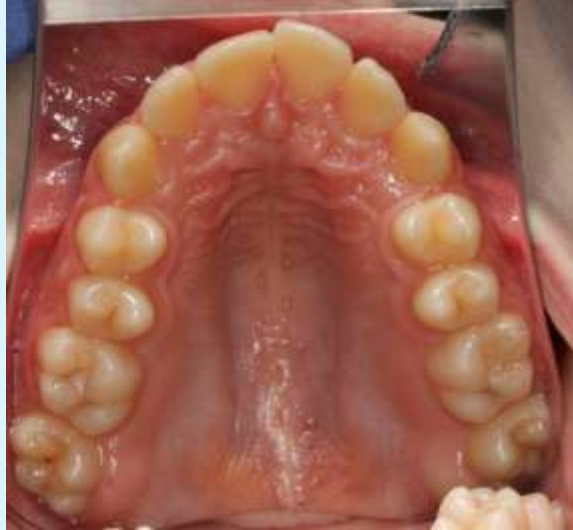Vor KFO 2011-01-19



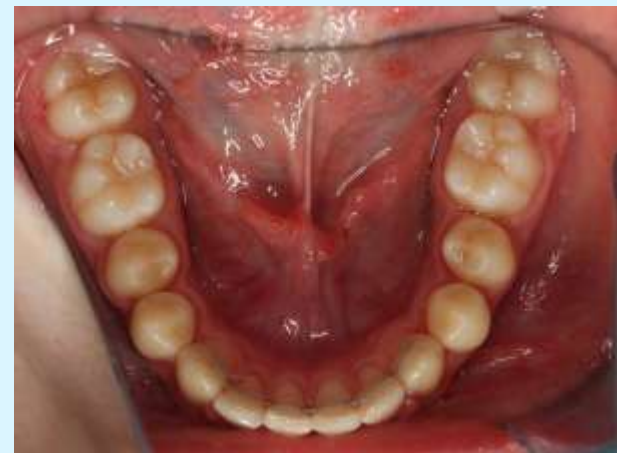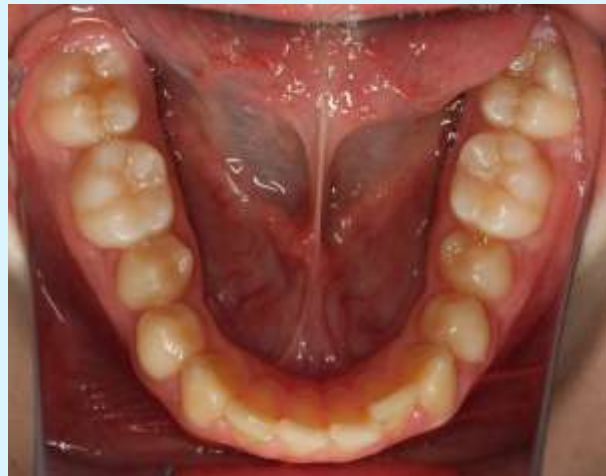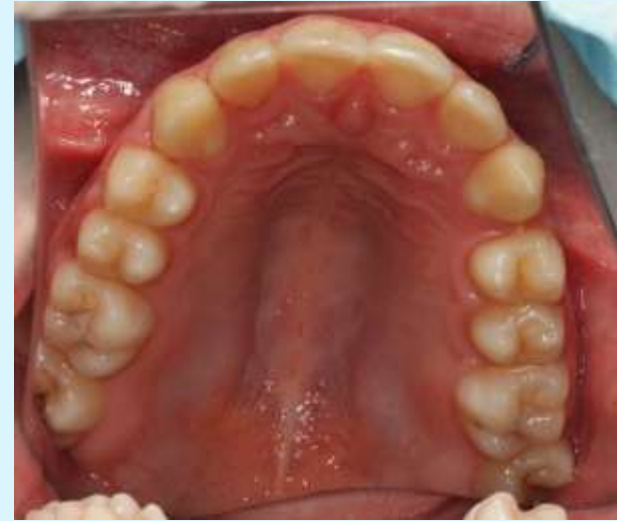Nach KFO 2011-11-10



Vor KFO 2011-01-19



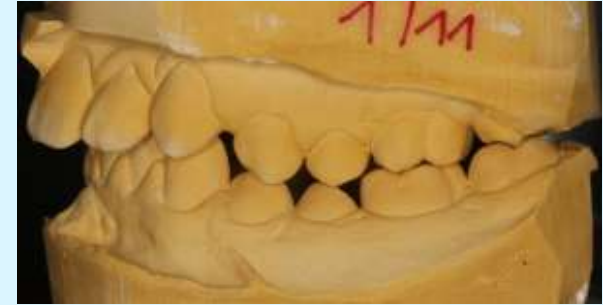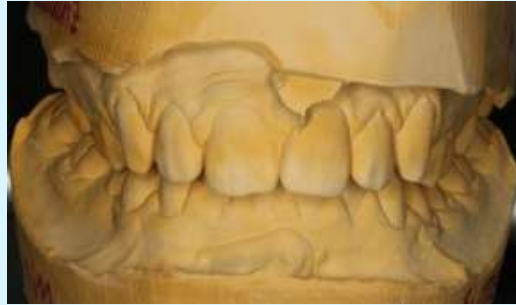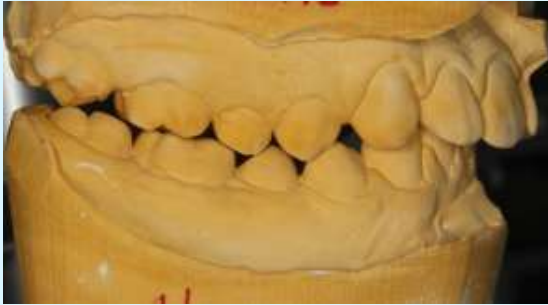Nach KFO 2011-11-10



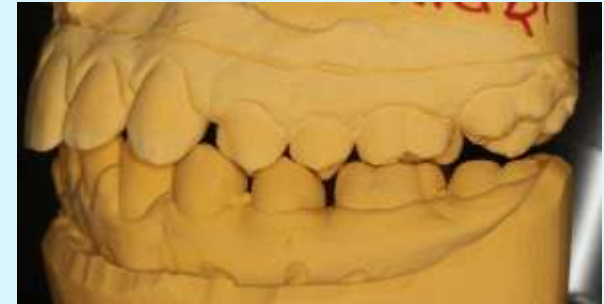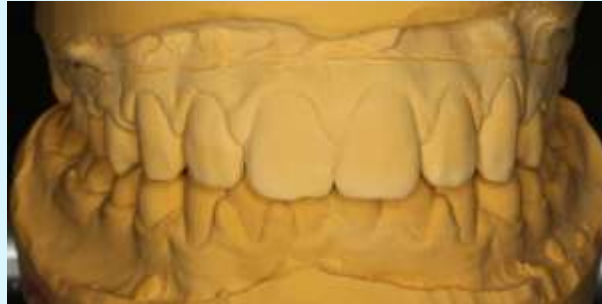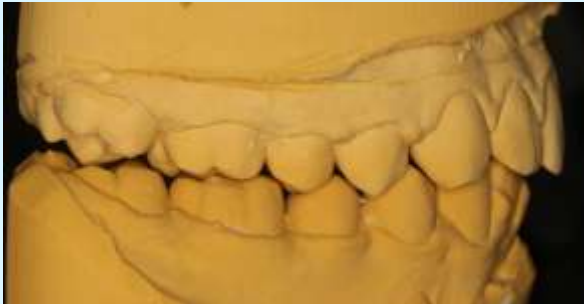13

13

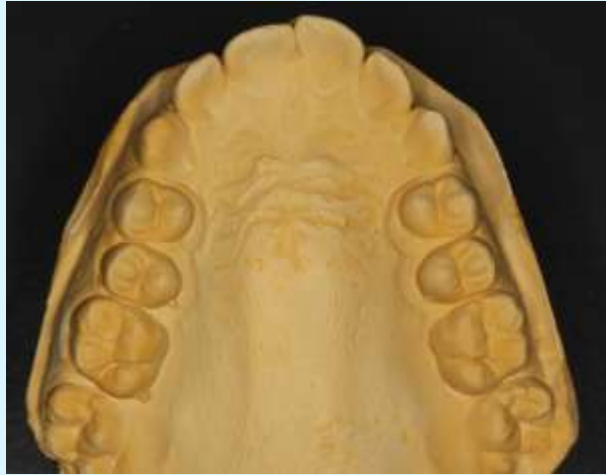Vor KFO 2011-01-19



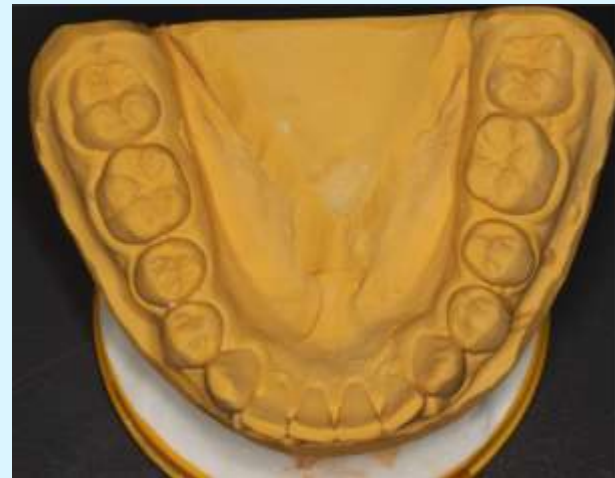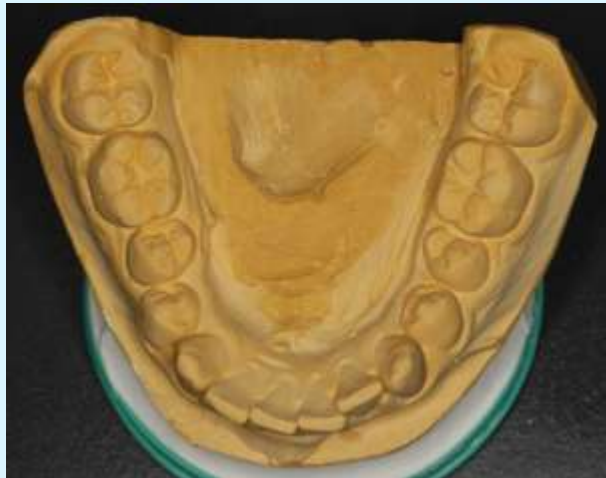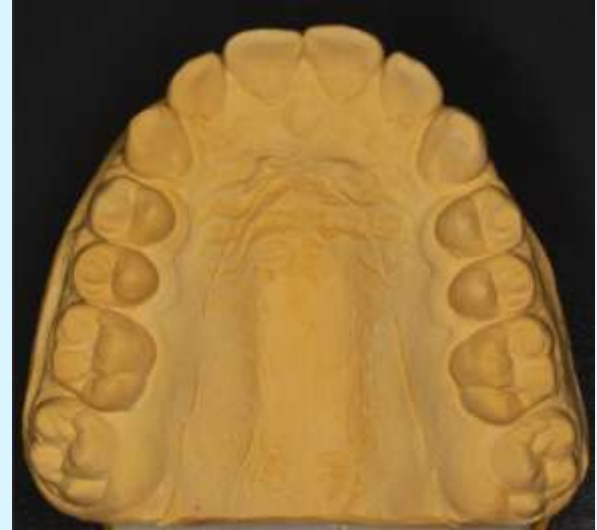Nach KFO 2011-11-10



Vor KFO 2011-01-19



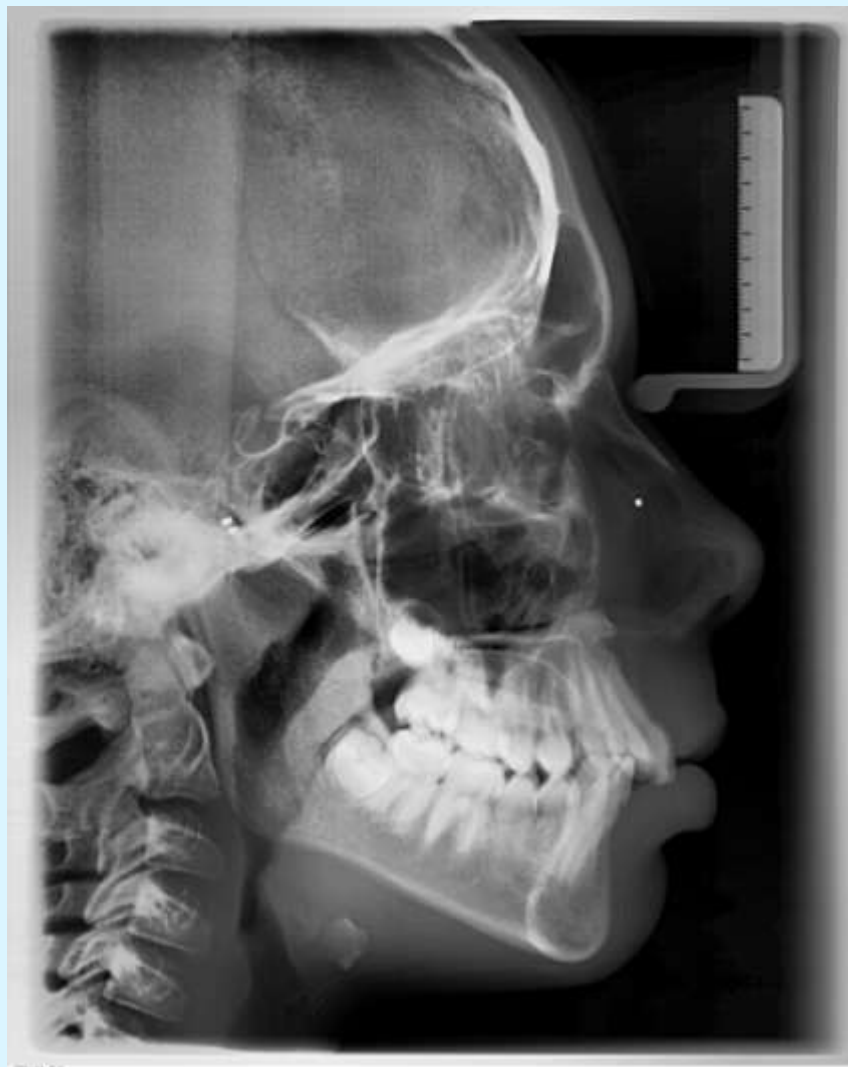Nach KFO 2011-11-10



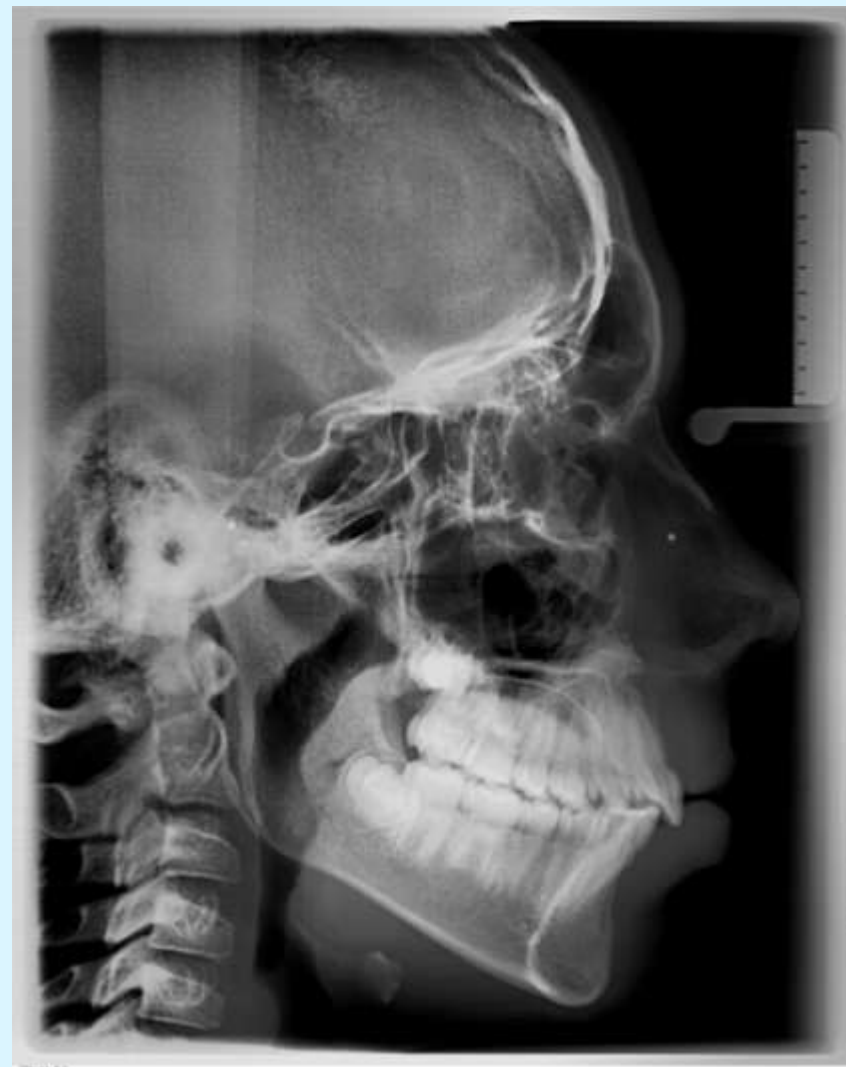15

15

Vor KFO 2011-01-19

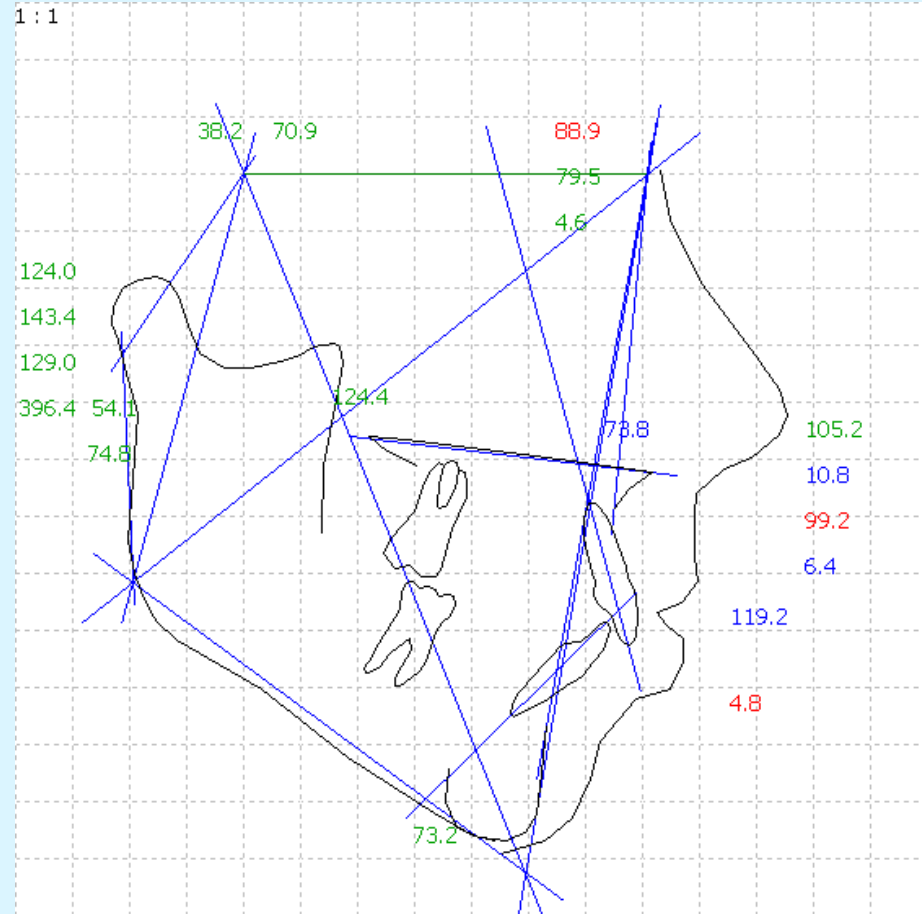
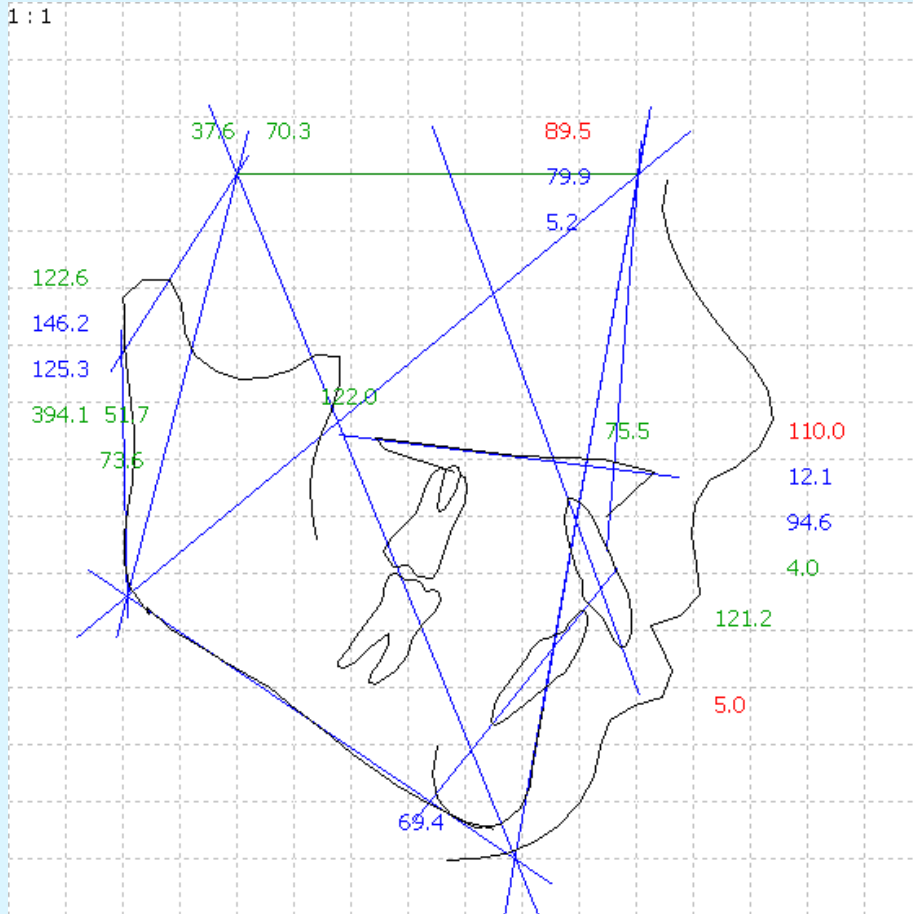


Nach KFO 2012-05-09



Vor KFO 2011-01-19

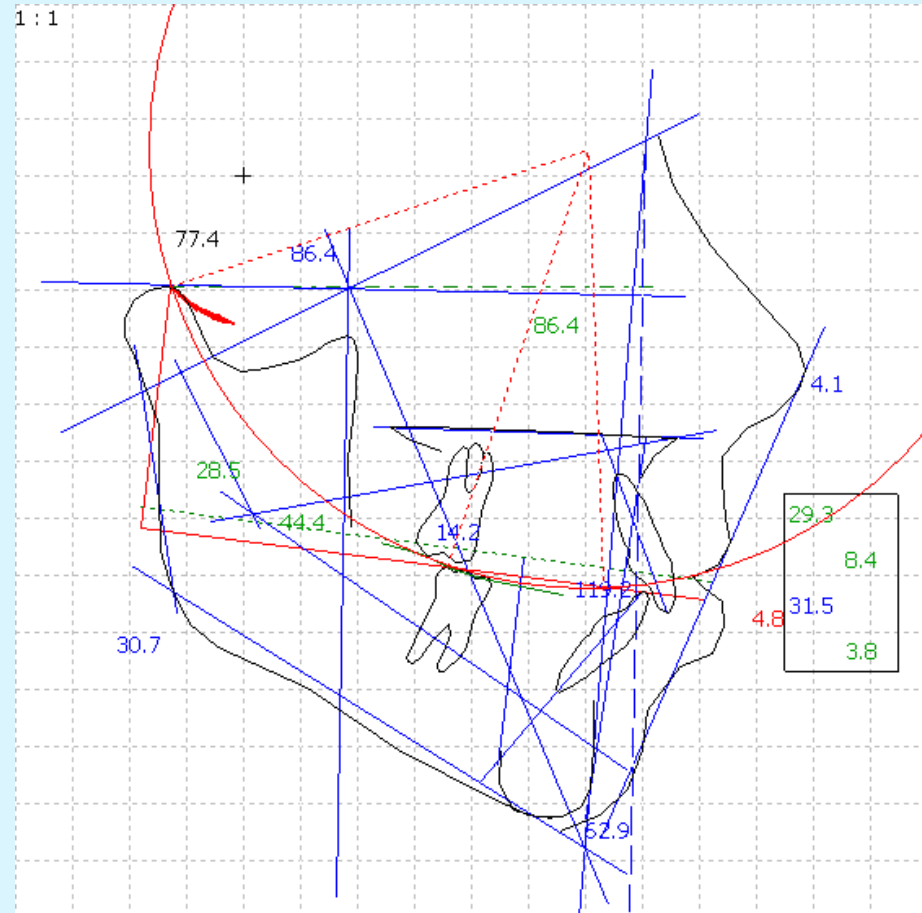
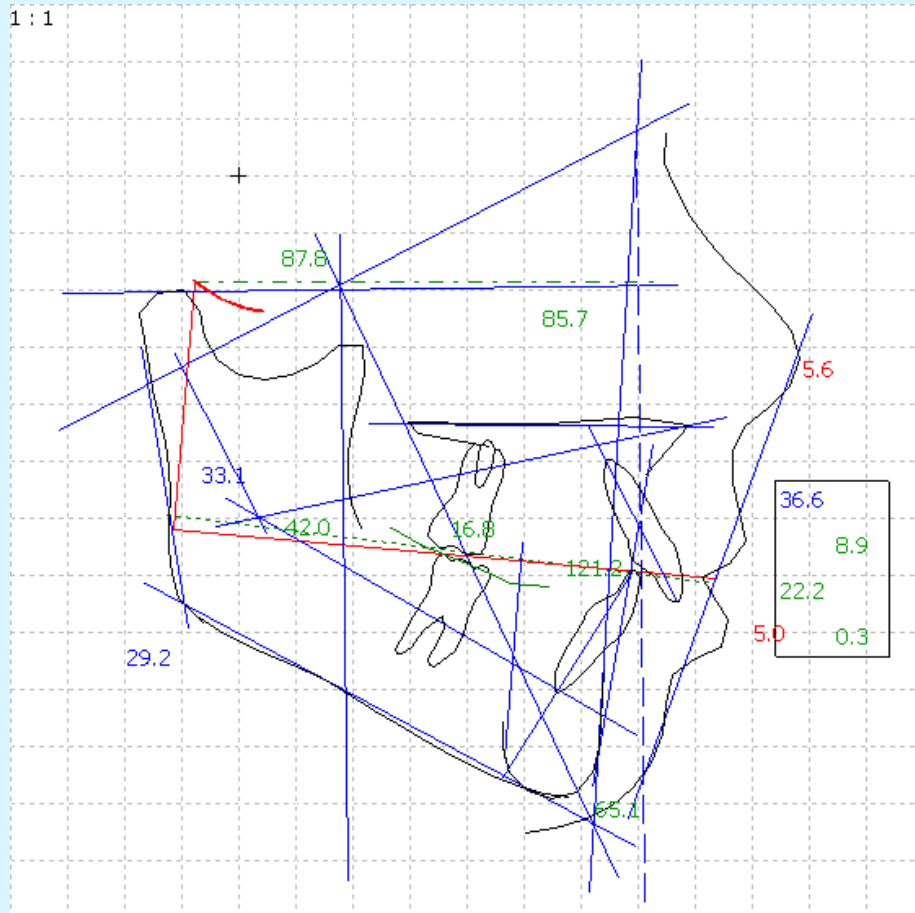
Nach KFO 2012-05-09



Jarabak Durchzeichnung

Vor KFO 2011-01-19

Nach KFO



Slavicek Durchzeichnung

Vor KFO 2011-01-19

Nach KFO 2014-12-09

