

Diagnose

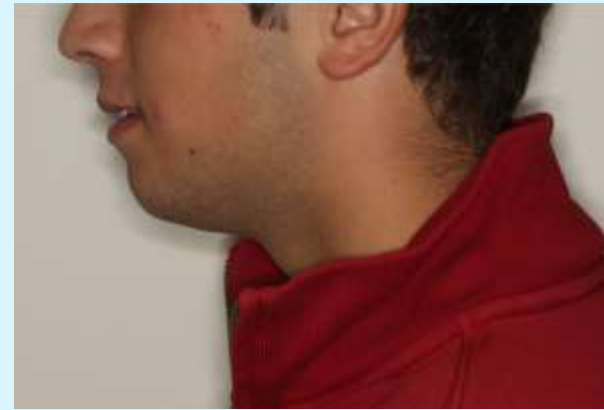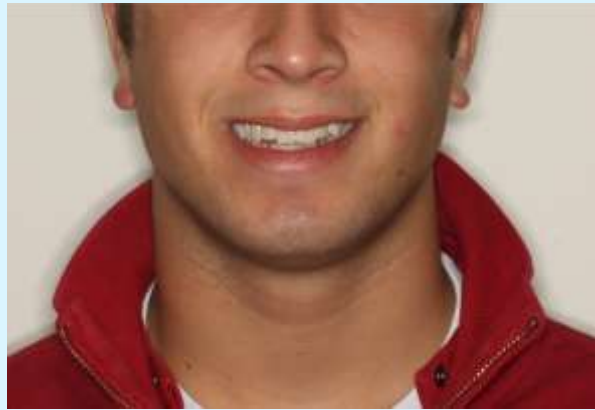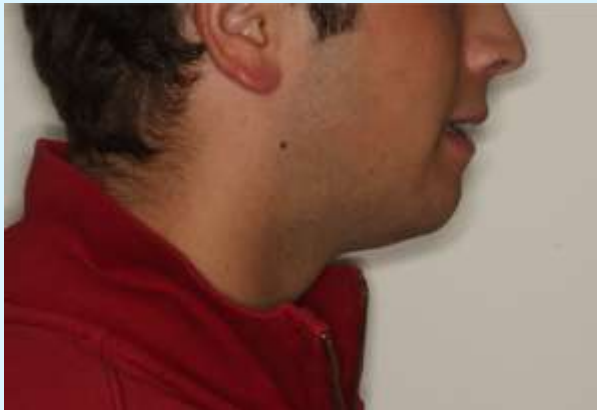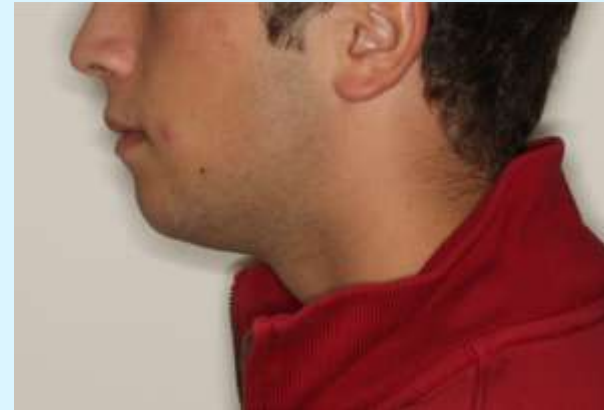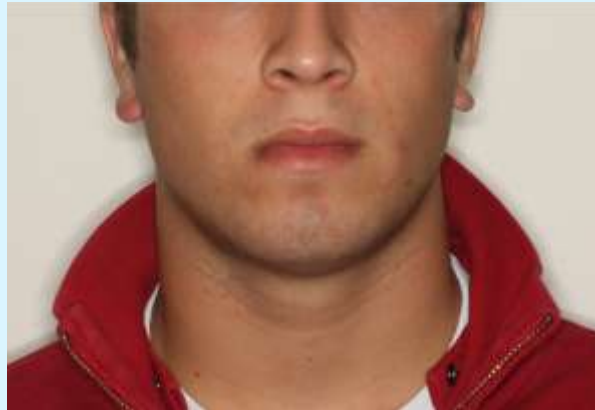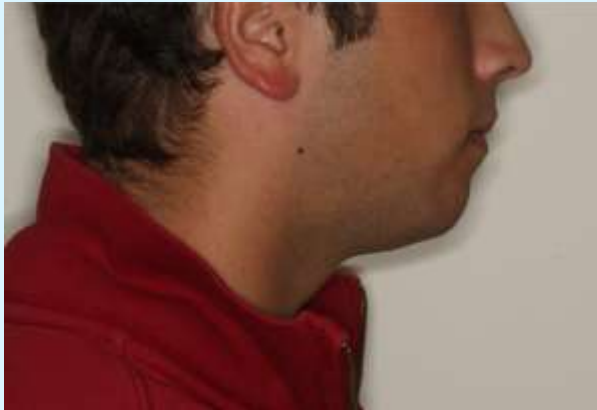- Skel. offener Biss
- Dentoalv. volle KL III
- Dentoalv. offener Biss von Eckzahn zu Eckzahn

- Dem Patienten wurde bei einer ersten Meinung eine Chirurgische Behandlung empfohlen, da er das nicht wollte, holte er sich bei mir eine zweite Meinung.

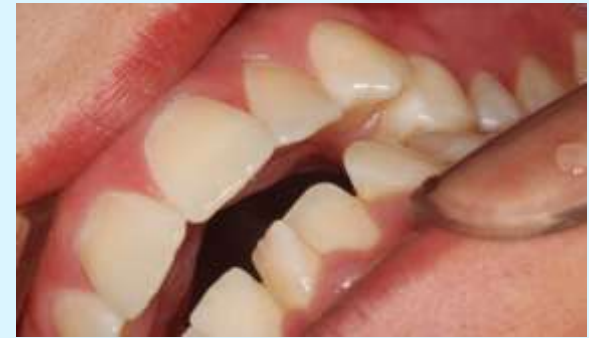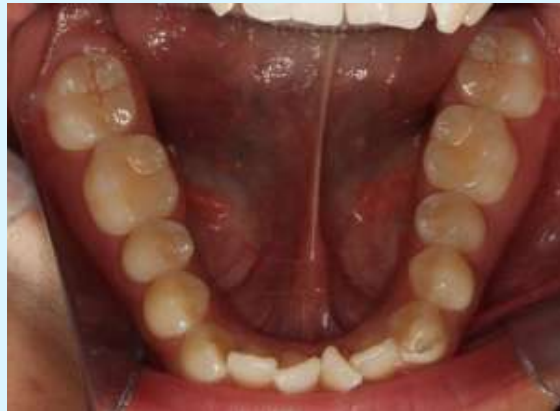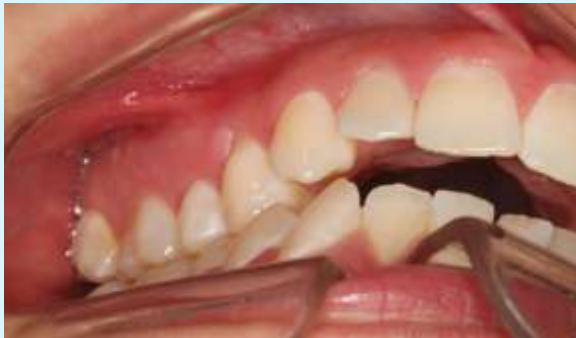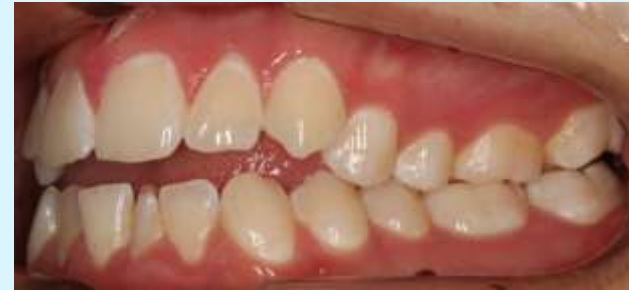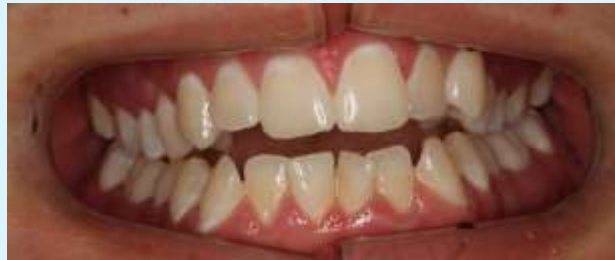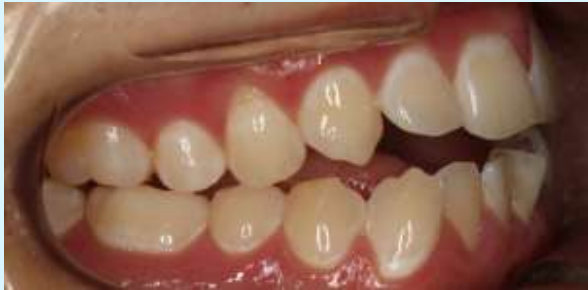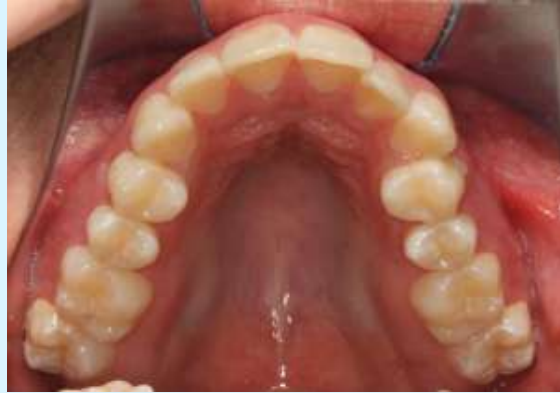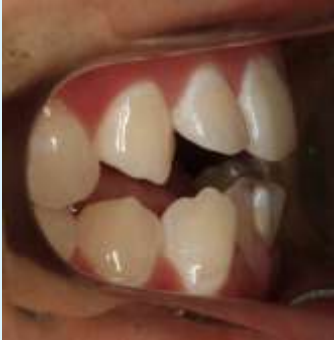Behandlungsplan

- Entfernung aller Weisheitszähne
- Anteriore Weitung der Lyraform im Oberkiefer
- Rekonstruktion der okklusale Ebene → Absenkung und Aufrichtung der unteren Molaren mit Hilfe der MEAW Technik nach Sato und anterioren Gummizügen
- Schliessung des offenen Bisses und in KL I bringen
- Retrusion der protrudierten Unterkiefer Front

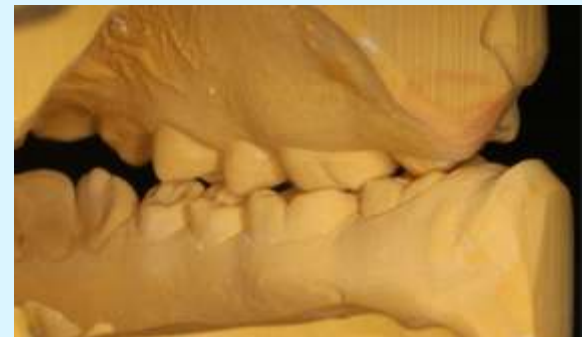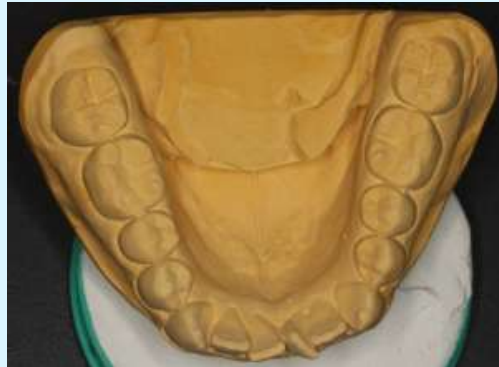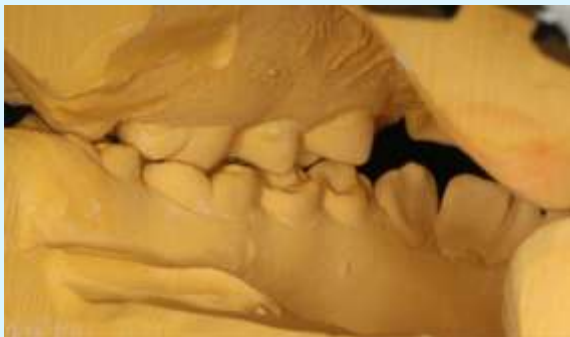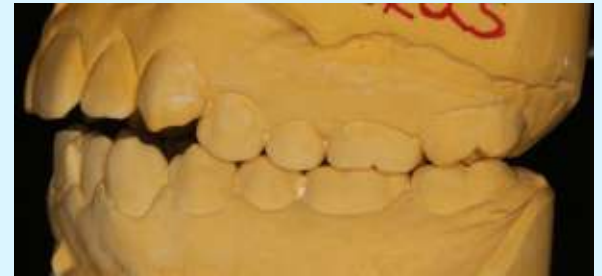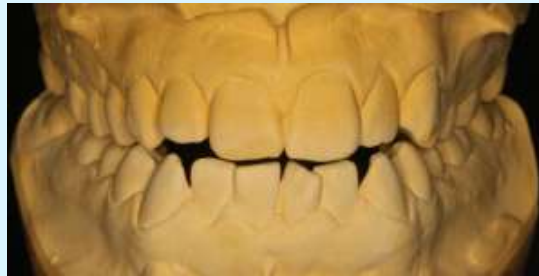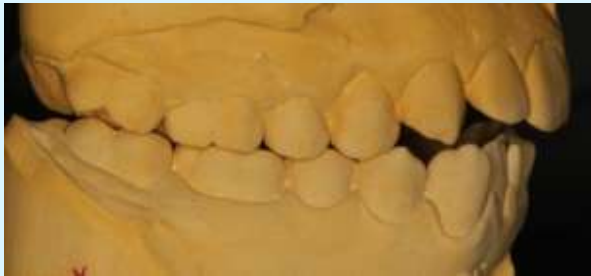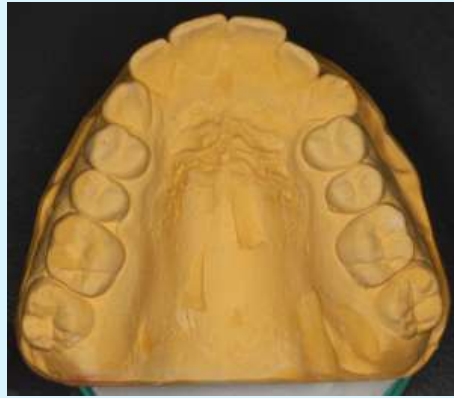Vor KFO 2011-08-16



Vor KFO 2011-08-16



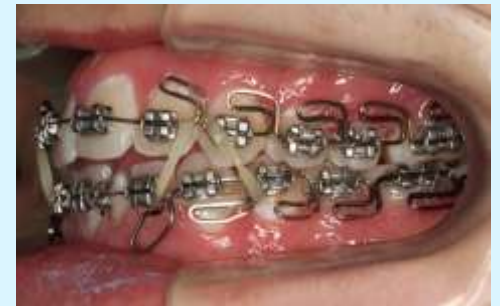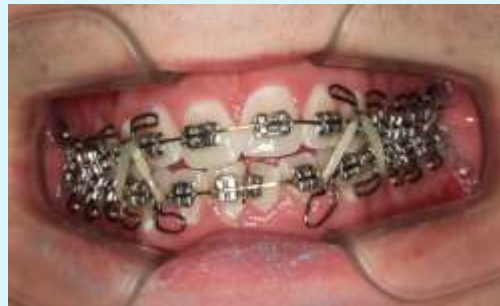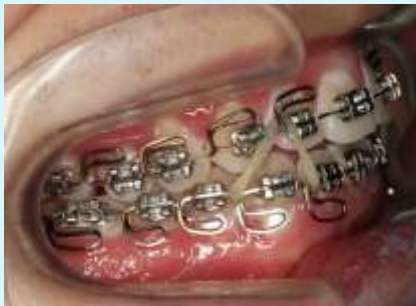Vor KFO 2011-08-16



Oberkiefer MEAW-Bögen



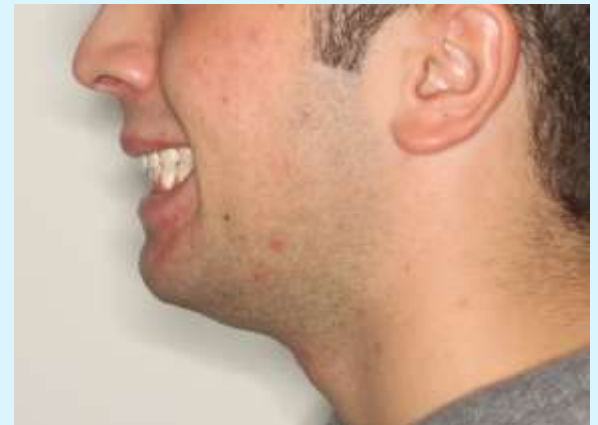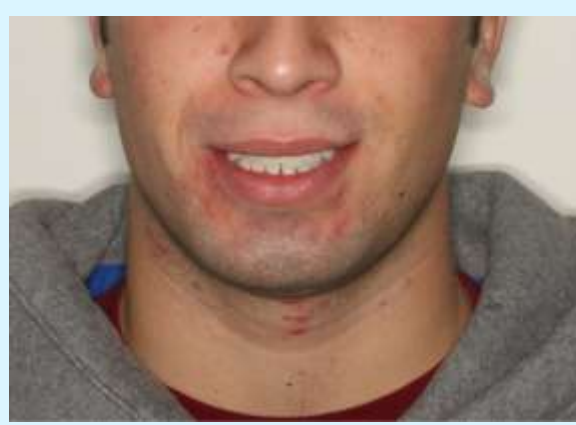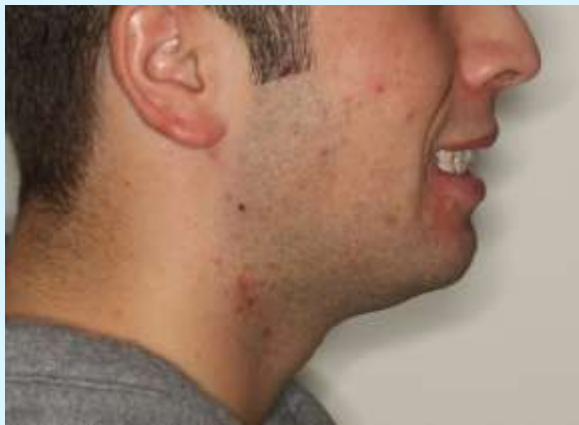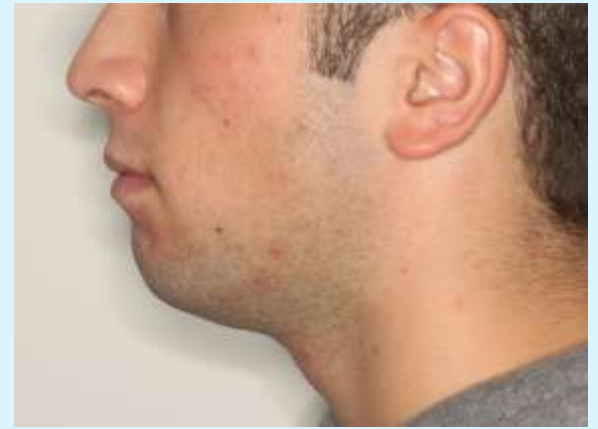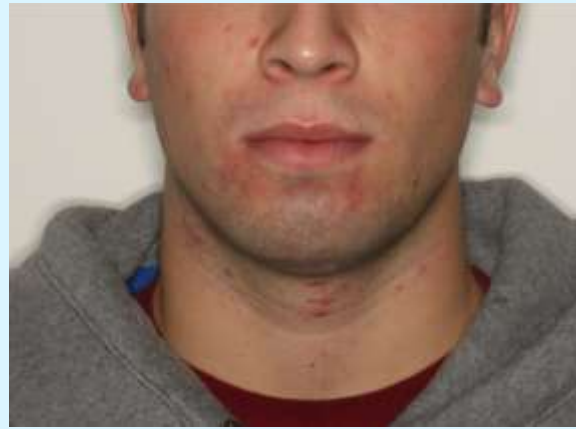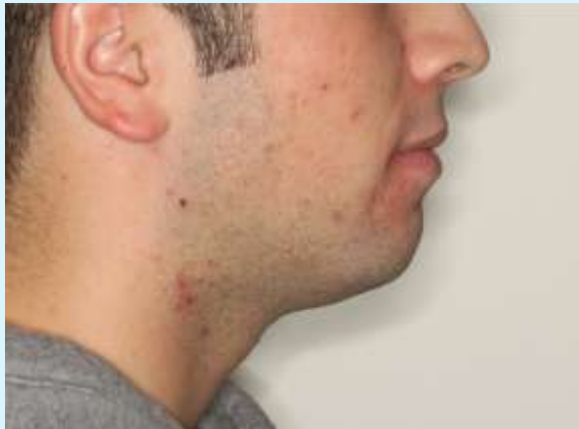MEAW-Bögen im Mund



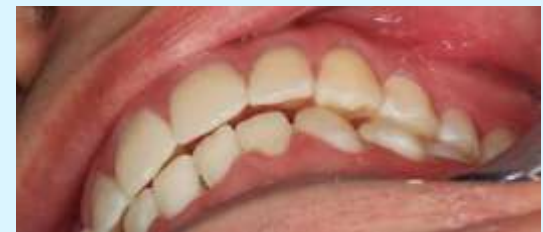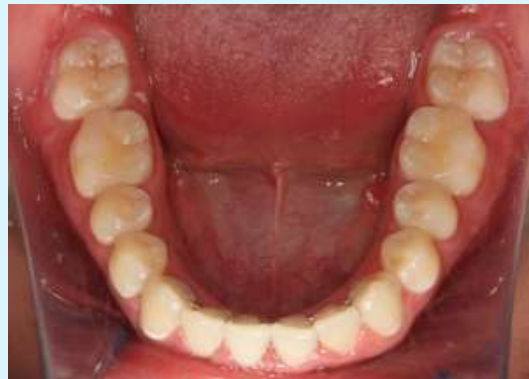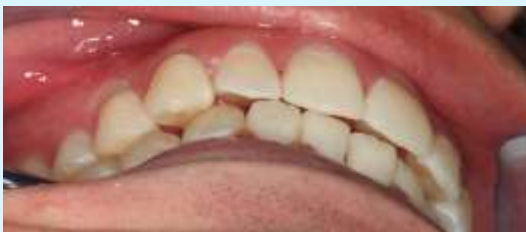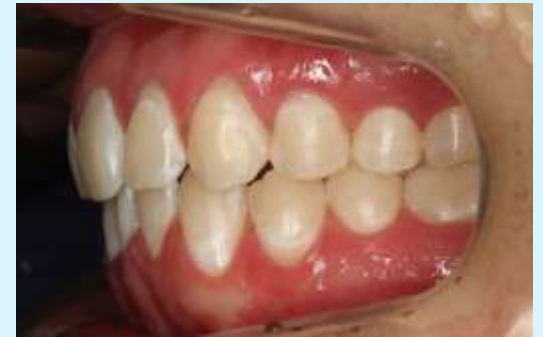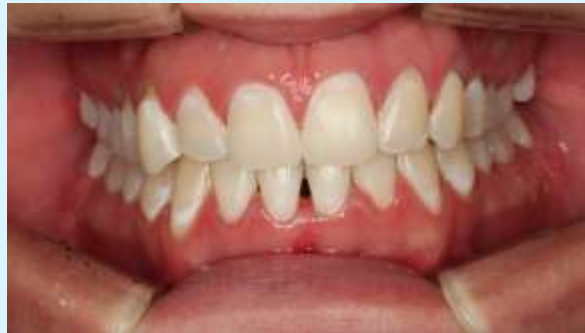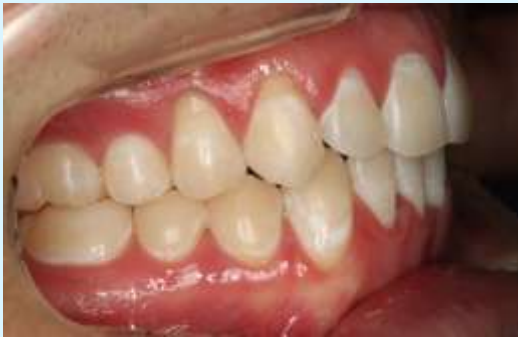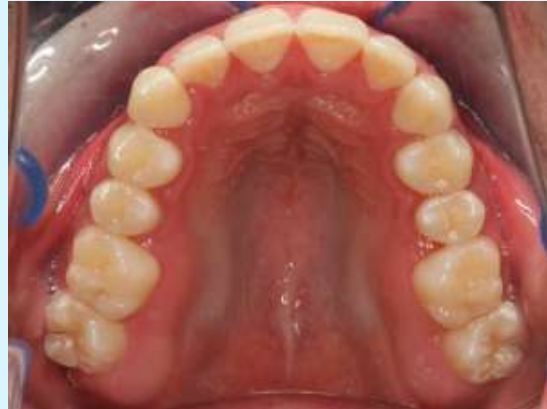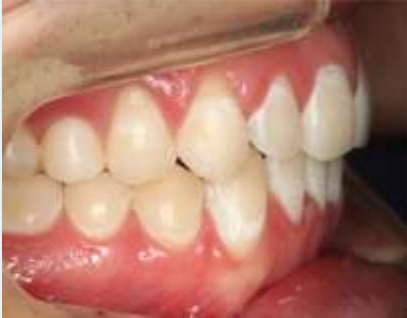Unterkiefer MEAW-Bögen



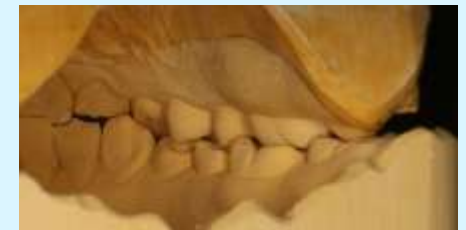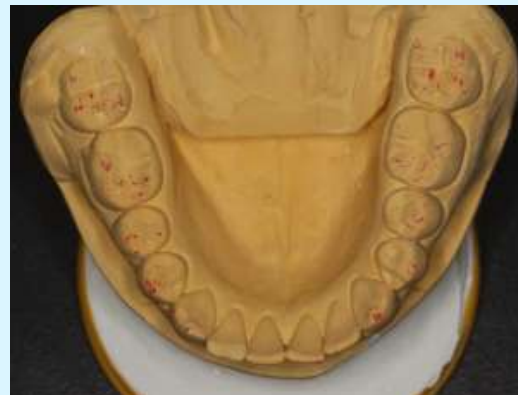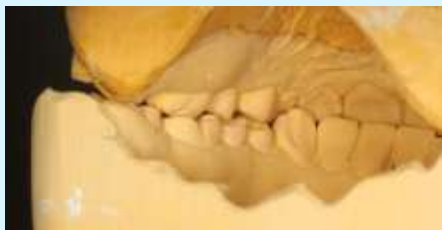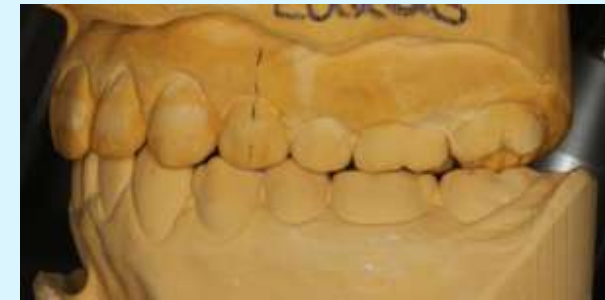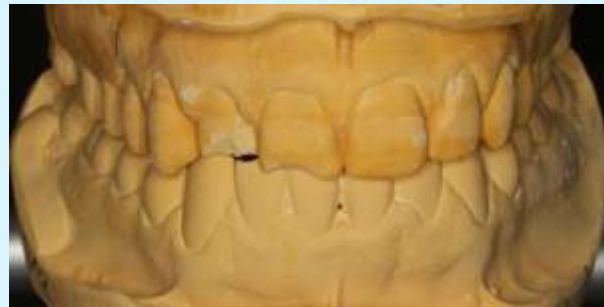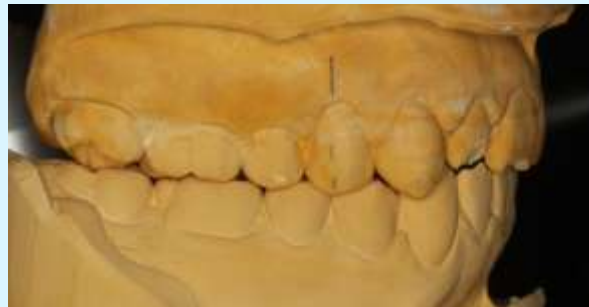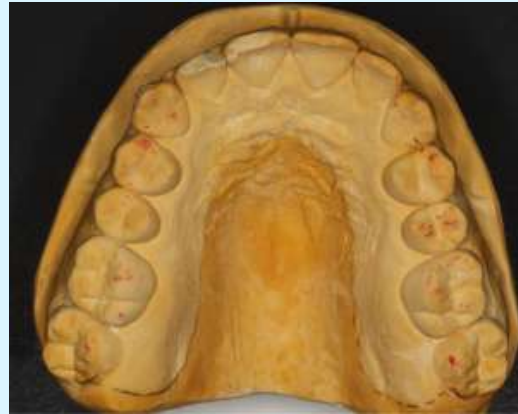Nach KFO 2012-11-12



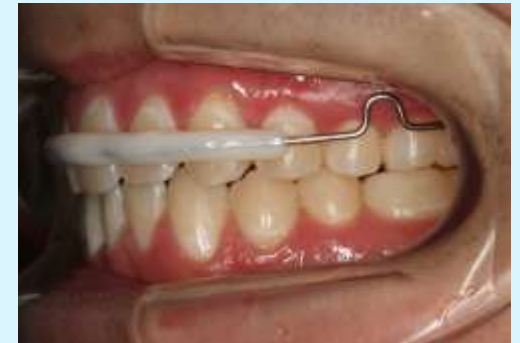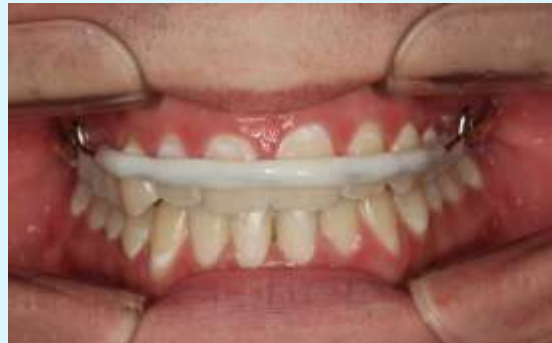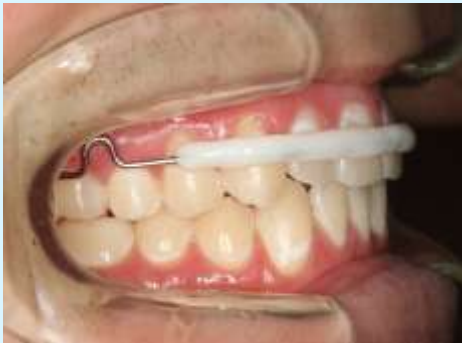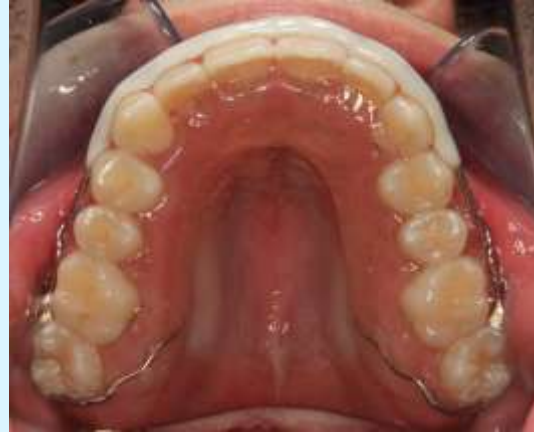Nach KFO 2012-11-12



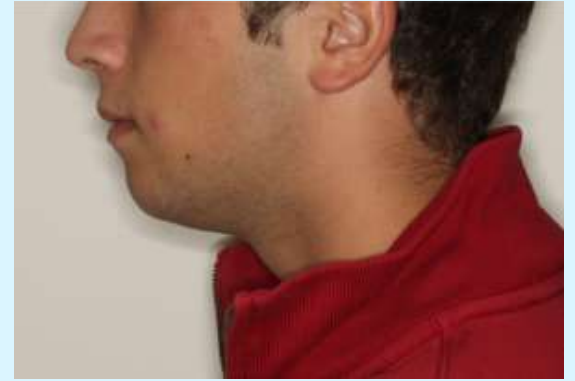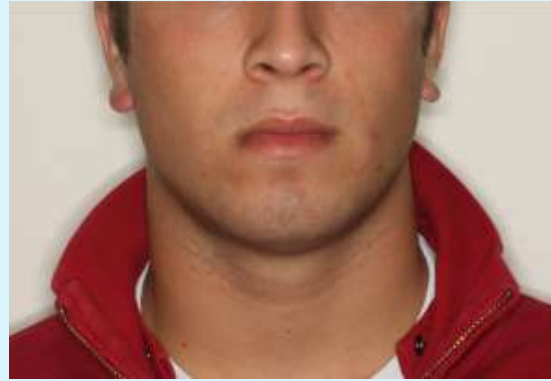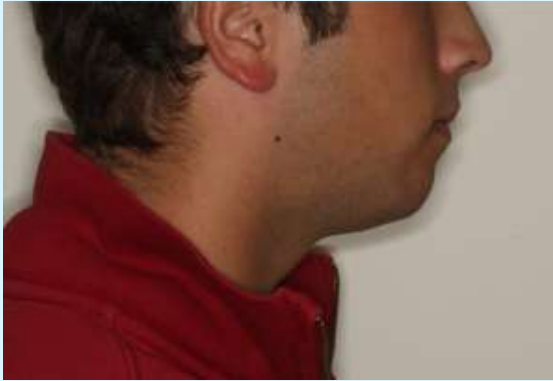Nach KFO 2012-11-12



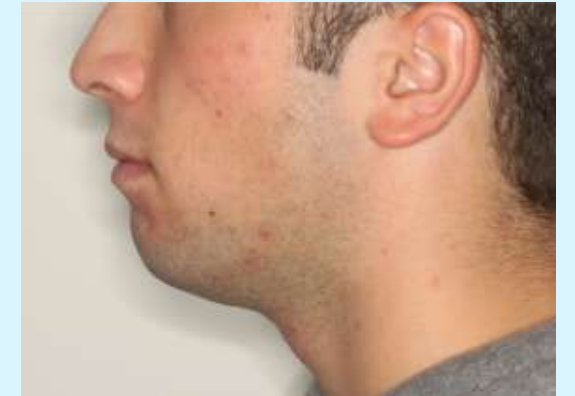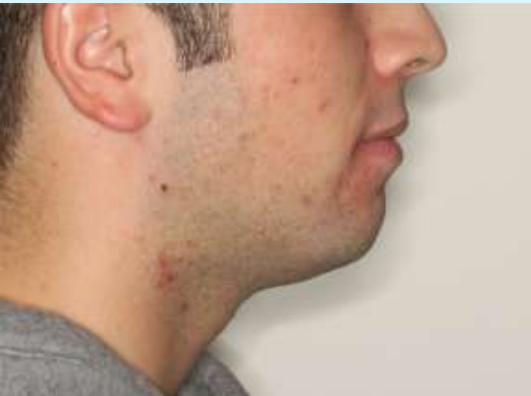Oberkiefer Sato-Retainer (Haltegerät für die Nacht)



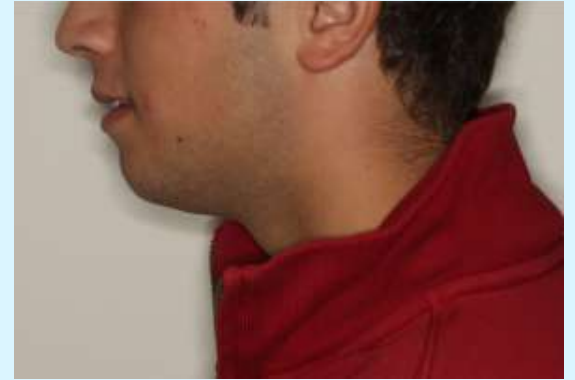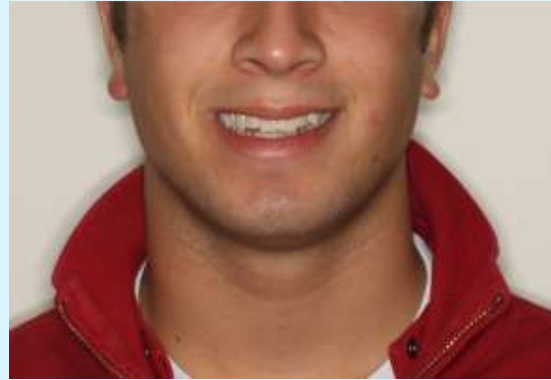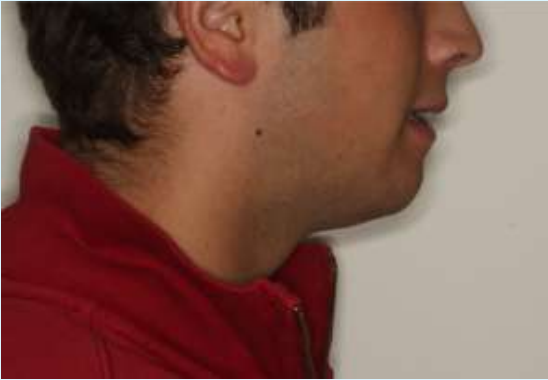Vor KFO 2011-08-16



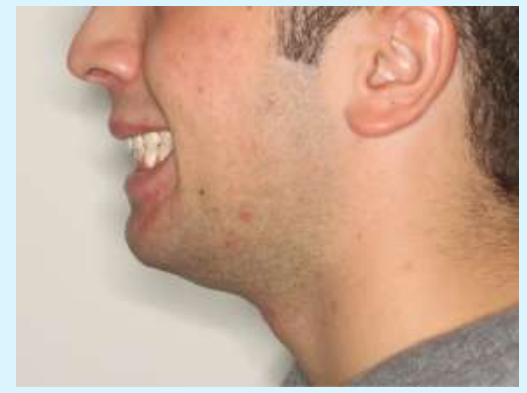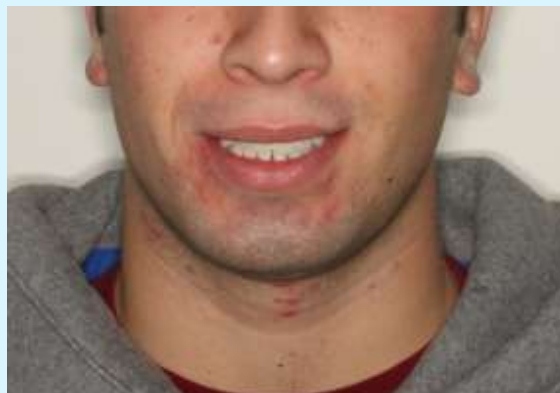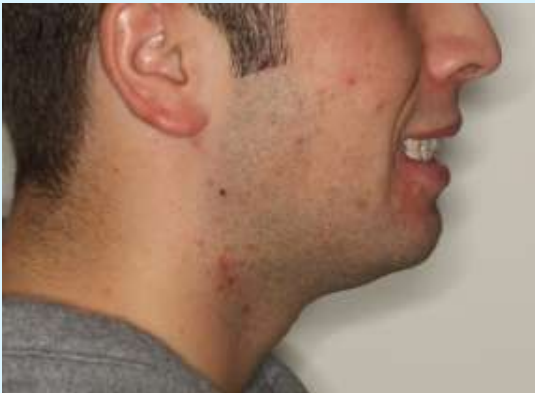Nach KFO 2012-11-12



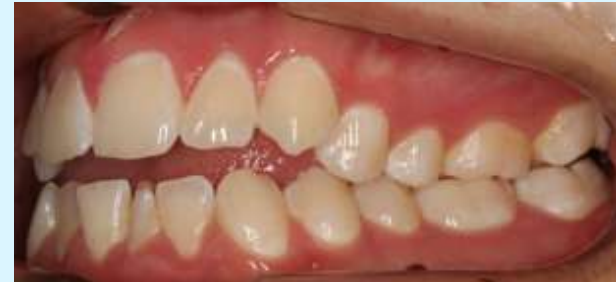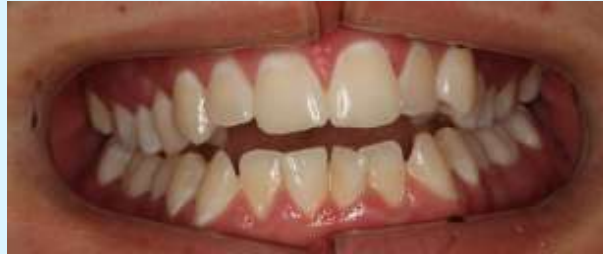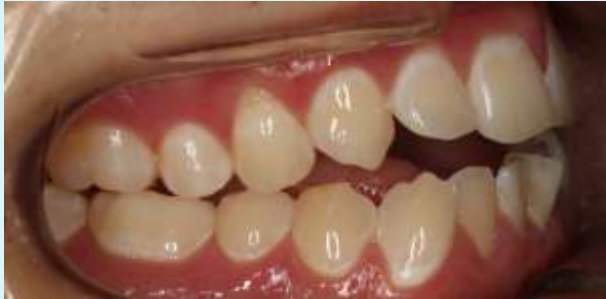Vor KFO 2011-08-16



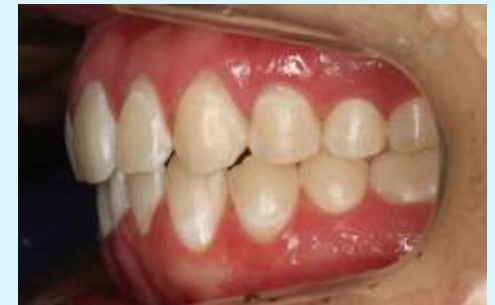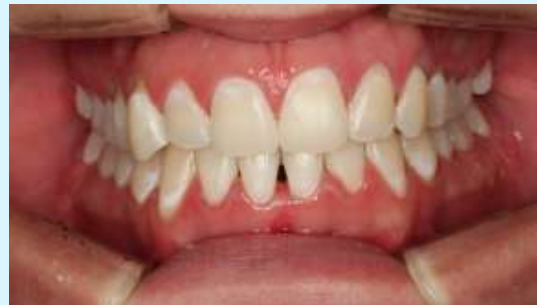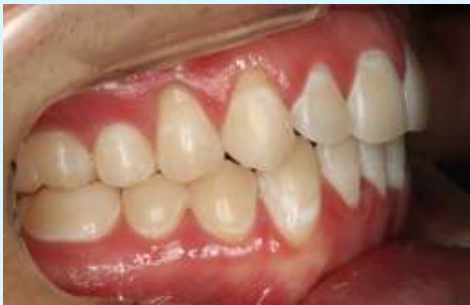Nach KFO 2012-11-12



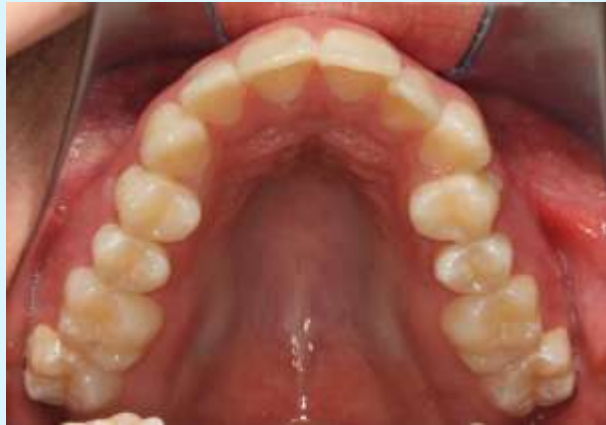Vor KFO 2011-08-16



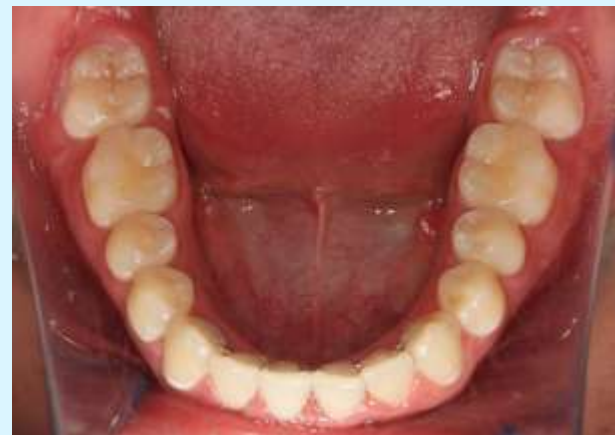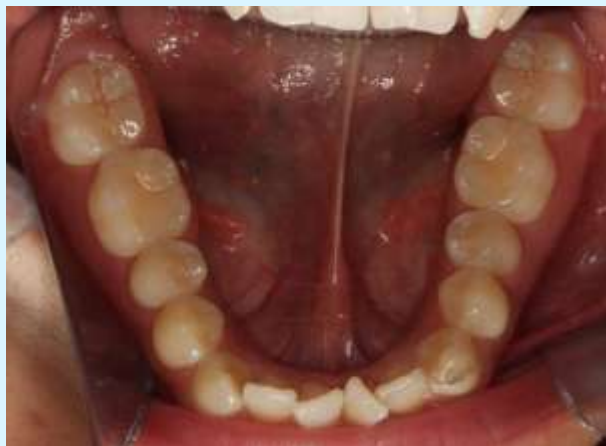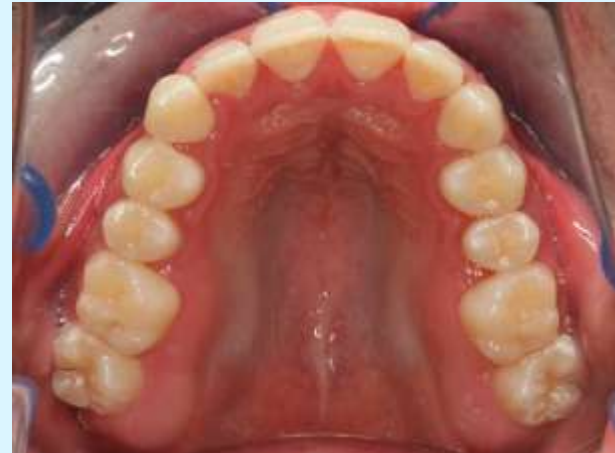Nach KFO 2012-11-12



Vor KFO 2011-08-16



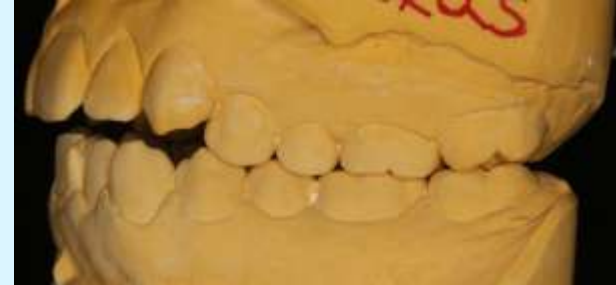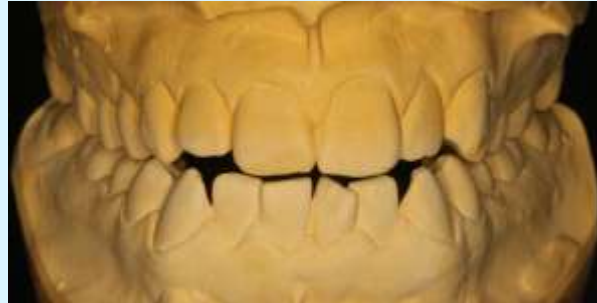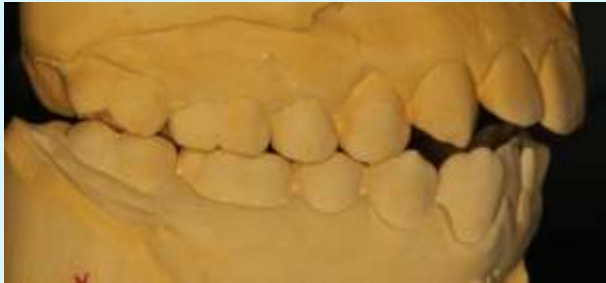Nach KFO 2012-11-12



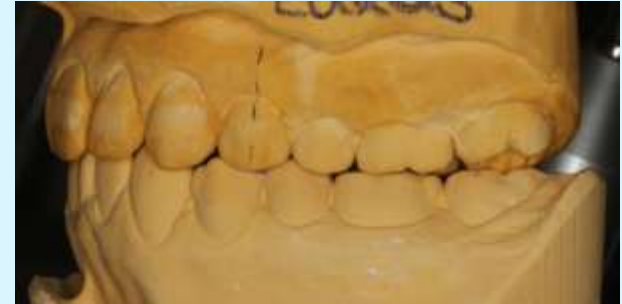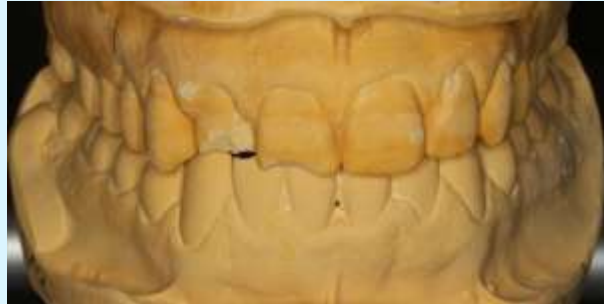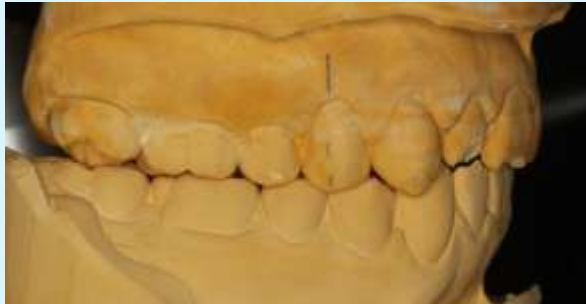14

14

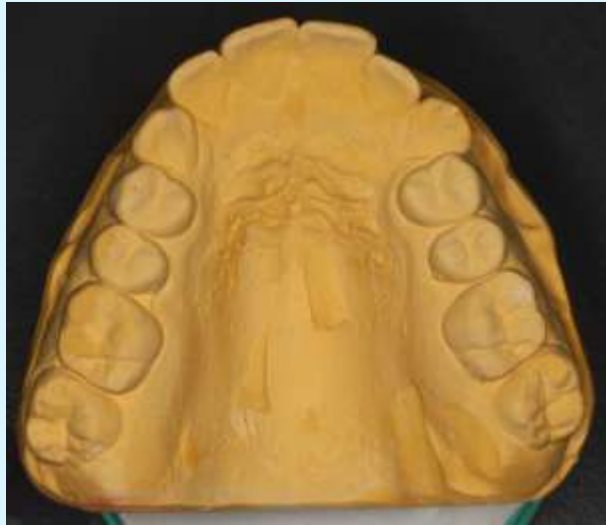Vor KFO 2011-08-16



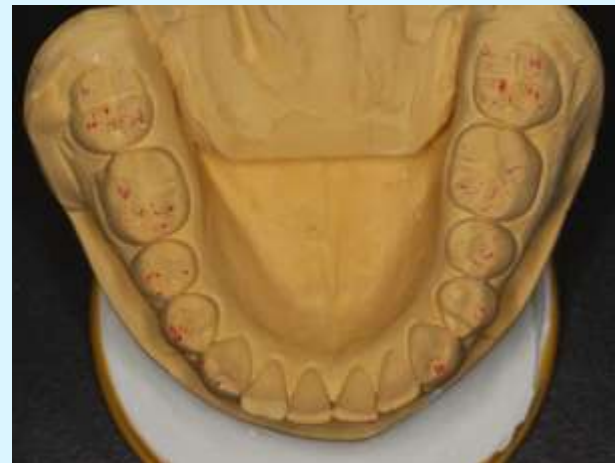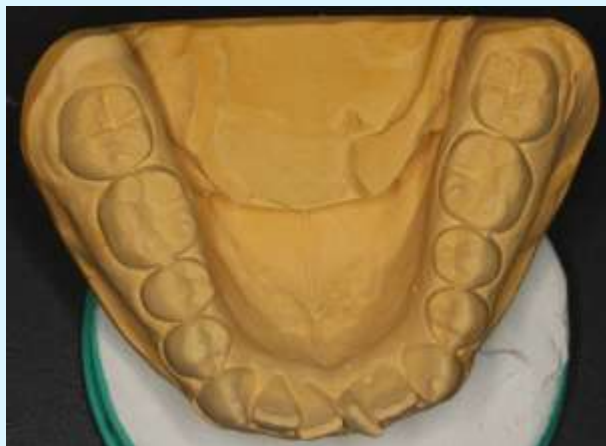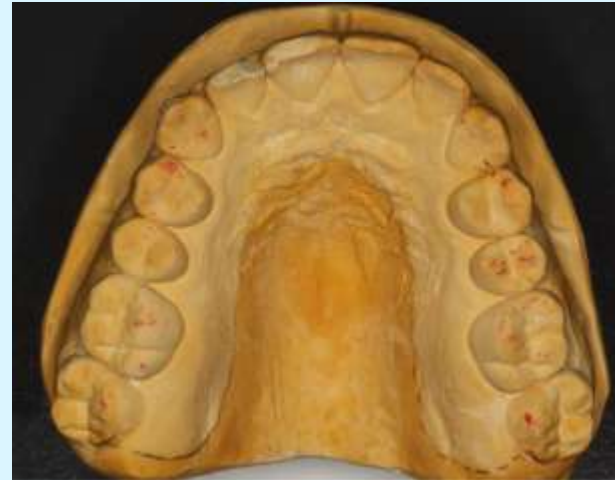Nach KFO 2012-11-12



Vor KFO 2011-08-16



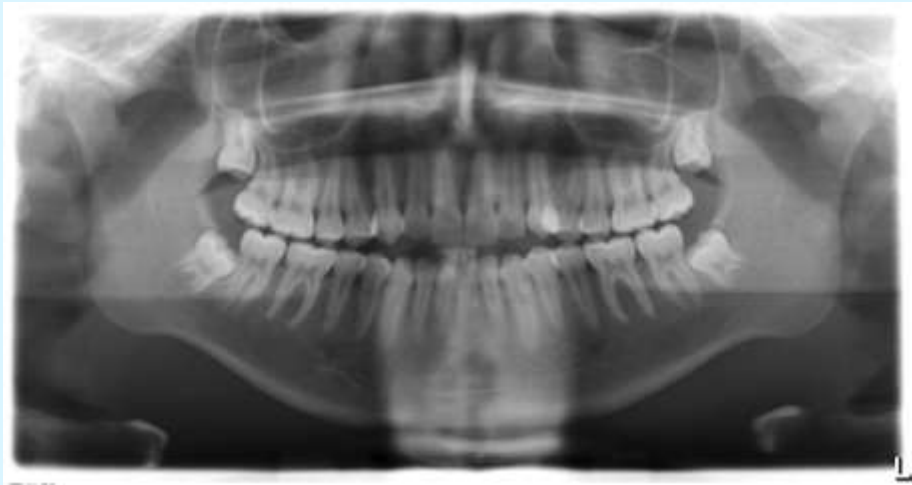
Nach KFO 2012-11-12



16

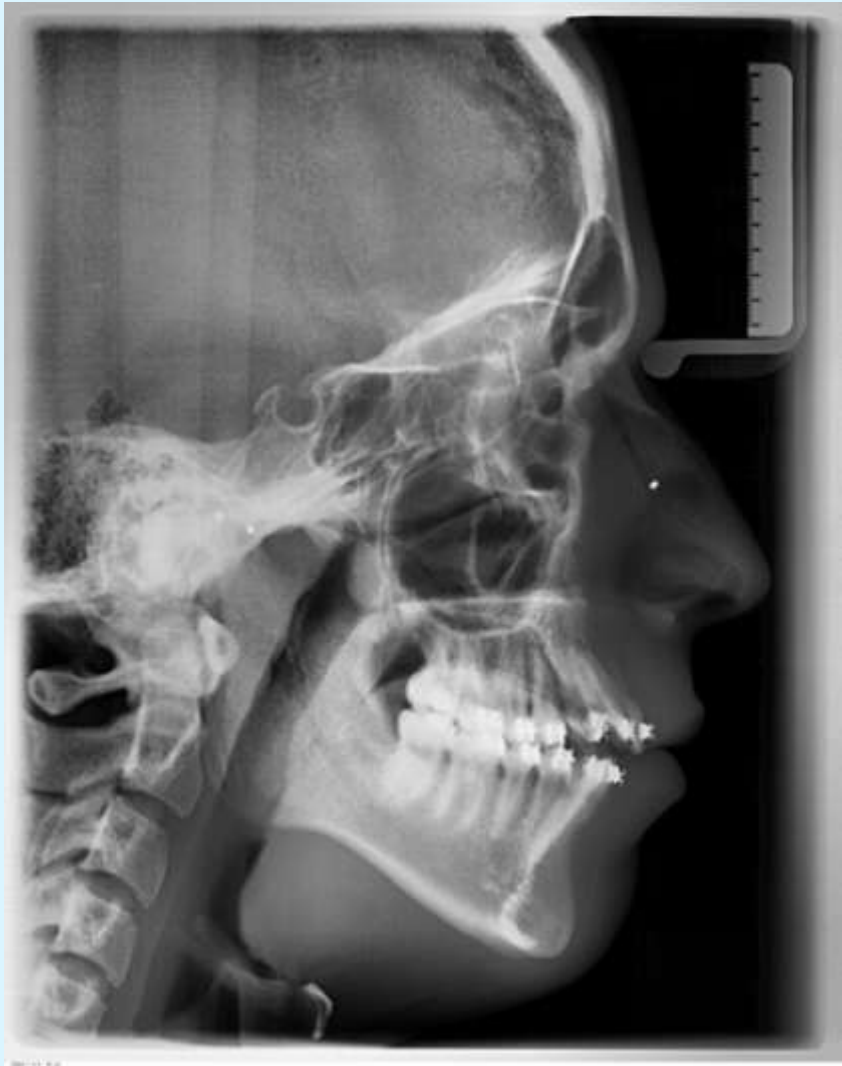16

Panoramaröntgen

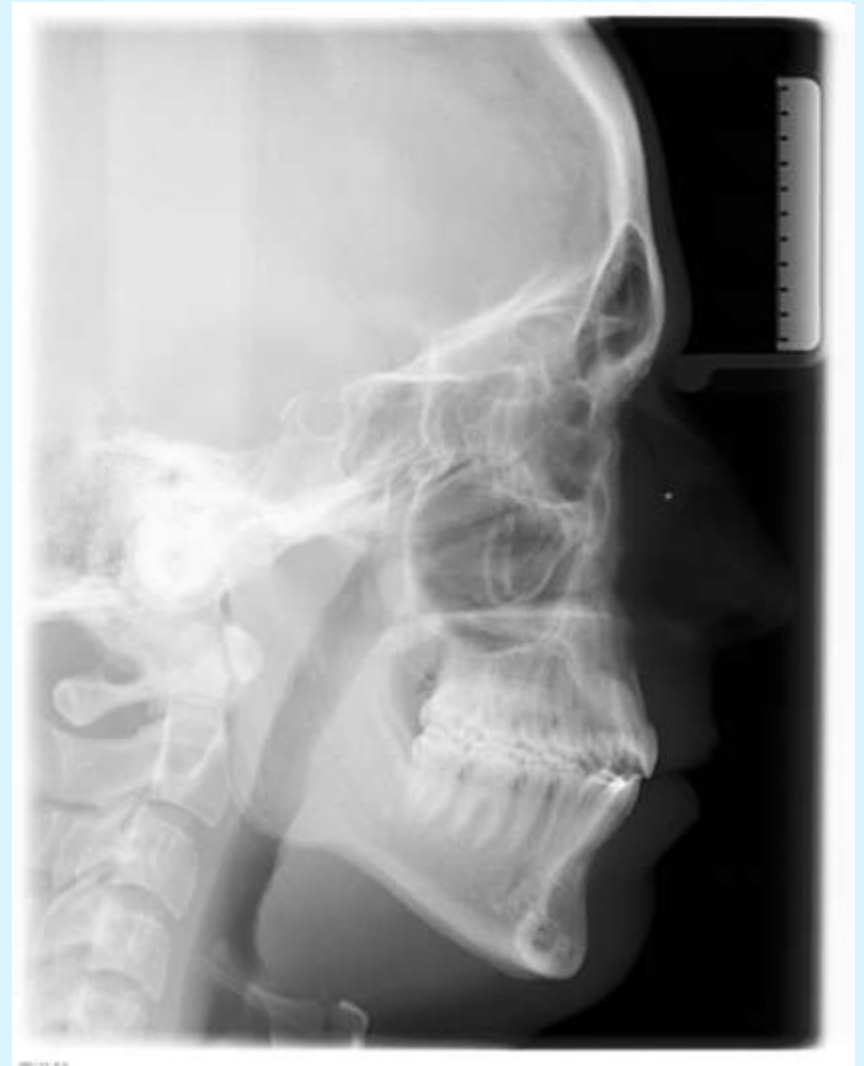

2009-11 Vor KFO

Fernröntgen

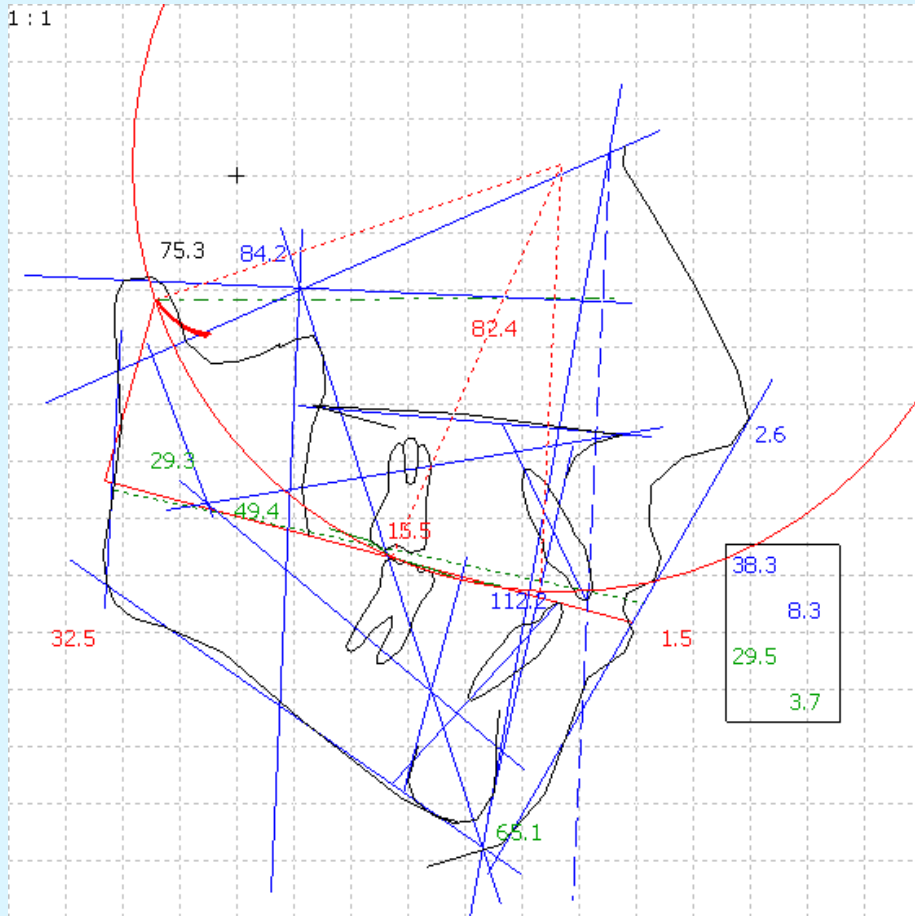


2009-11 Vor KFO

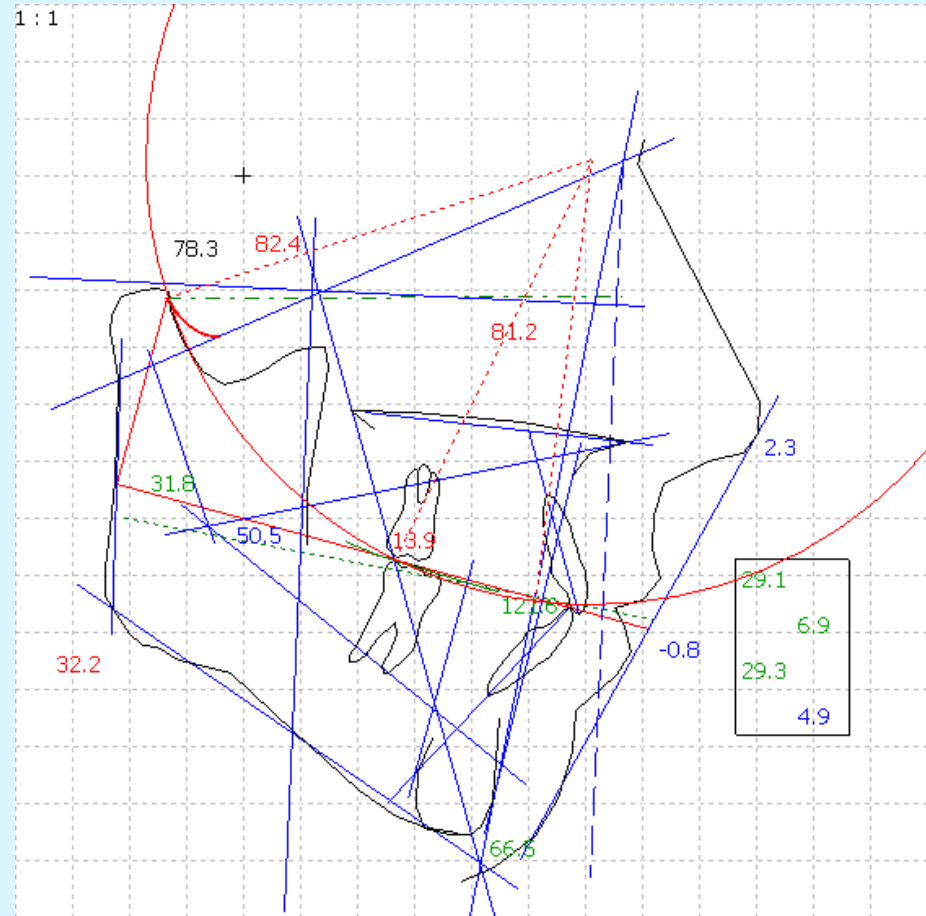


2013-06 Nach KFO

Slavicek Analyse



2009-11 Vor KFO



2013-06 Nach KFO