

Diagnose:

dentoalv. KL II/2 (1/2 PD b.s.)

Steile Oberkieferfront 11/21

Overbite 2mm

Crowding Crowding in Oberkiefer und Unterkiefer Front

Behandlungsplan:

Zuerst Korrektur der Malokklusion mit abnehmbarer Zahnsperre (Fränkel) und therapeutischem Wachsbiss, so gut wie möglich!!

Ziele:

Protrusion der steilen Oberkiefer Front

Anteriore Verschiebung der Unterkiefers

Begradigung des Crowdings

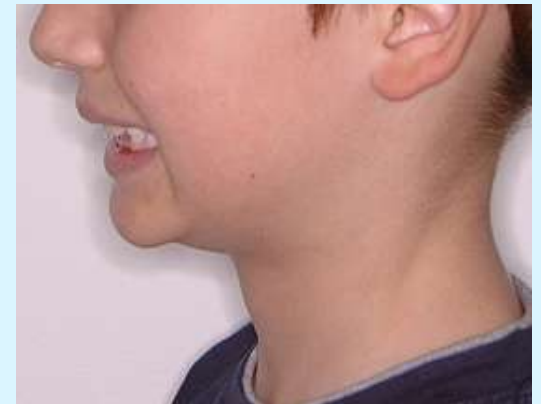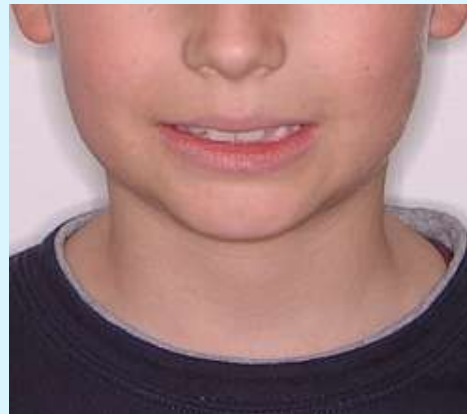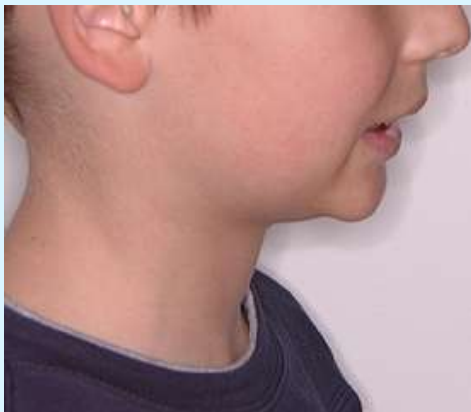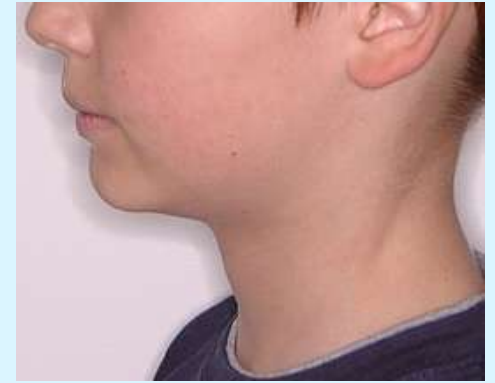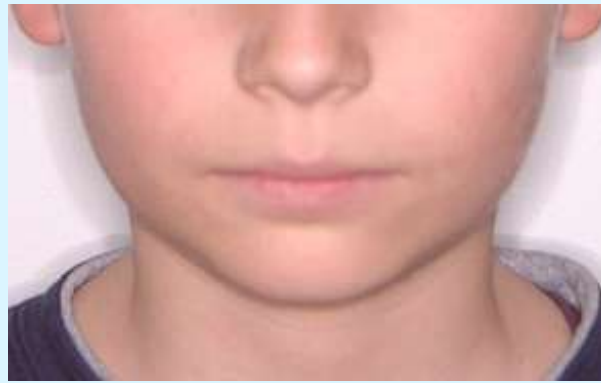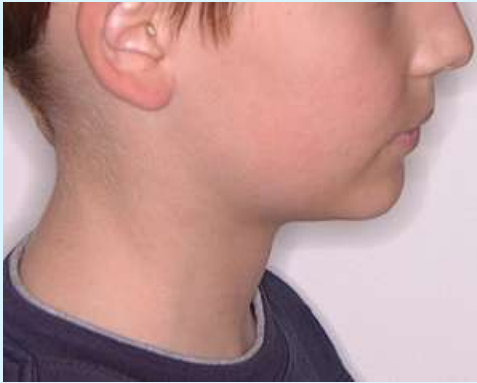Vertikalisierung (Bisshebung)

Dauer:

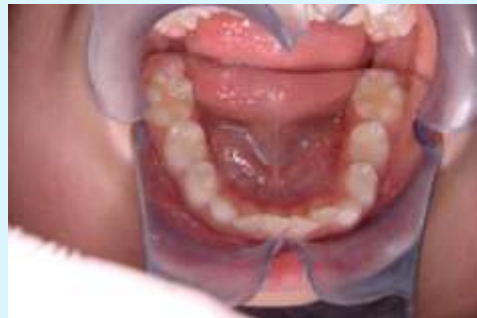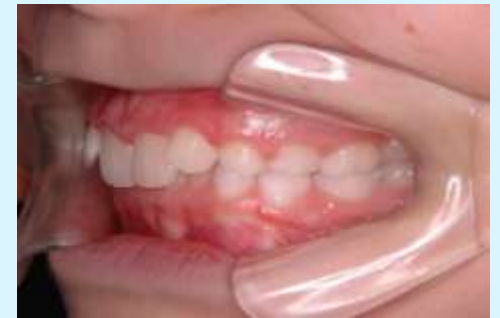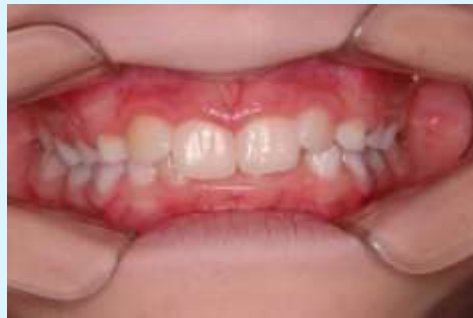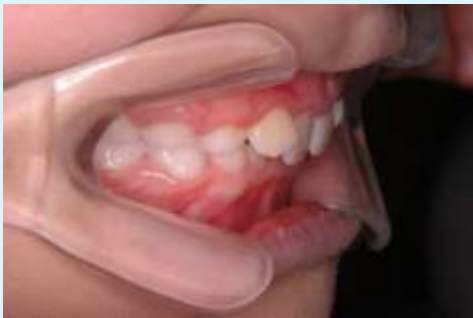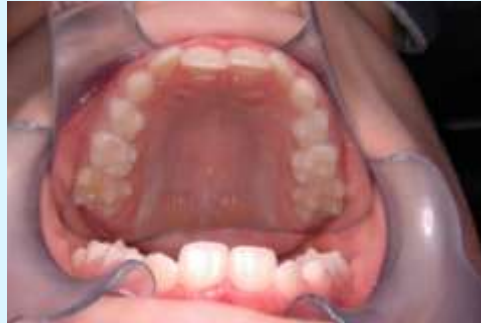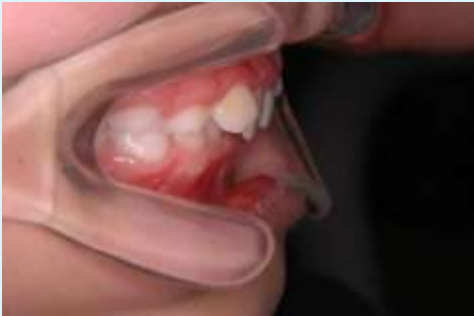1-2 Jahre

Nach der Eruption der 2. Molaren erfolgt eine neue Beurteilung und Entscheidung ob eine festsitzende Zahnsperre (Bracketts) notwendig ist

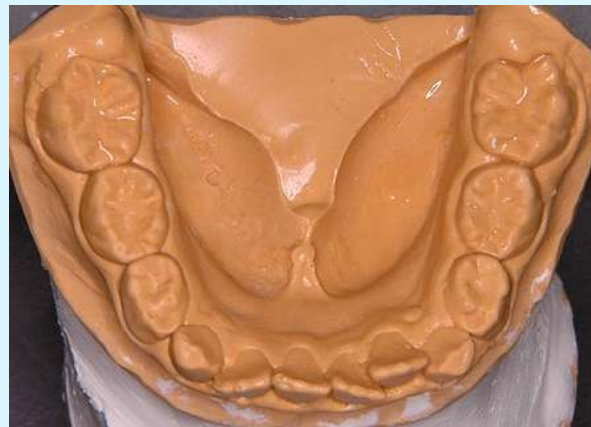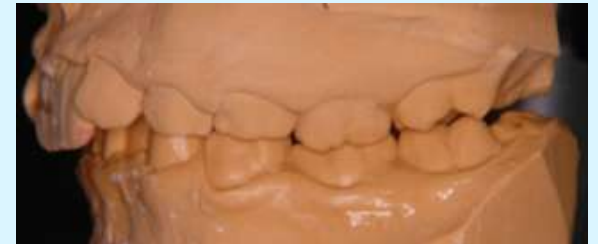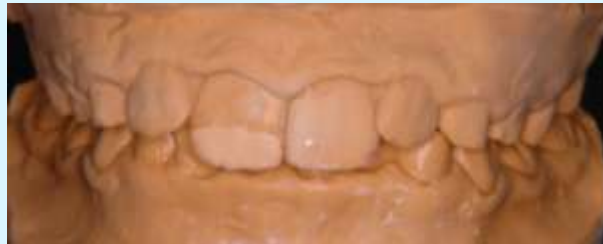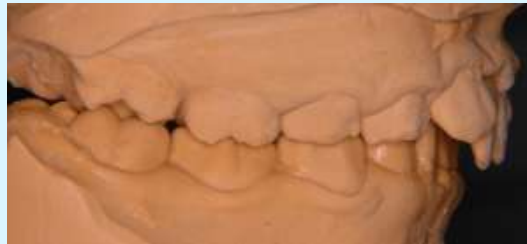Vor FKO 2008-04-15



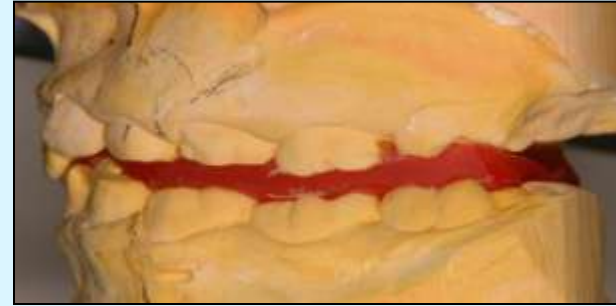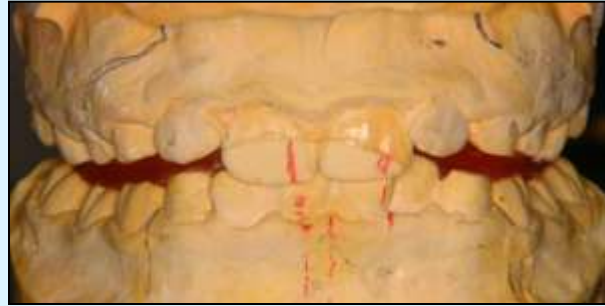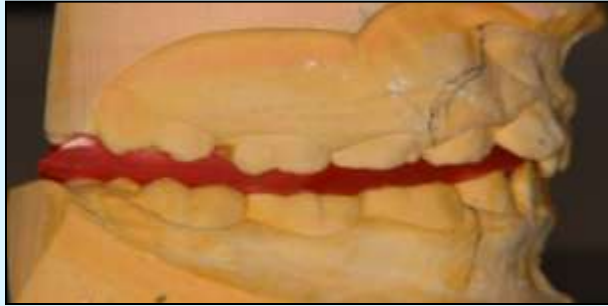
Vor FKO 2008-04-15



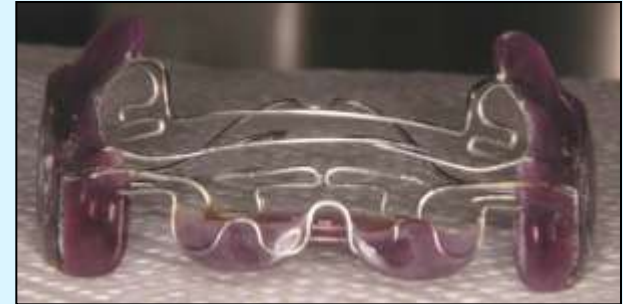
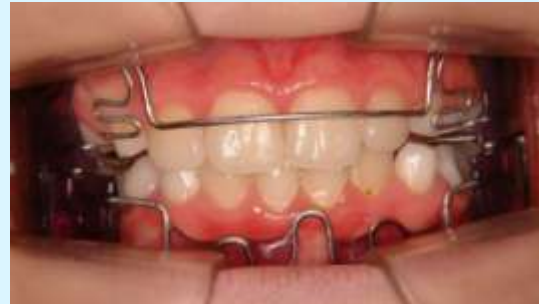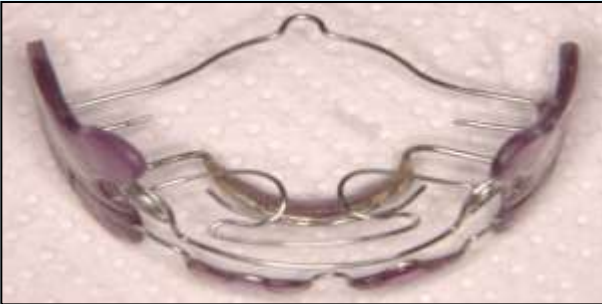Vor FKO 2008-04-15



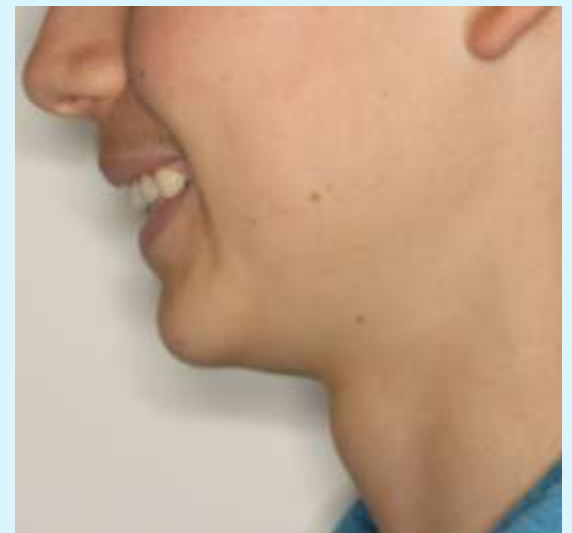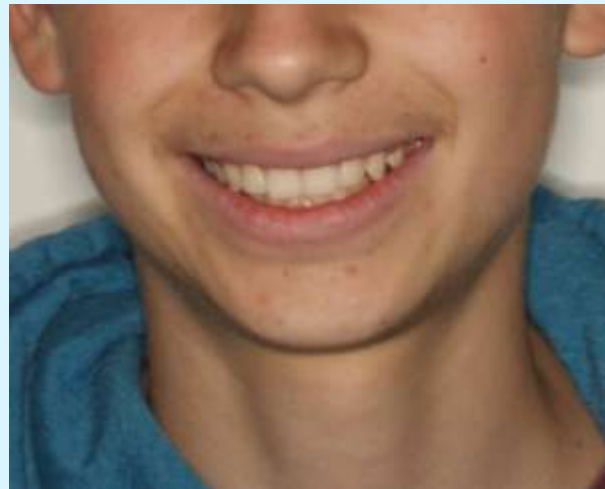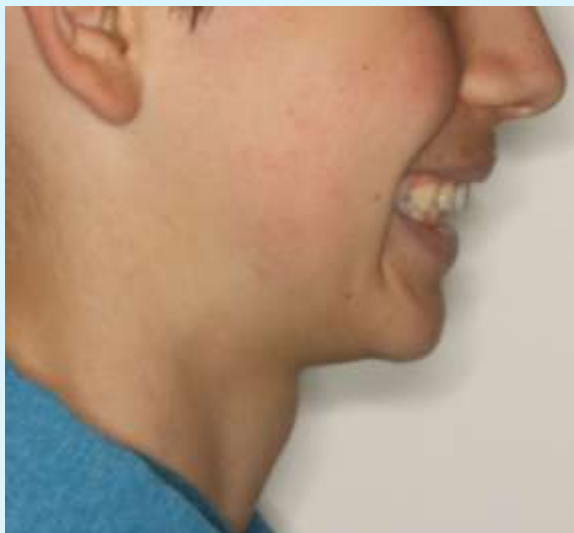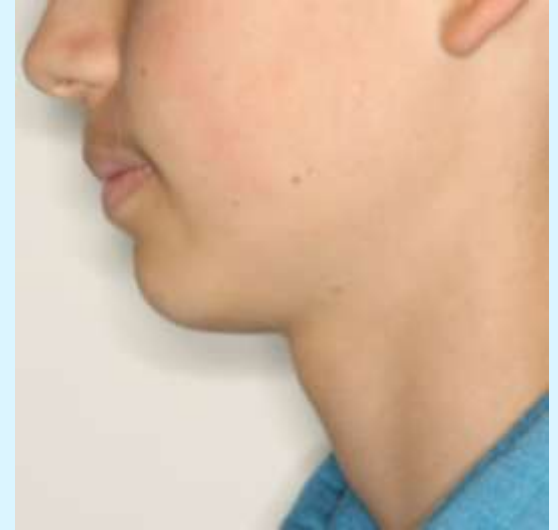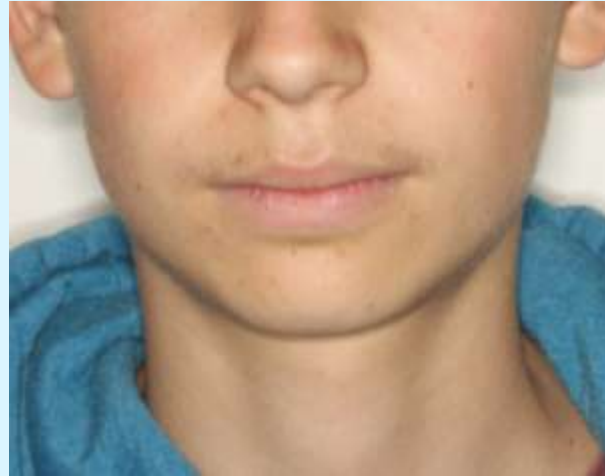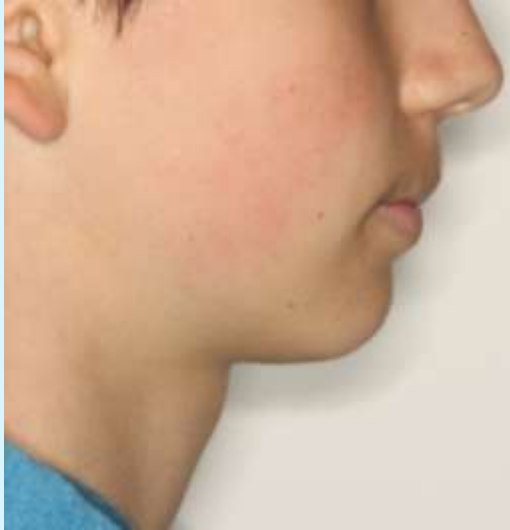Konstruktionsbiss für EOA Gerät 2008-04-15



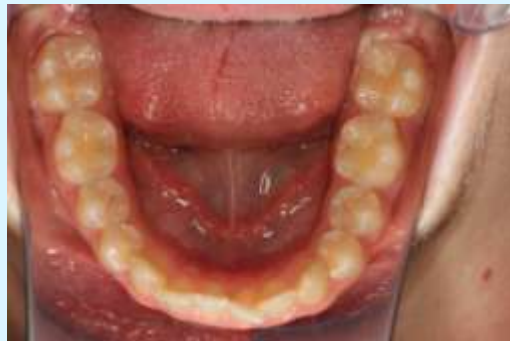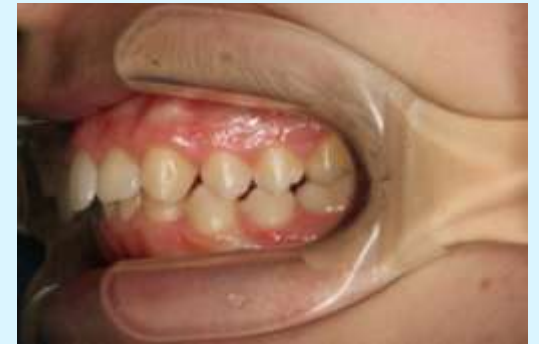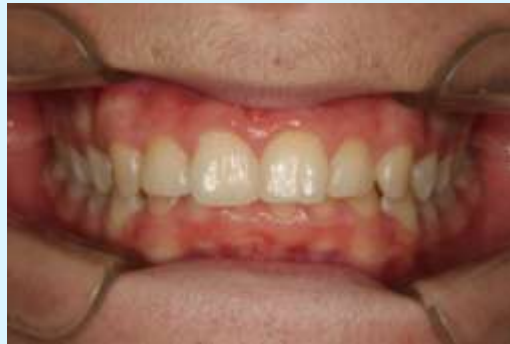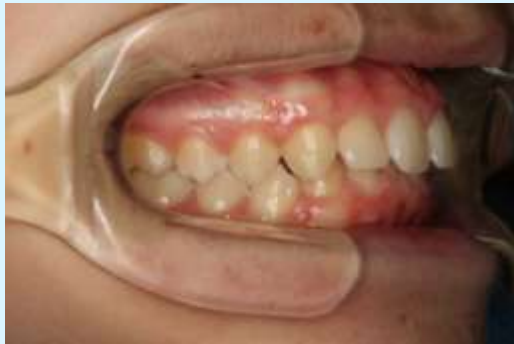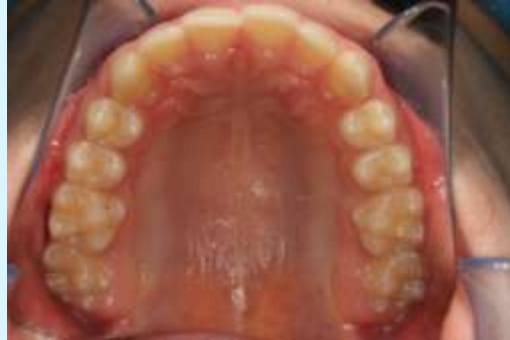EOA Gerät im Mund 2009-01-27



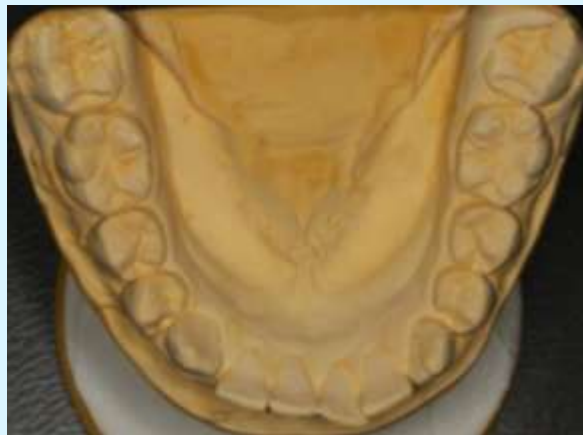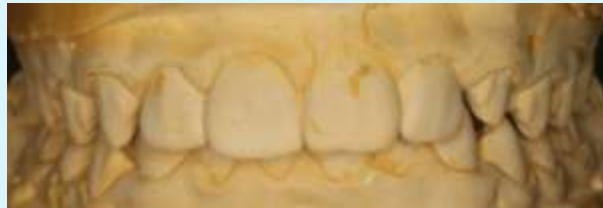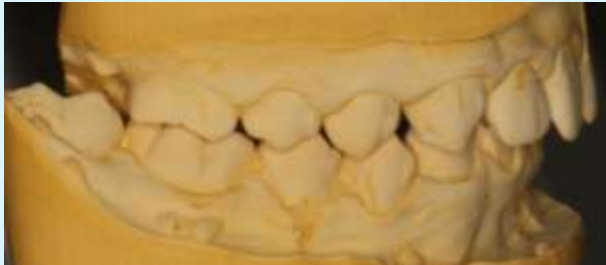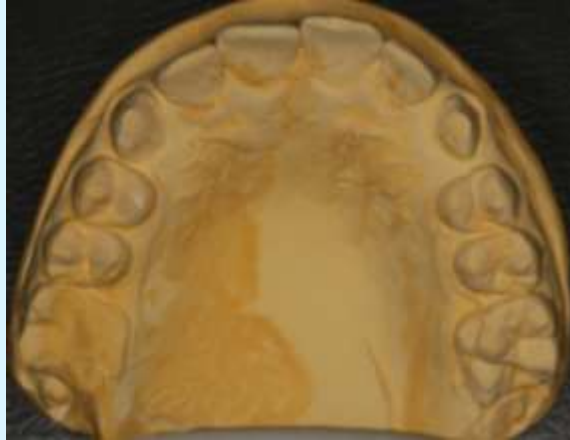Nach FKO 2014-04-08



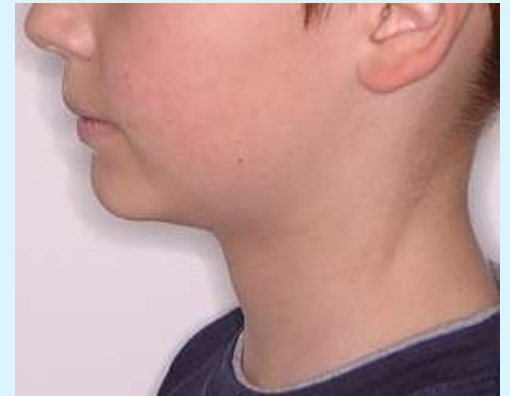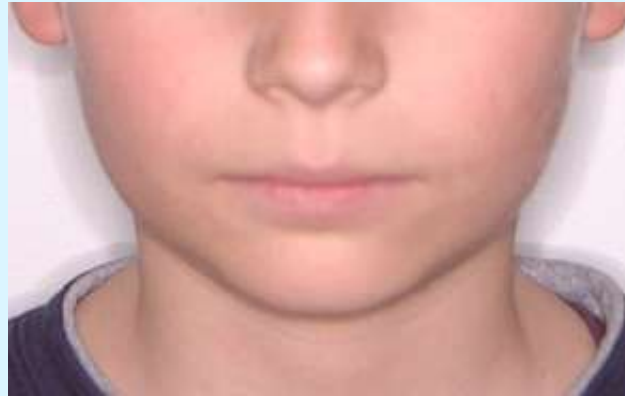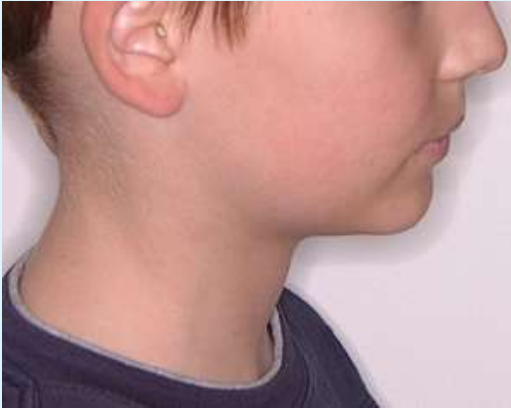2014-04-08 Nach FKO



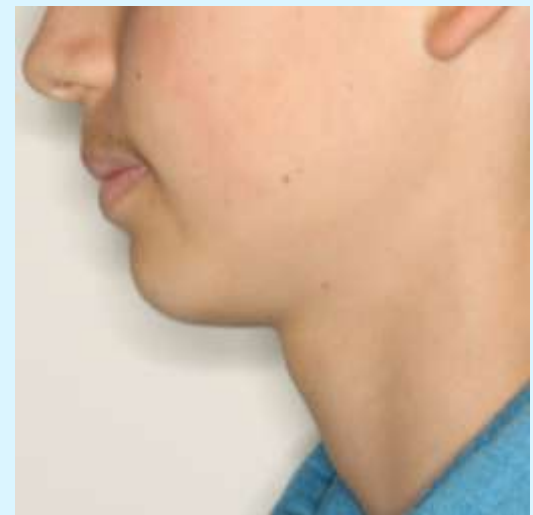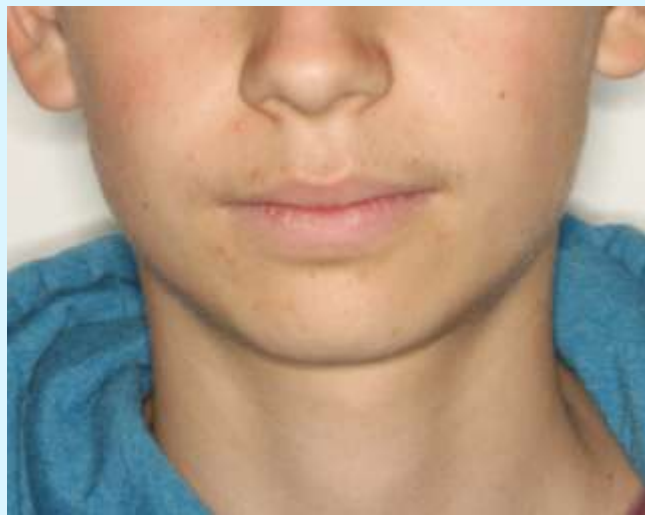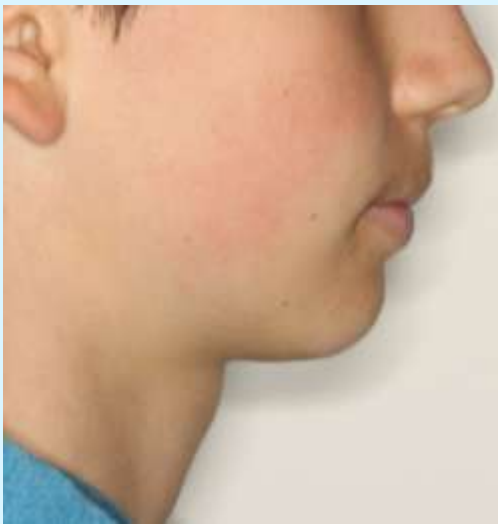2012-04-19 Nach FKO



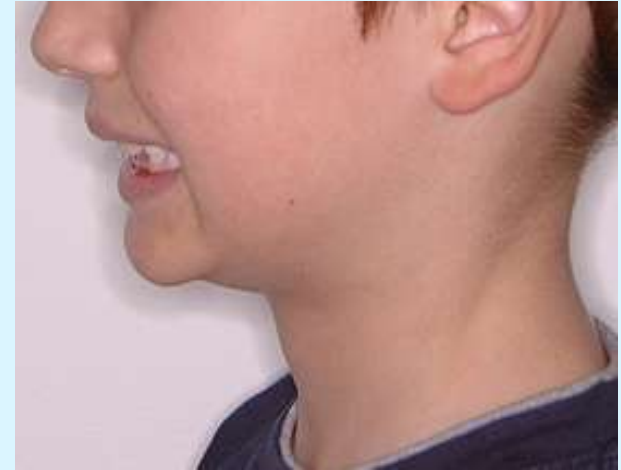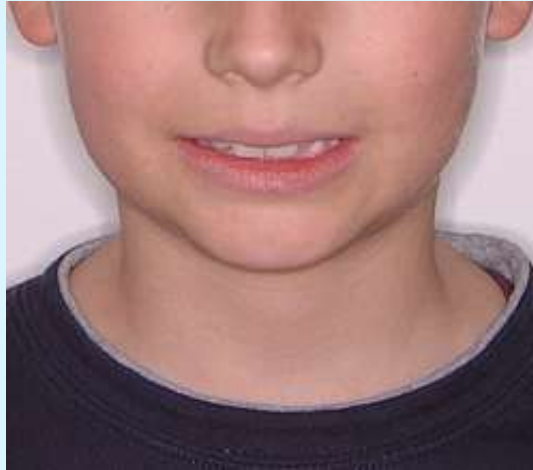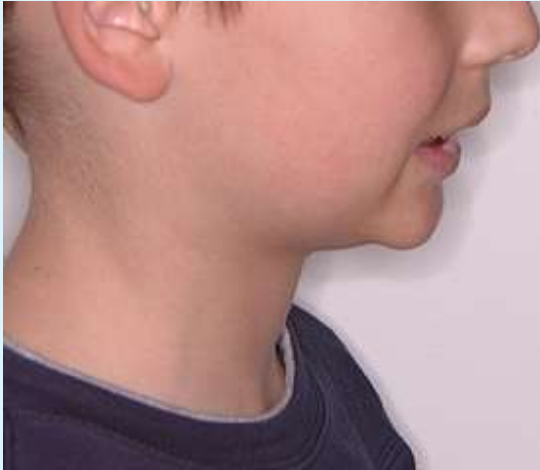2008-04-15 Vor FKO



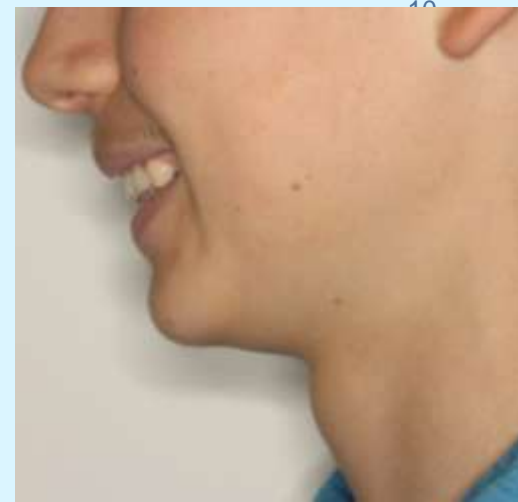
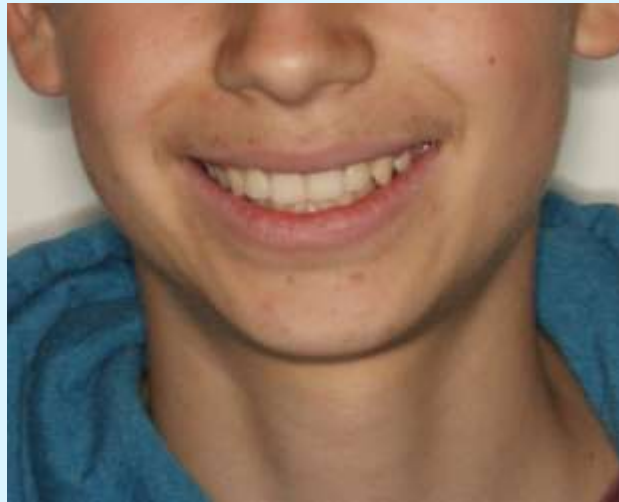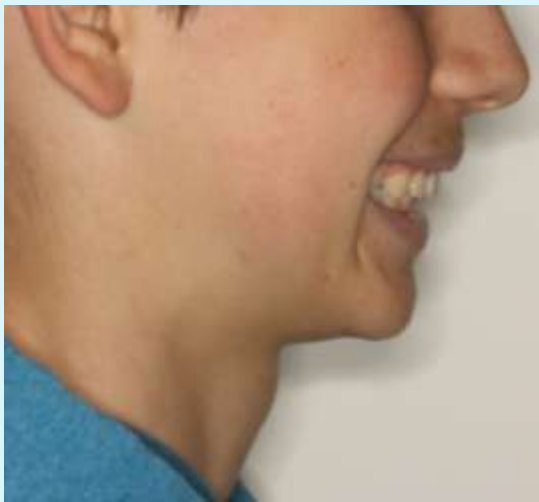2014-04-08
Nach FKO in Retention



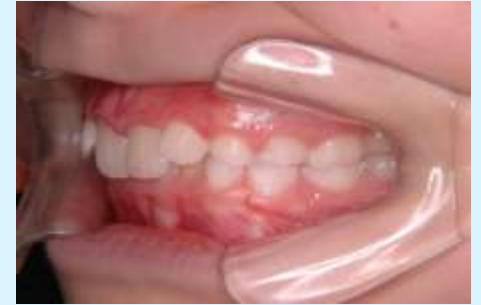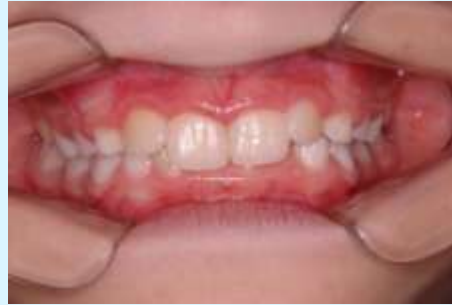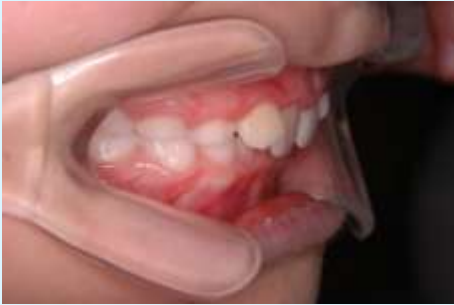2008-04-15 Vor FKO



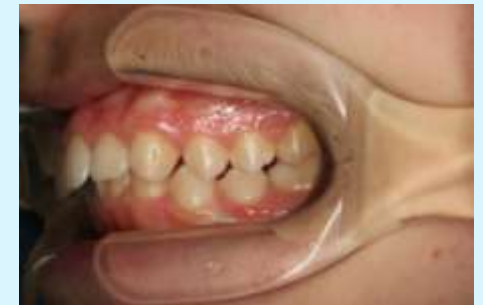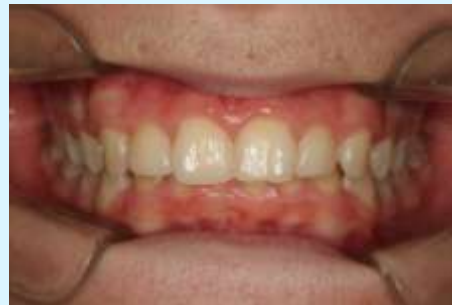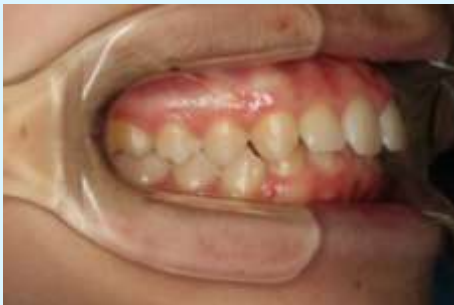2014-04-08
Nach FKO in Retention



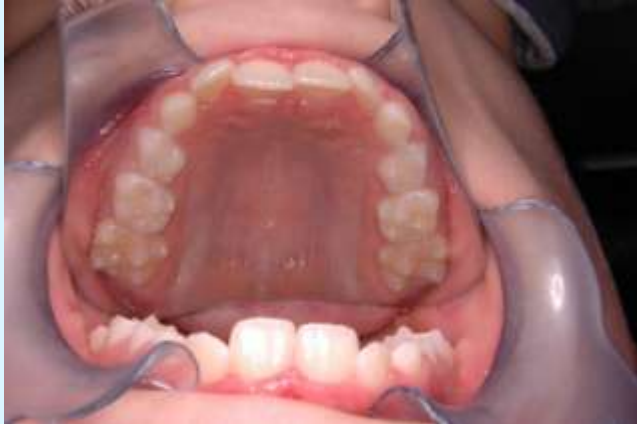2008-04-15 Vor FKO



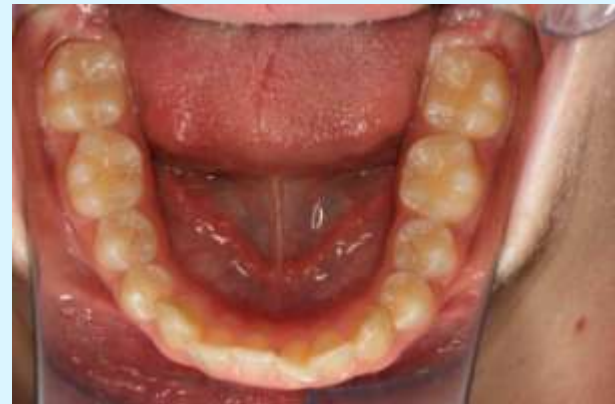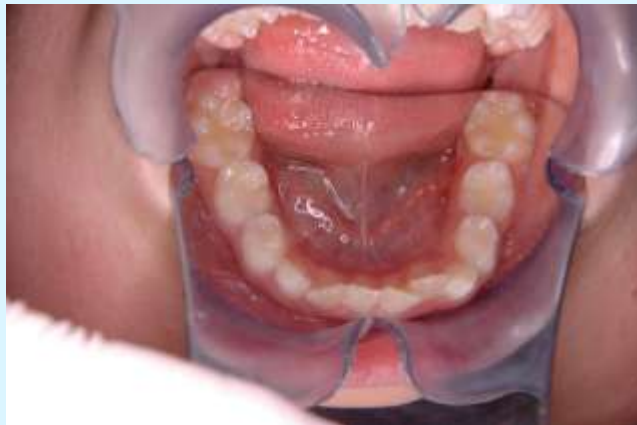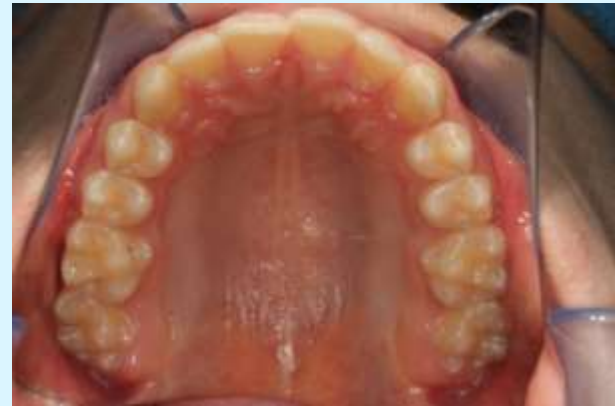2014-04-08
Nach FKO



2008-04-15



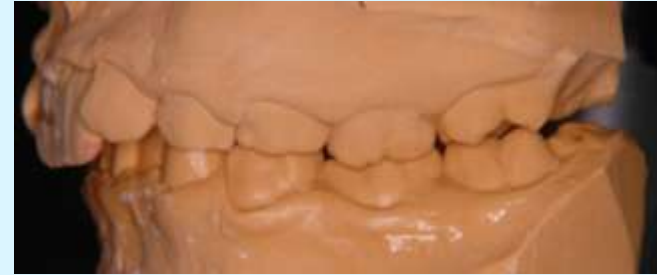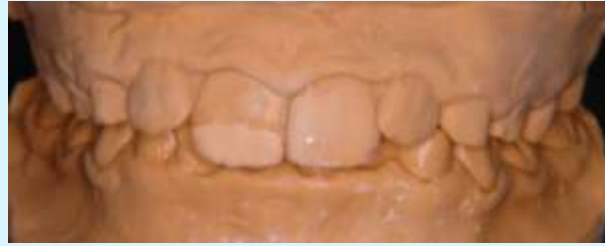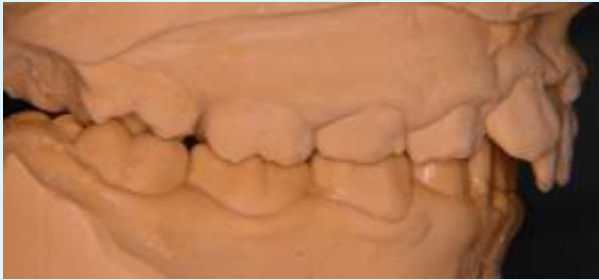2014-04-08



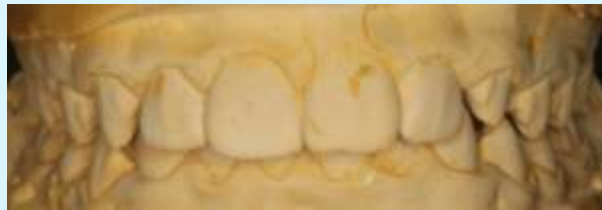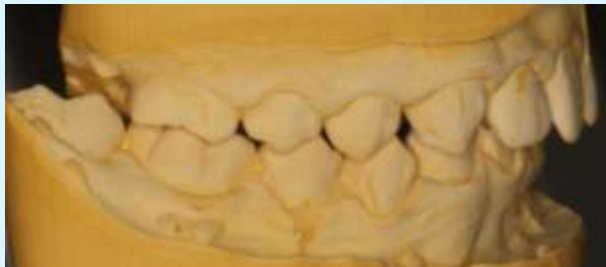12

12

2008-04-15 Vor FKO



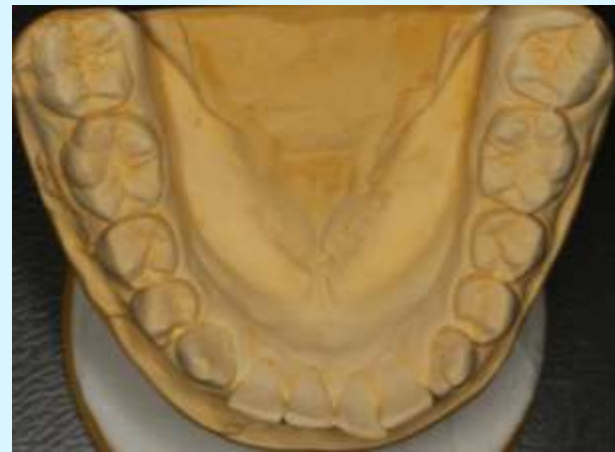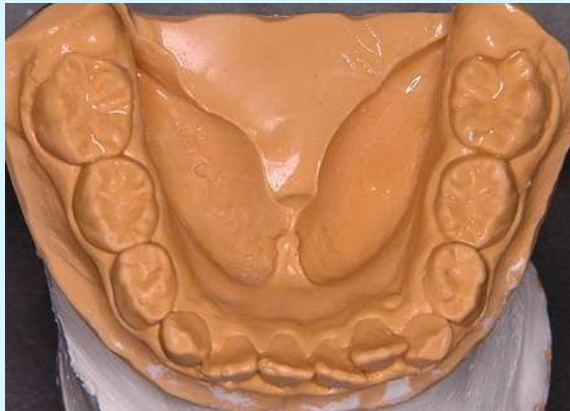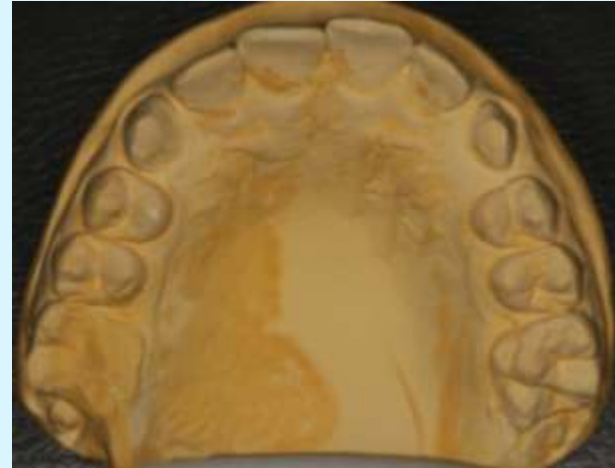2012-04-19 Nach FKO



2008-04-15 Vor FKO



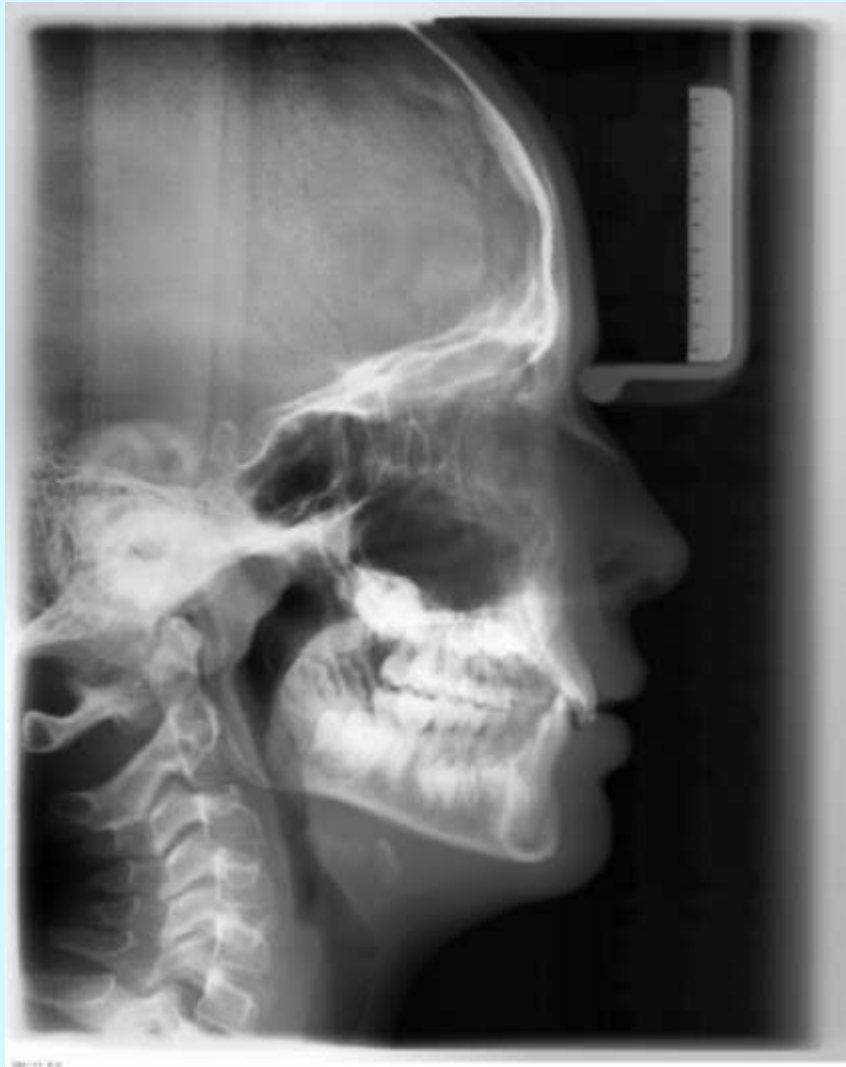2012-04-19 Nach FKO



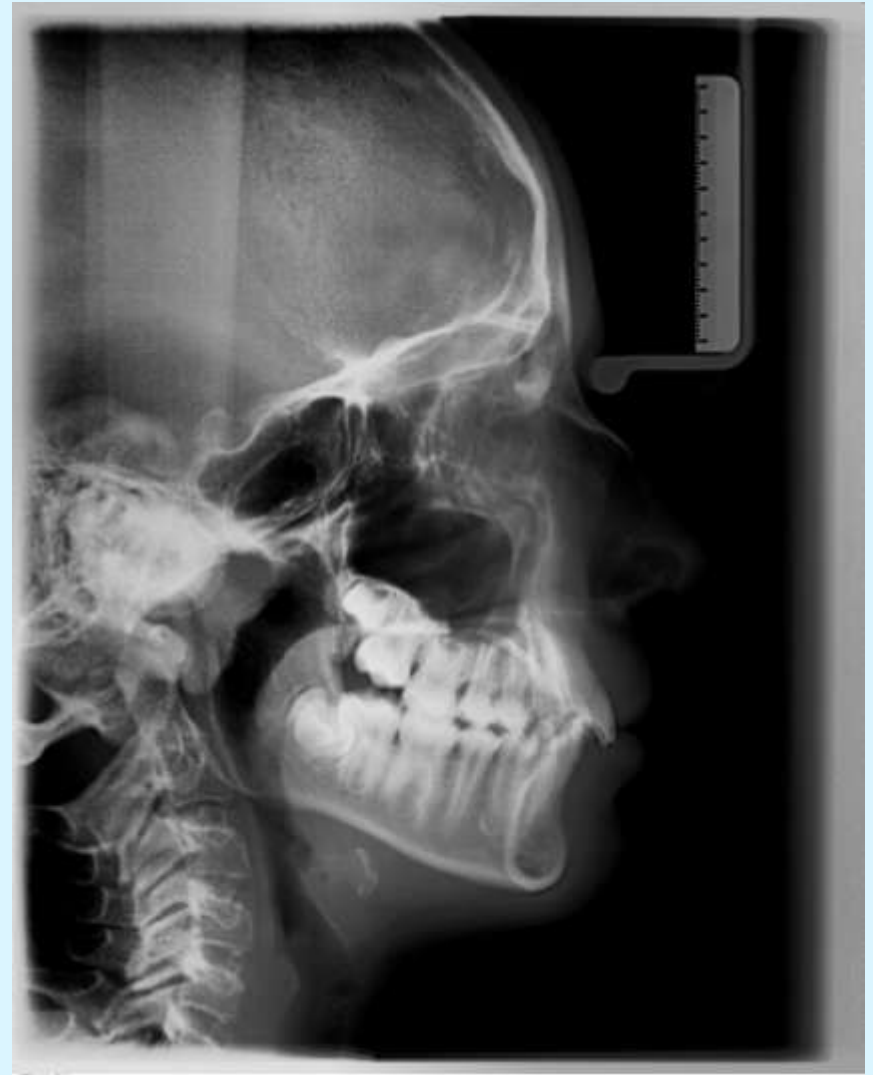14

14

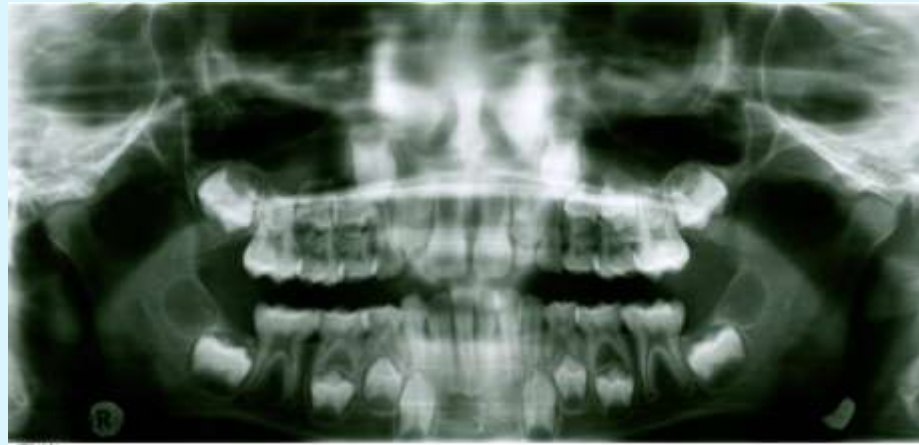2008-04-15 Vor FKO



2012-04-19 Nach FKO



2007-03-12
Vor FKO



2012-04-19 Nach FKO

