

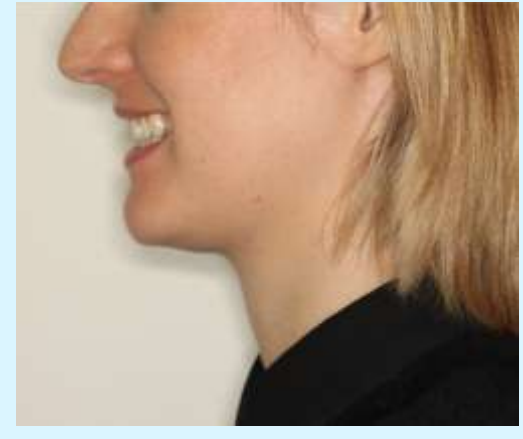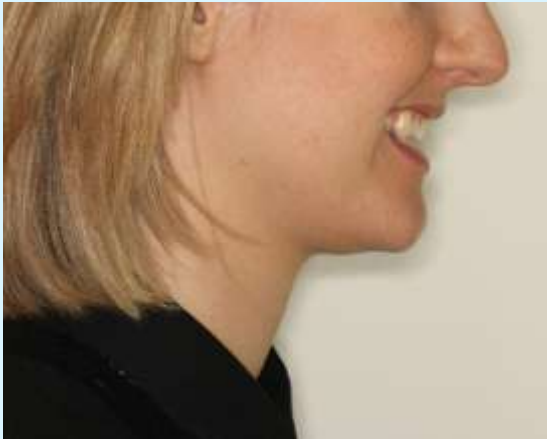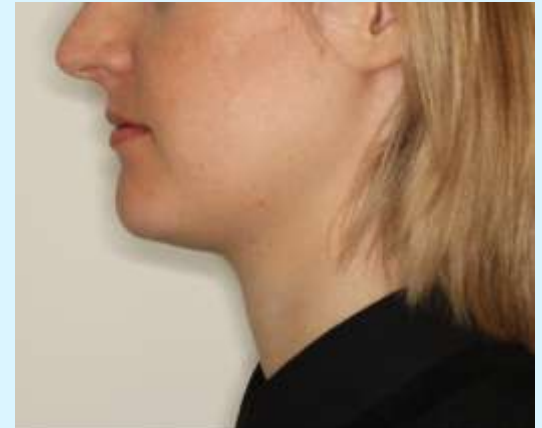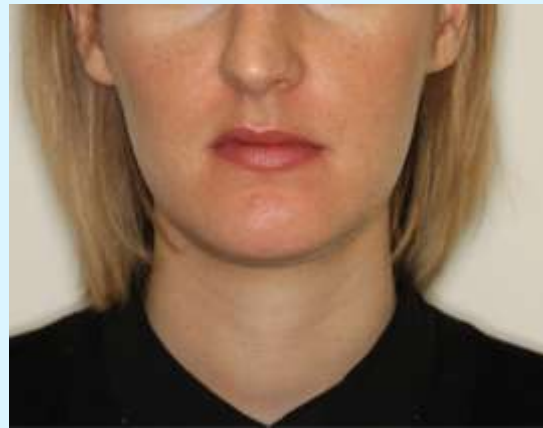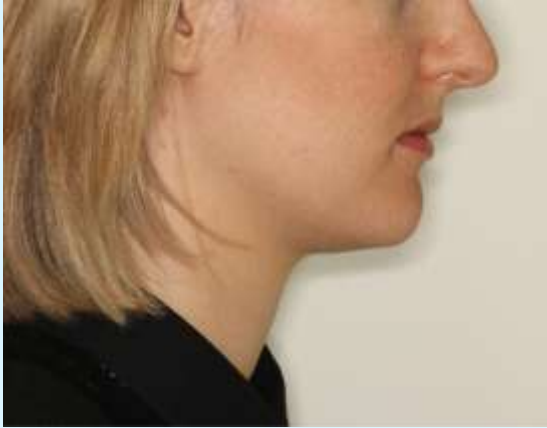Diagnosis

- Status after 1. FKO with EOA
- Strong clicking noise in the right TMJ
- 2004-04 → part. Lock on the right TMJ with reduced mouth-opening and deviation to the right side
- Now dentoalv. CL I in regio of first molars
- Tendency to CL II in regio of the canines
- Steep upper front
- 12 dysplastic → space-opening and veneers later!

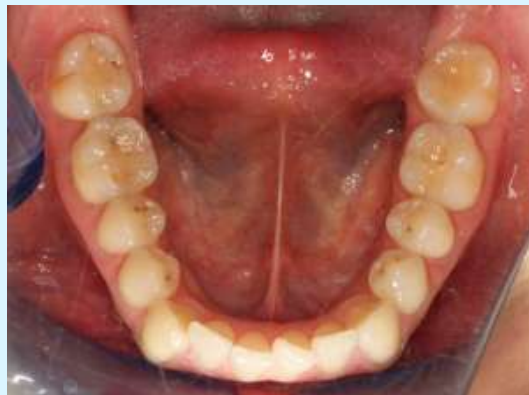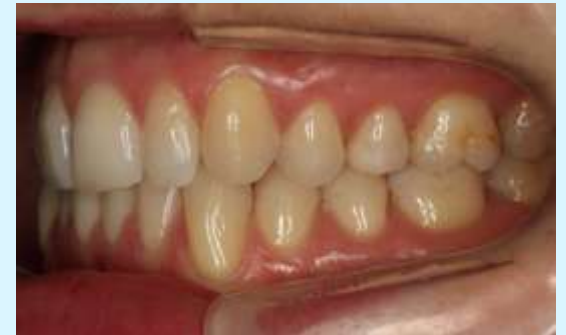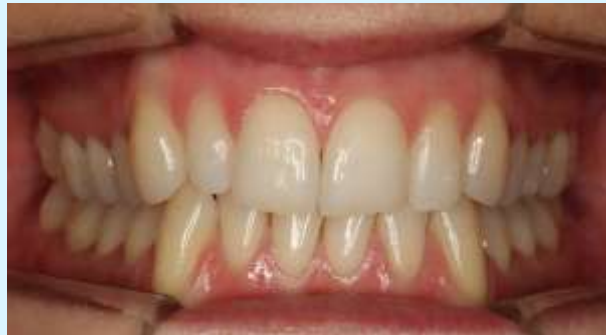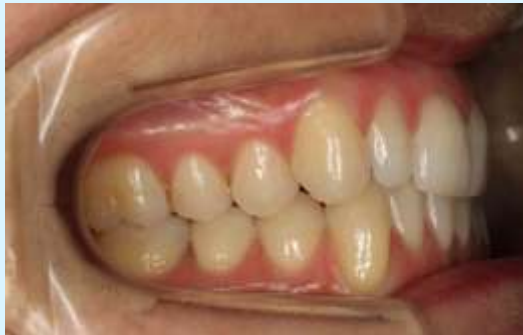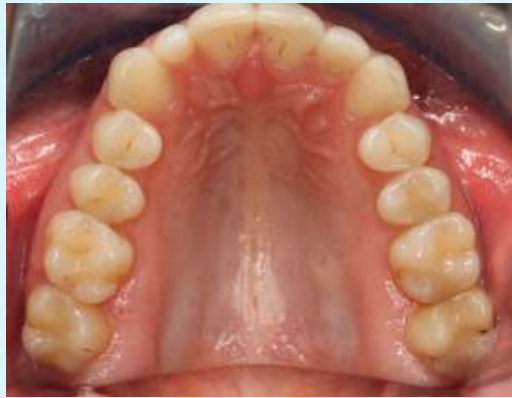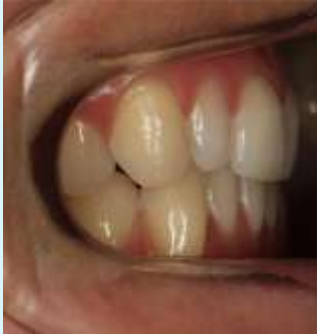Treatment Plan

- Wisdoms are ex!!
- Flattening and enlargement of anterior upper arch
- Space-opening in regio of 12 → later veneer
- Front-crowding LA>UA → uprighting of the lower side-teeth right>left
- Nice anterior guidance without interferences in CL I

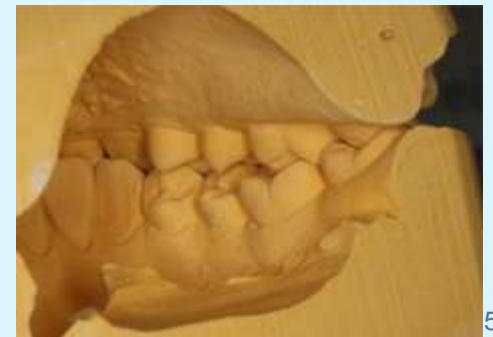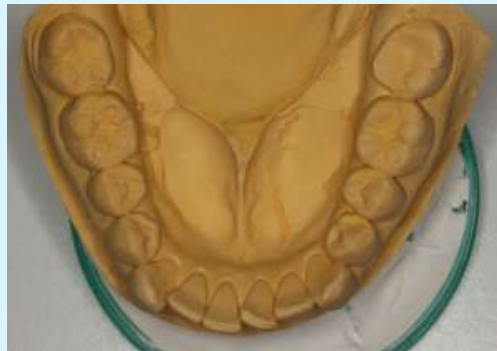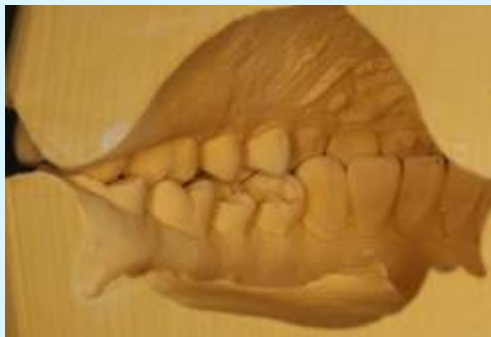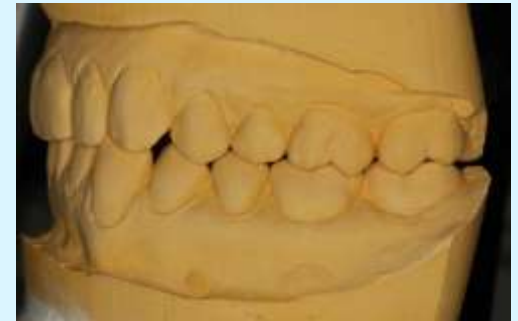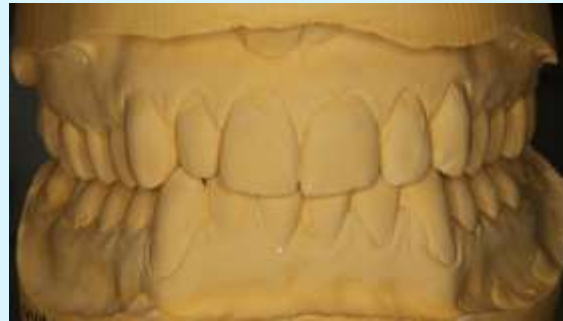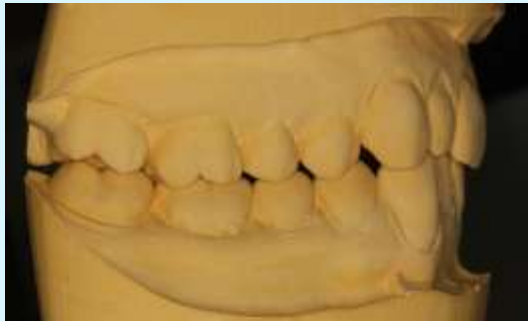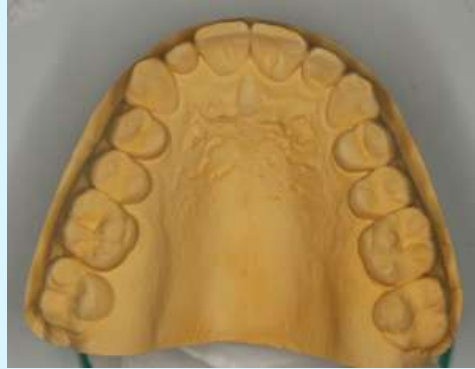Before KFO
2013-12-09



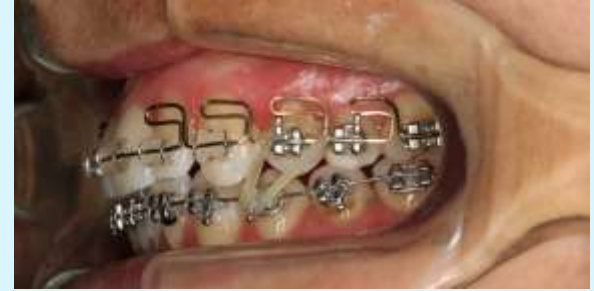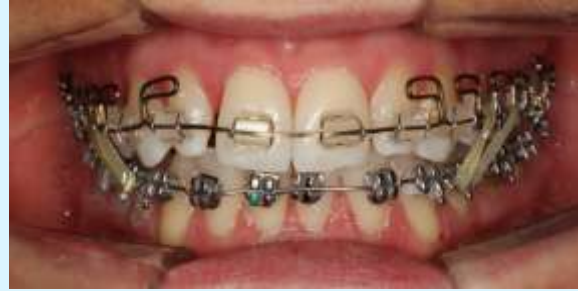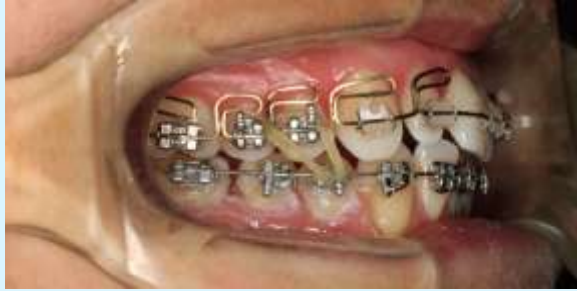Before KFO 2013-12-09



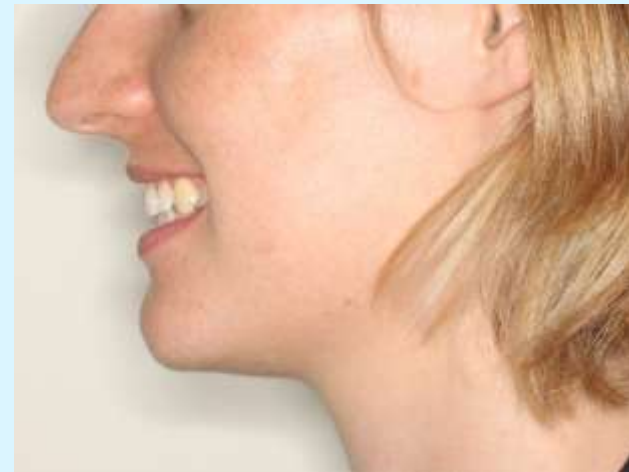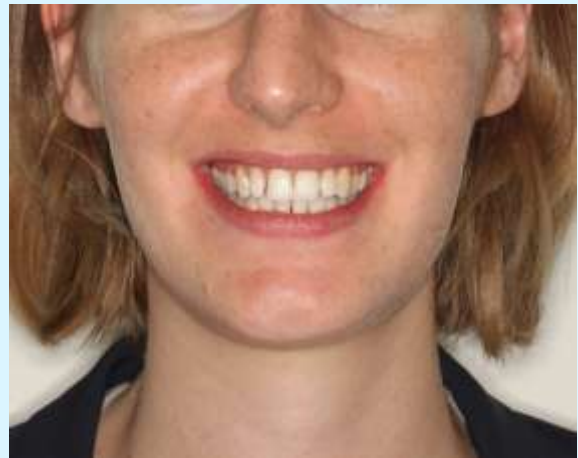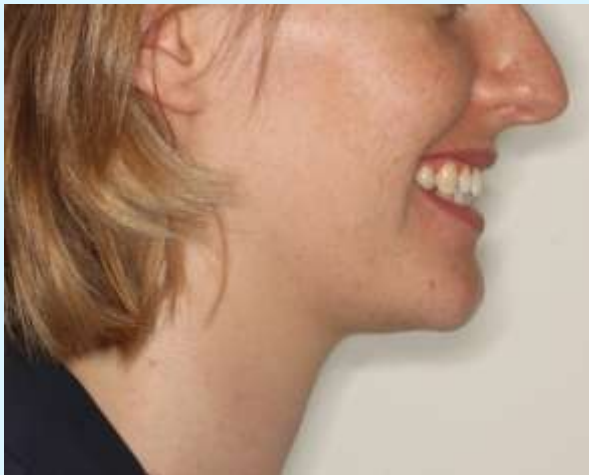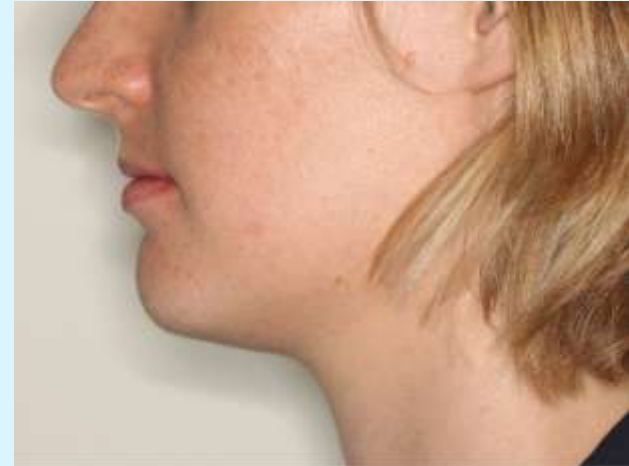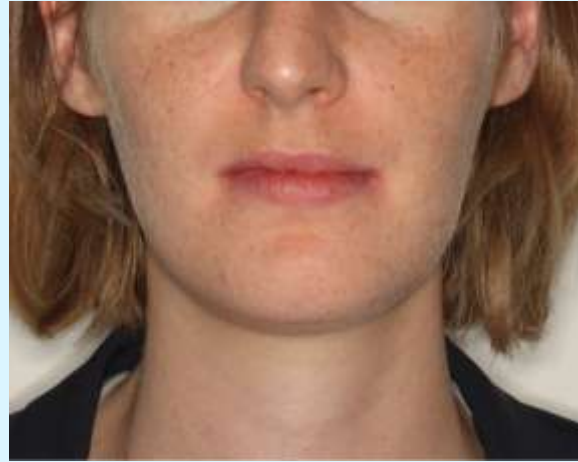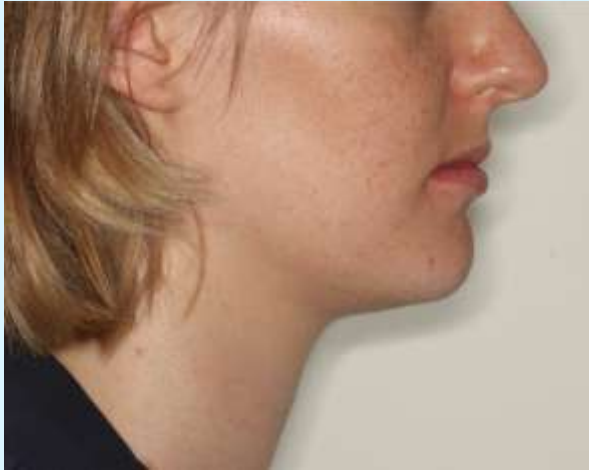Before KFO 2013-12-09



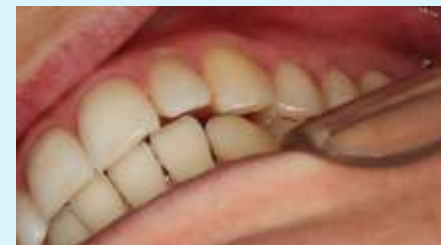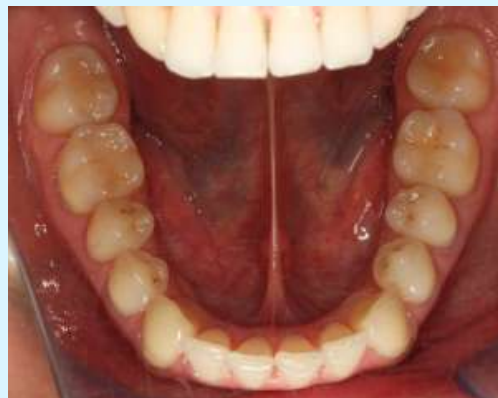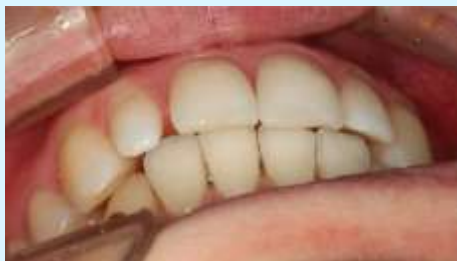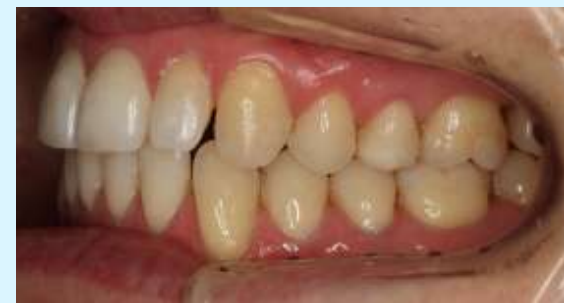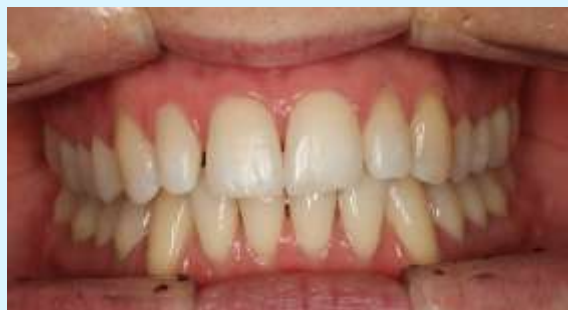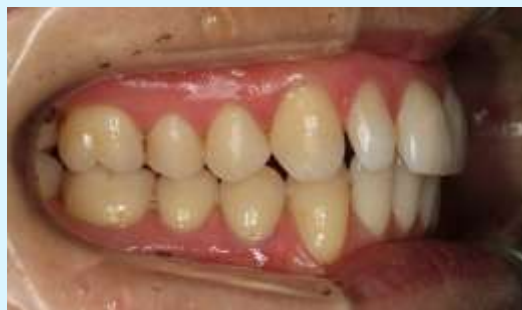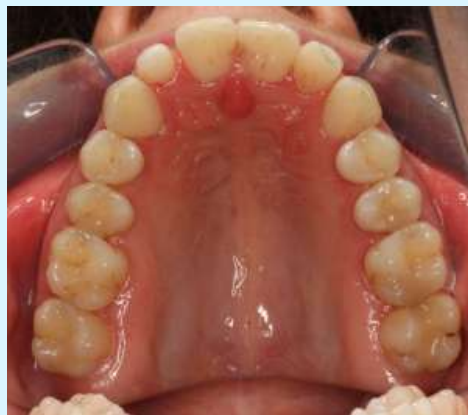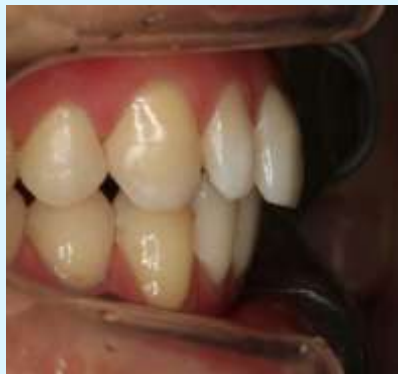MEAW-



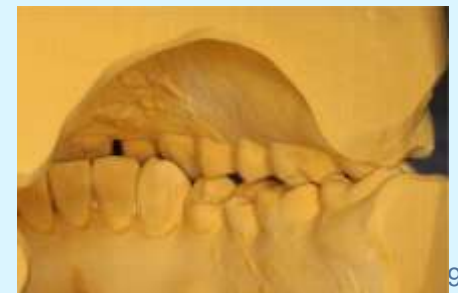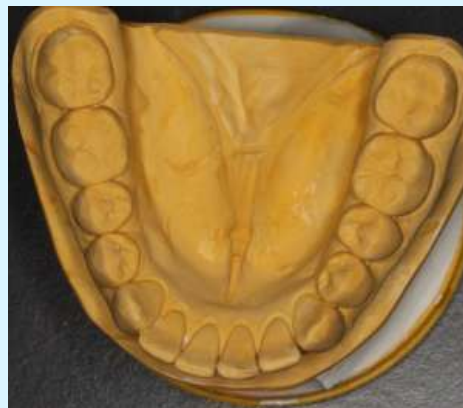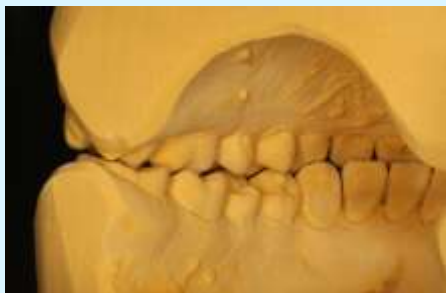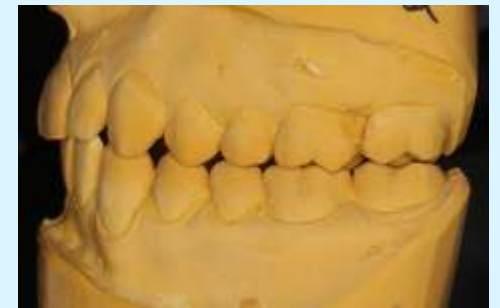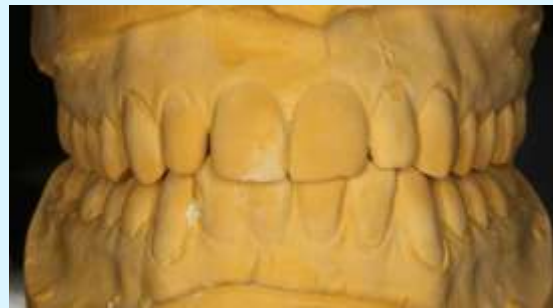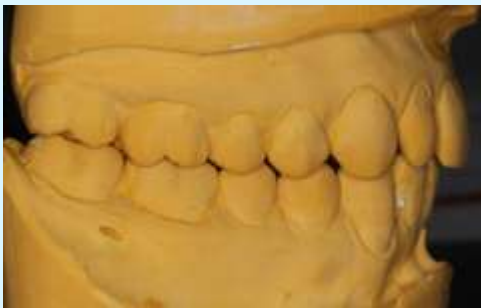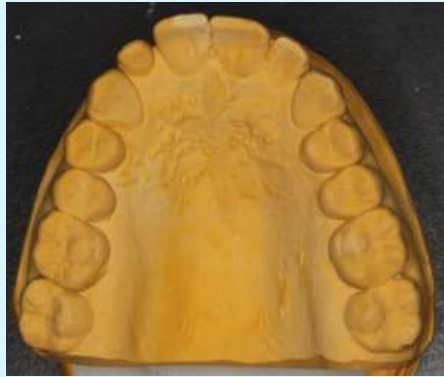Nach KFO 2014-07-09



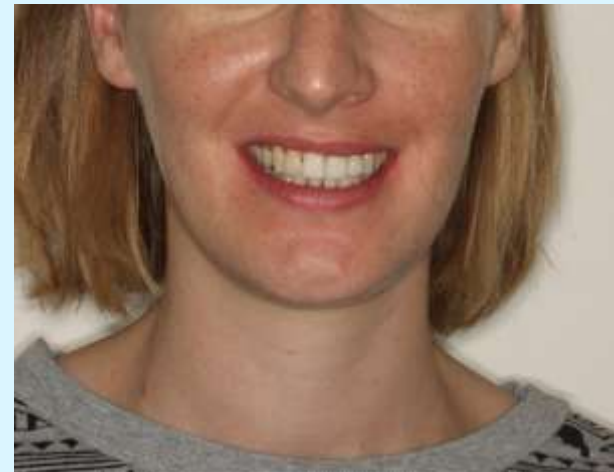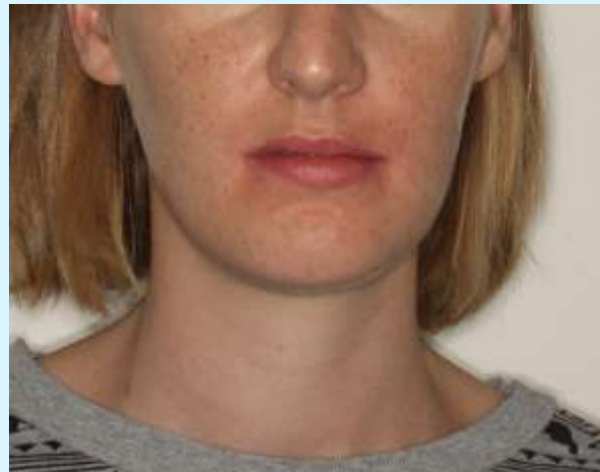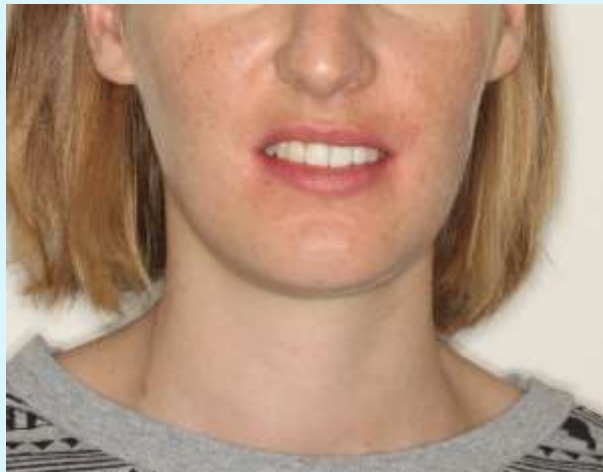Nach KFO 2014-07-09



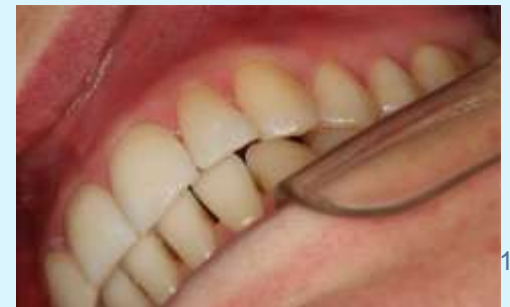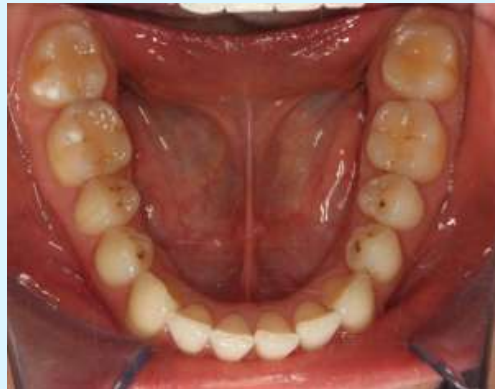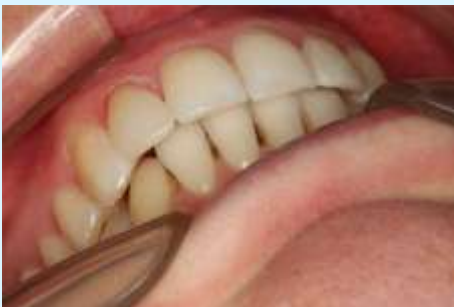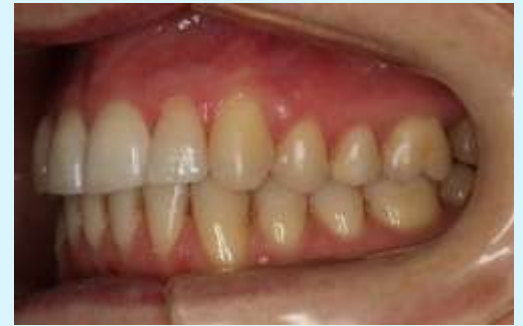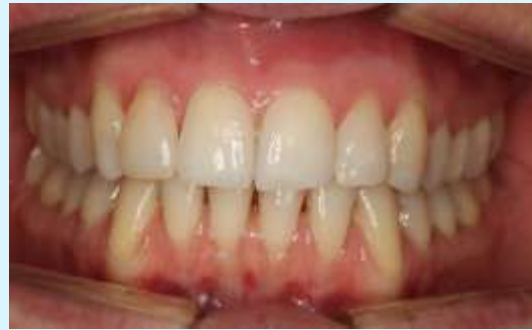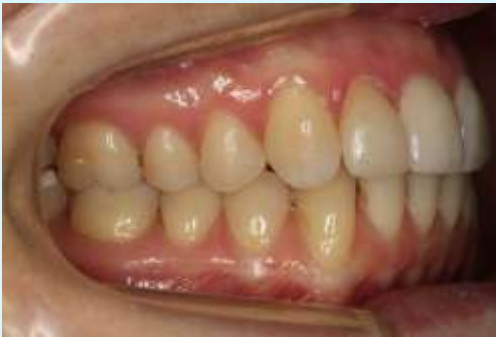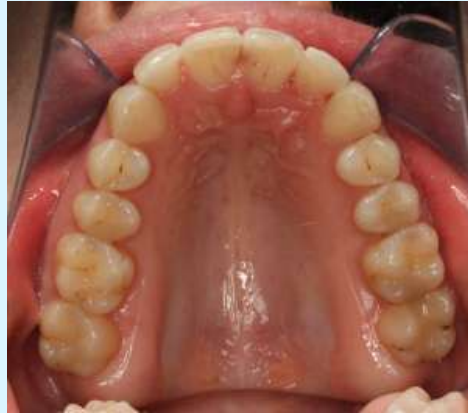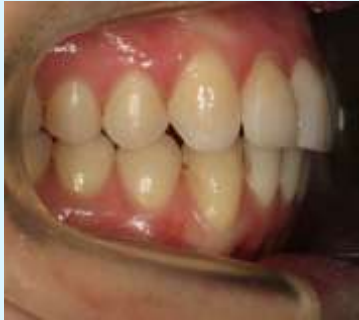Nach KFO 2014-07-09



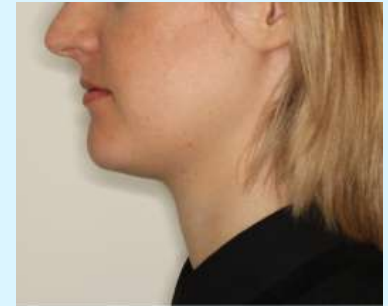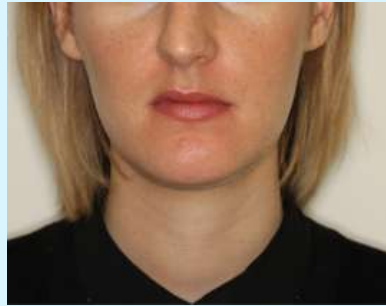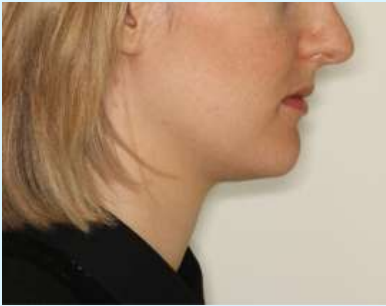Nach Verbreiterung von Z12
durch Veneer 2014-10-23



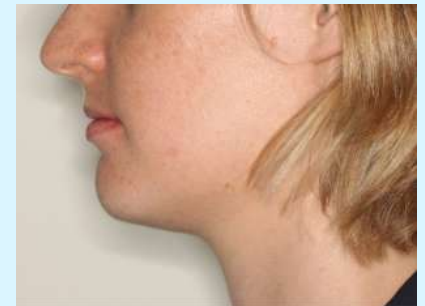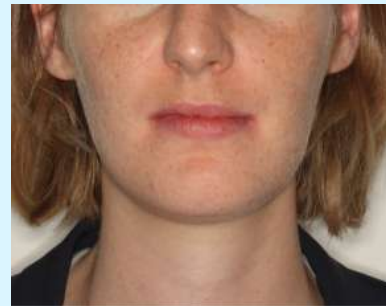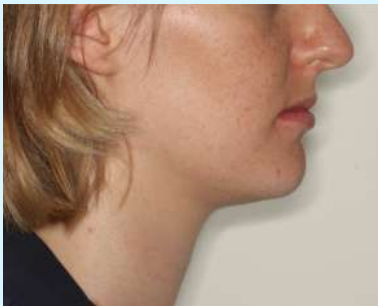Nach Verbreiterung von Z12 durch Veneer 2014-10-23



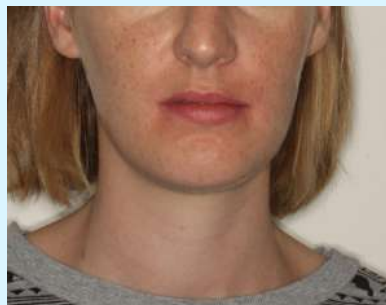Vor KFO 2013-12-09



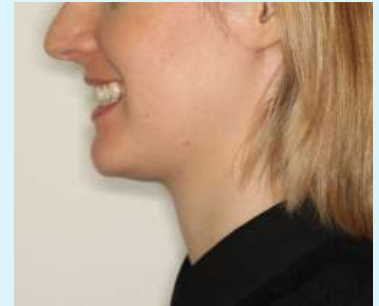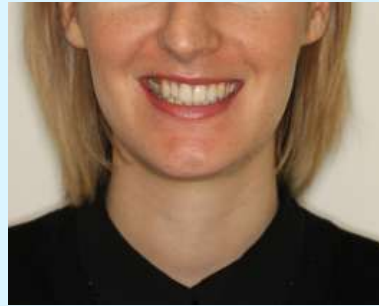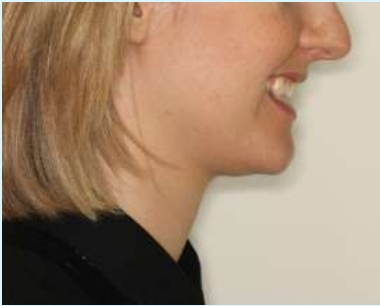Nach KFO 2014-07-09



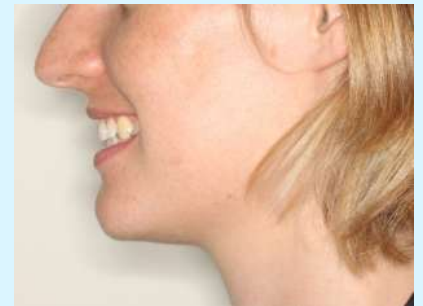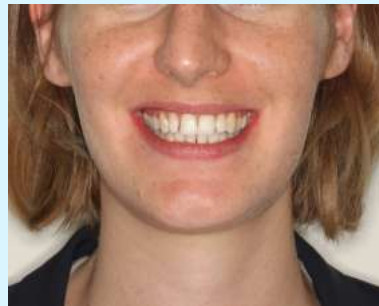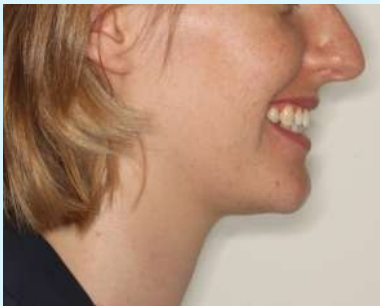Nach Verbreiterung von Z12 durch Veneer 2014-10-23



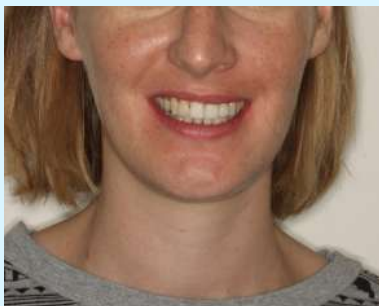Vor KFO 2013-12-09



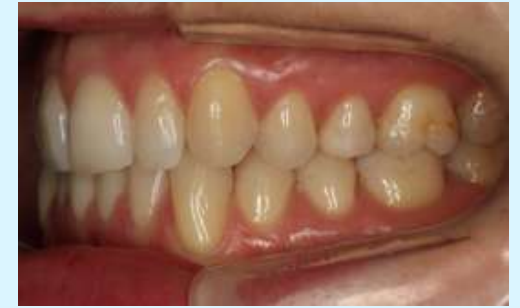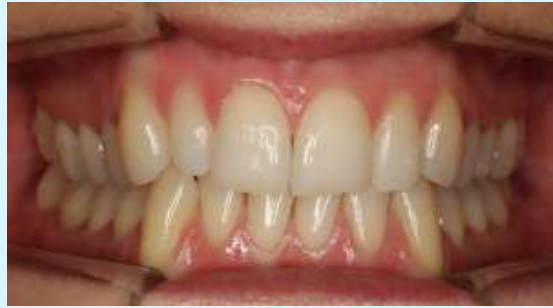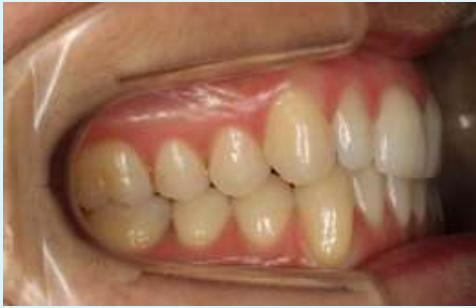Nach KFO 2014-07-09



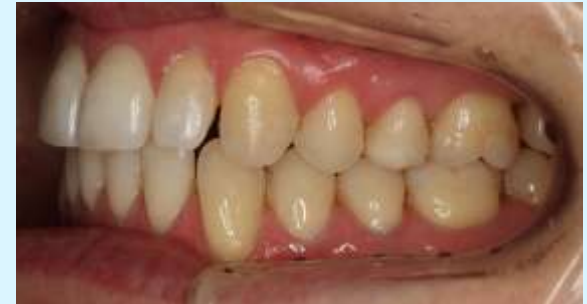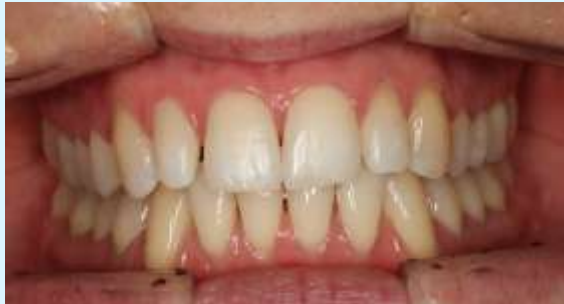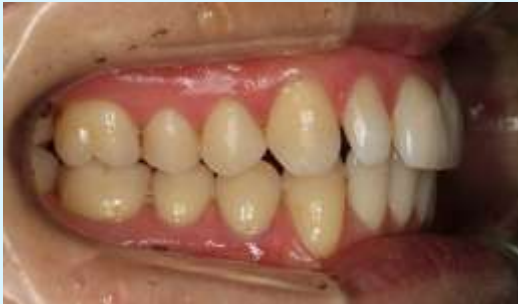Nach Verbreiterung von Z12 durch Veneer 2014-10-23



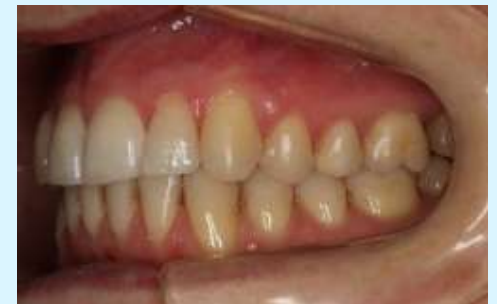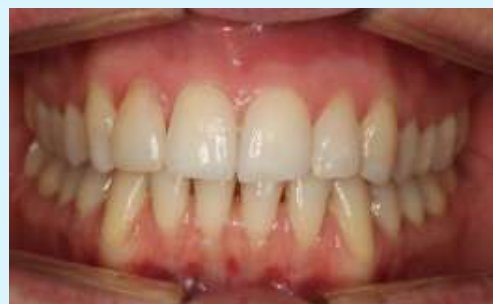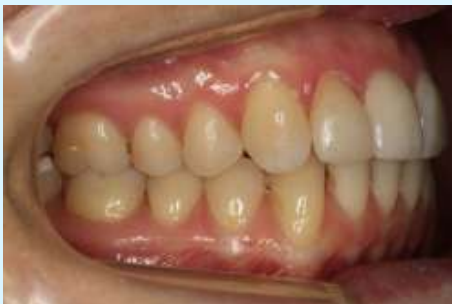Vor KFO 2013-12-09



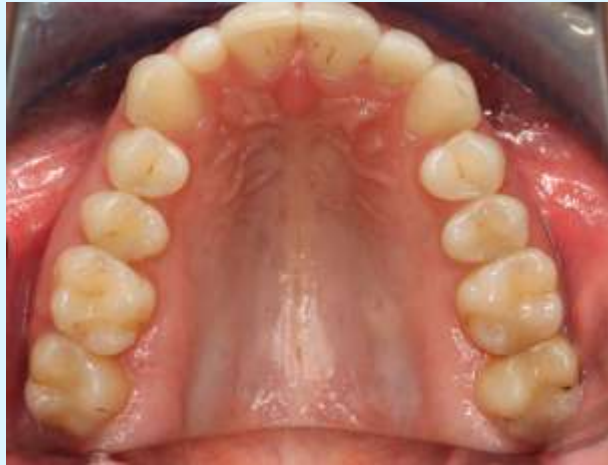Nach KFO 2014-07-09



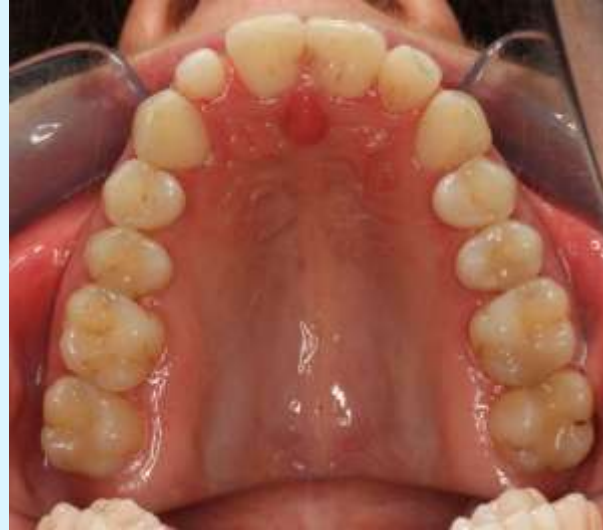Nach Verbreiterung von Z12 durch Veneer 2014-10-23



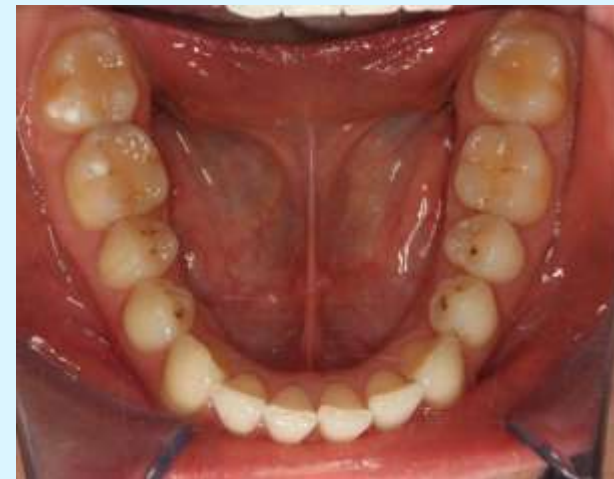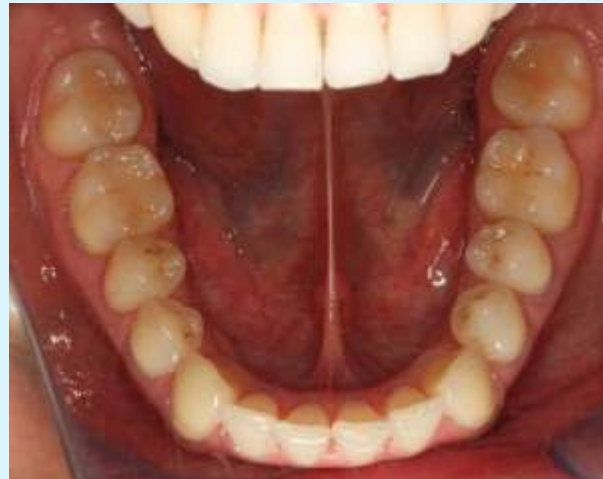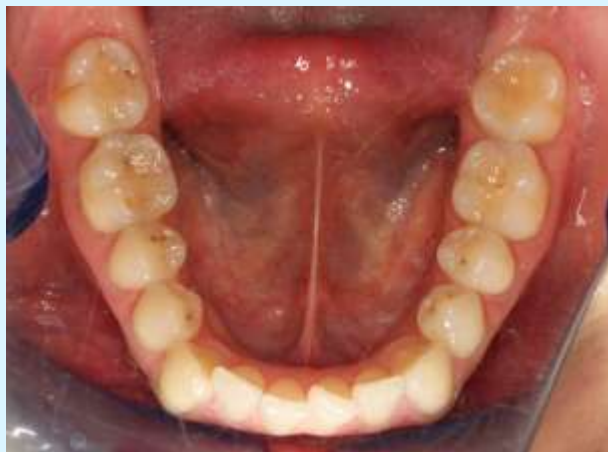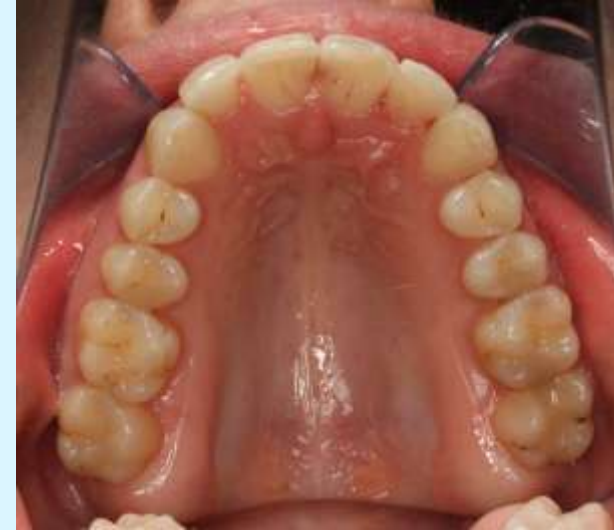Vor KFO 2013-12-09



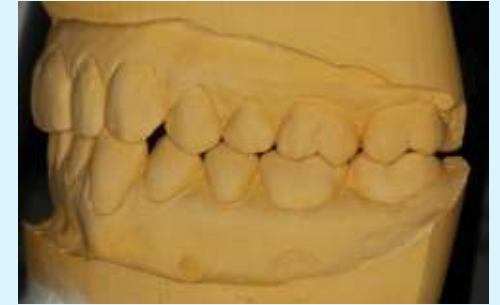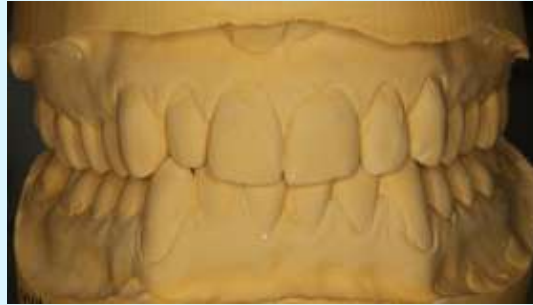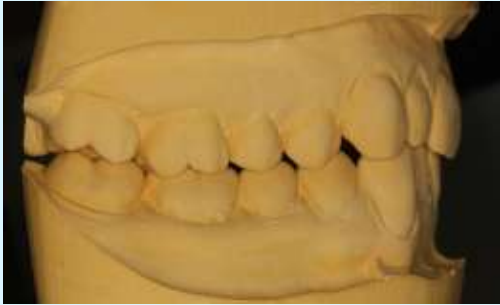Nach KFO 2014-07-09



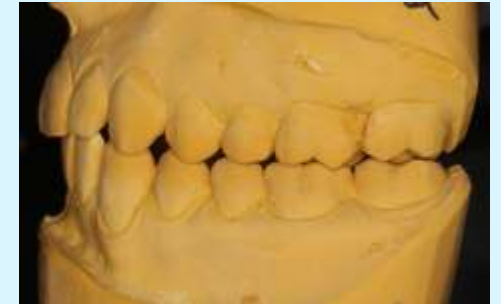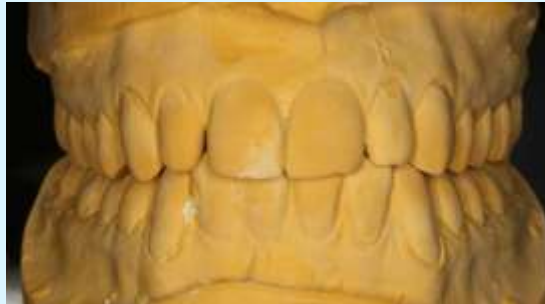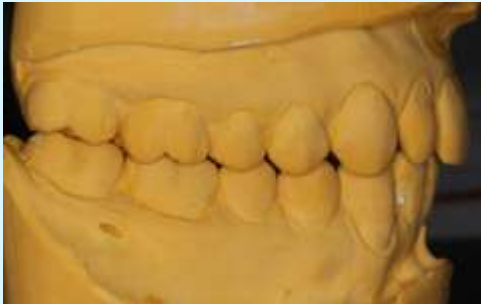Nach Verbreiterung
von Z12 durch
Veneer 2014-10-23



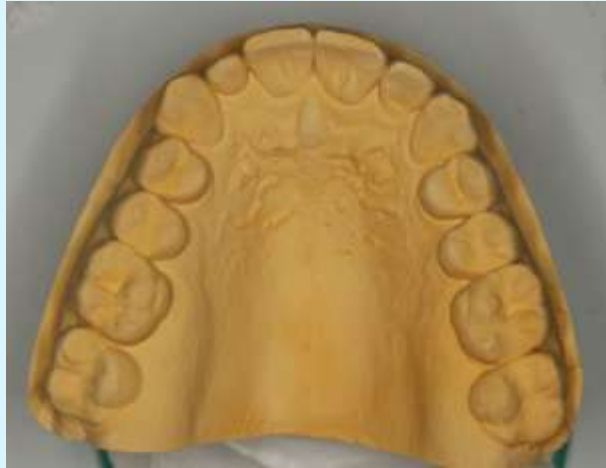Vor KFO 2013-12-09



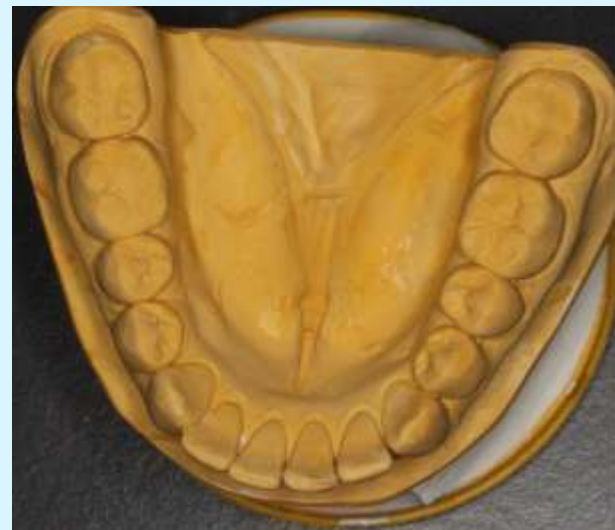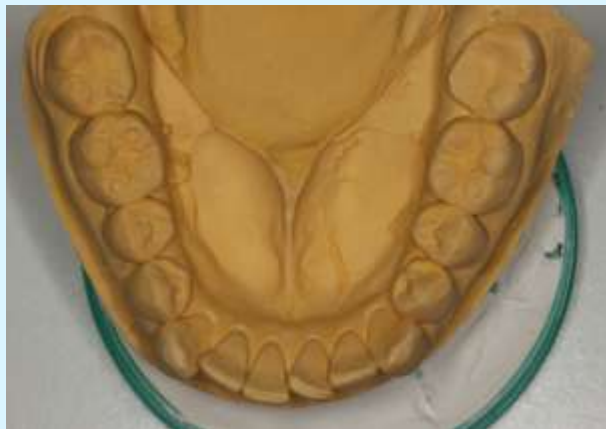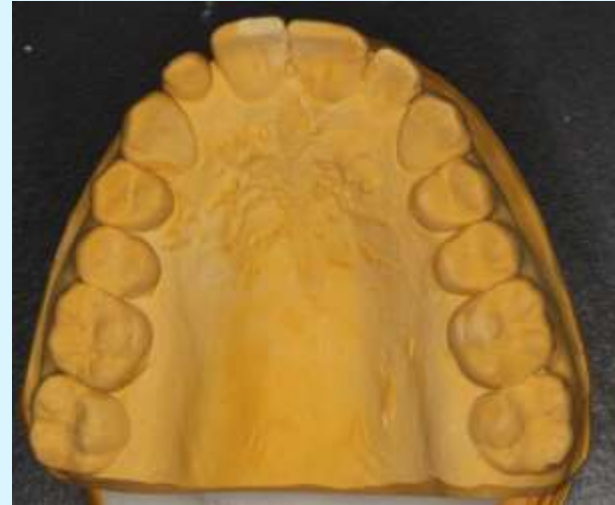Nach KFO 2014-07-09



Vor KFO 2013-12-09



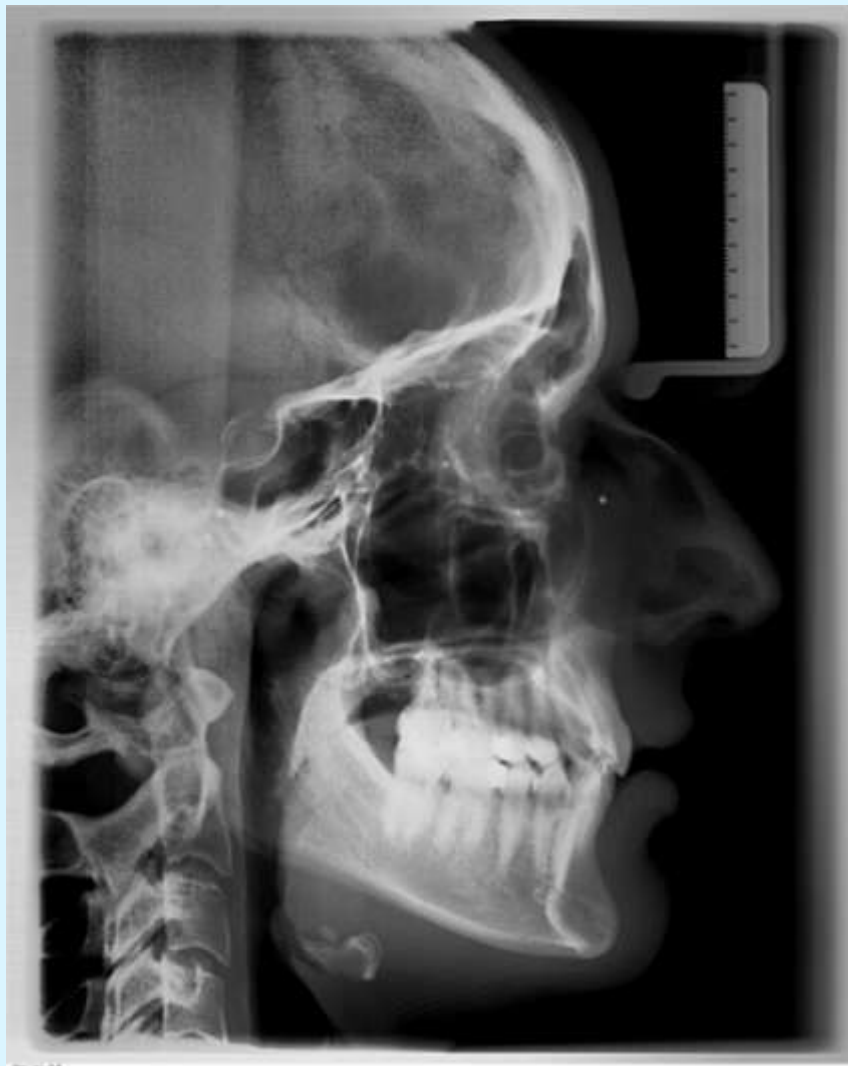Nach KFO 2014-07-09



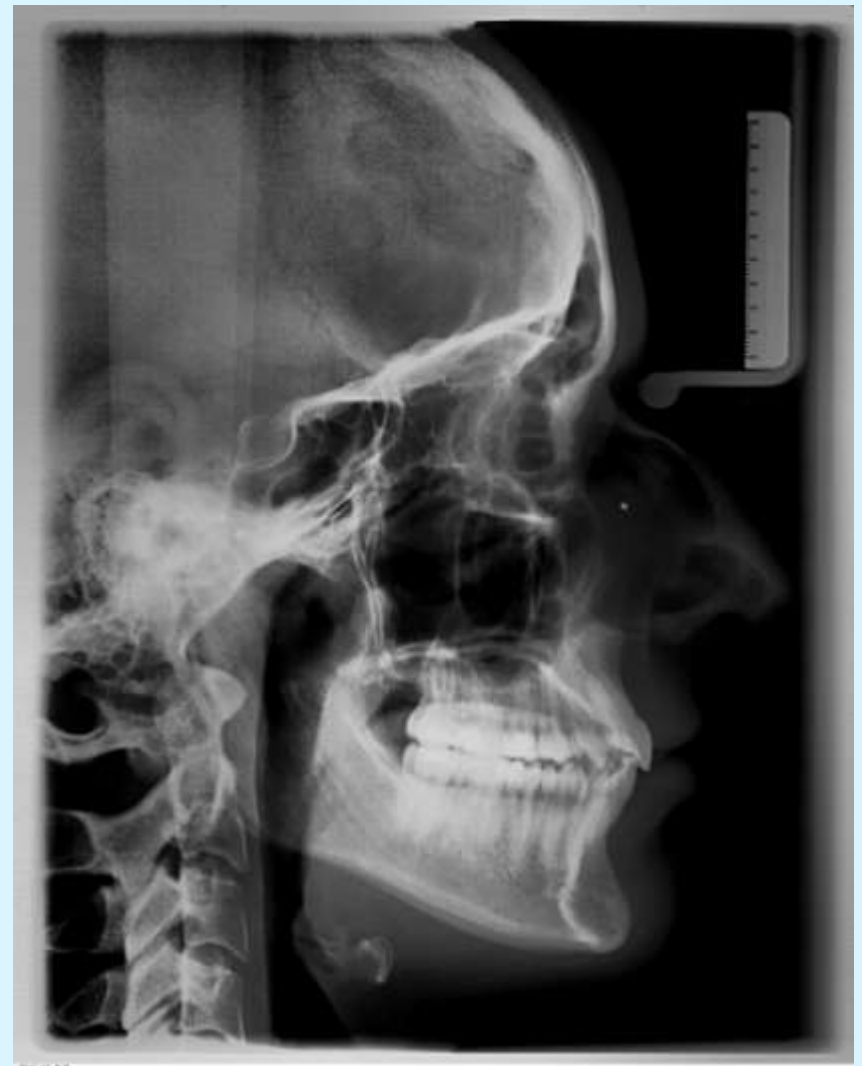17

17

Vor KFO 2013-12-09

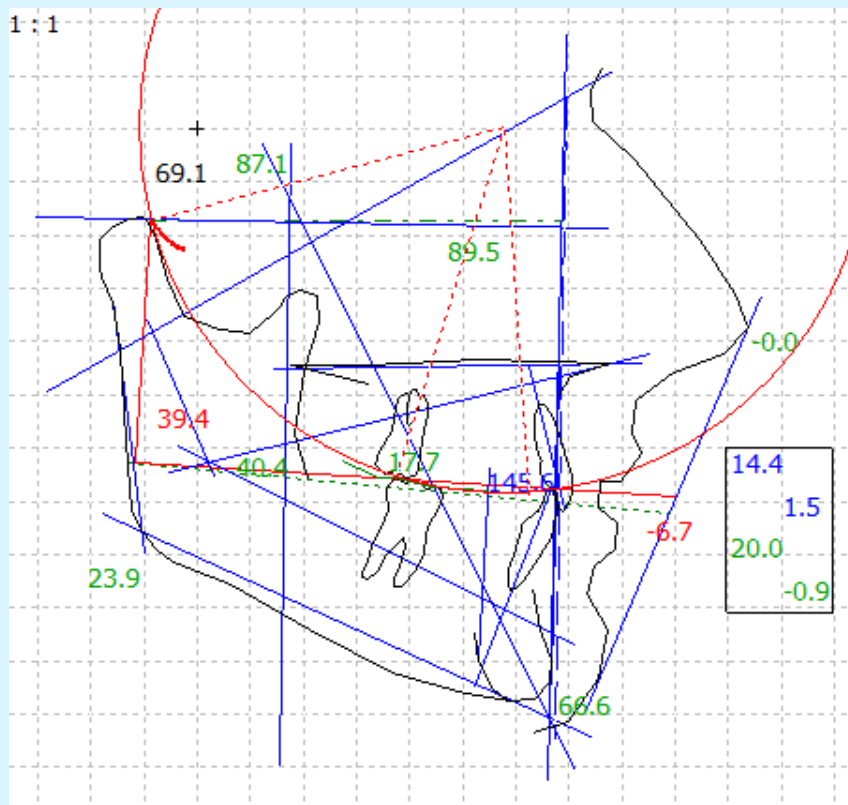


Nach KFO 2014-10-01

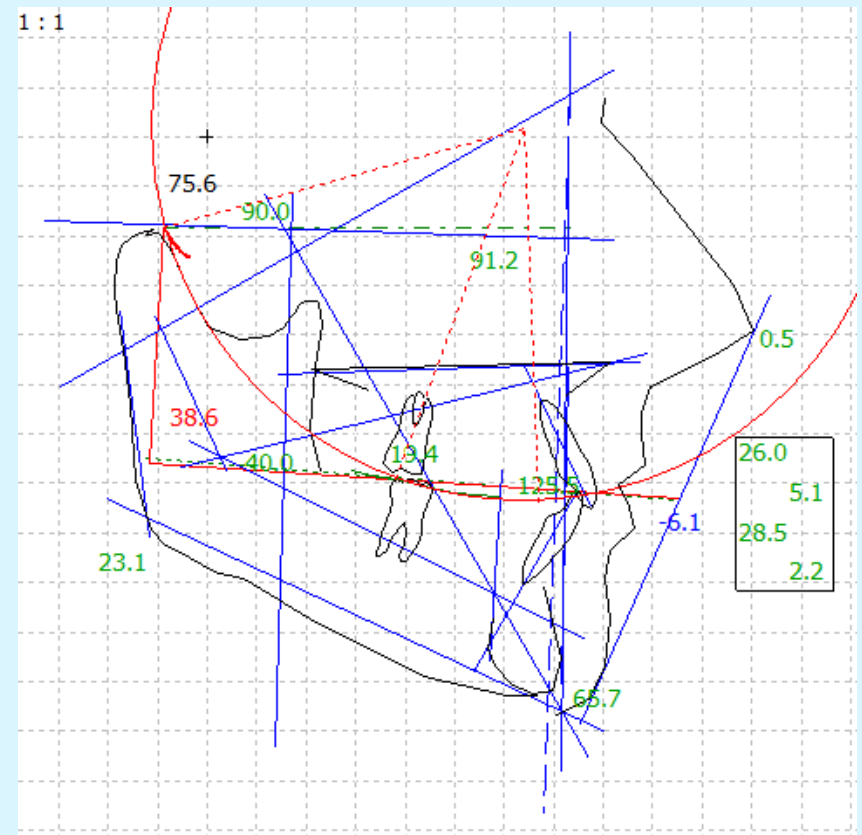


Slavicek Durchzeichnung

Vor KFO 2013-12-09

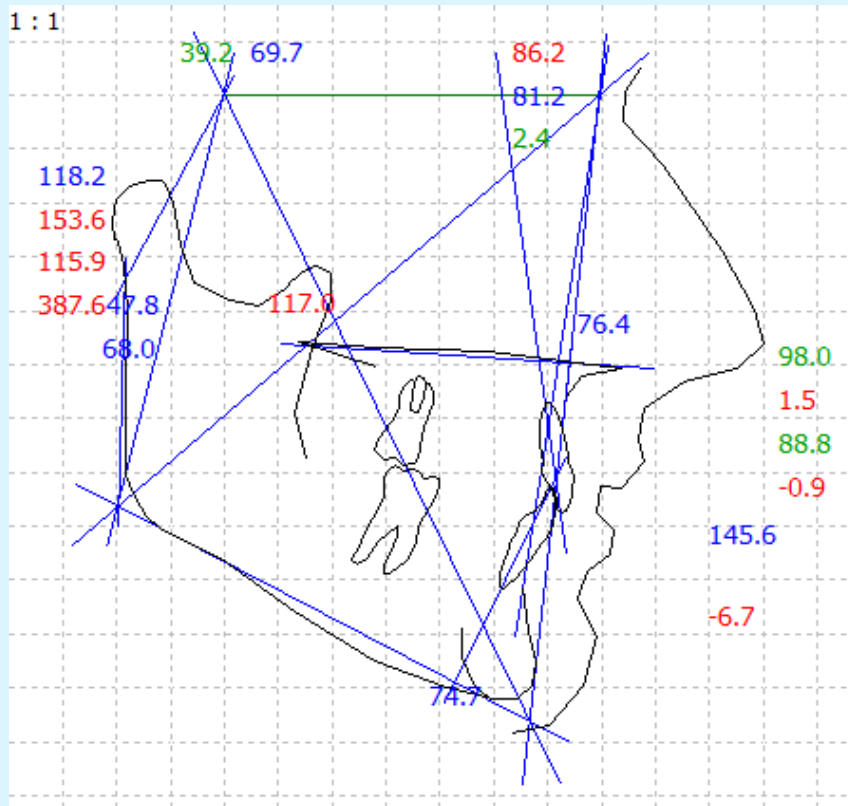


Nach KFO 2014-10-01

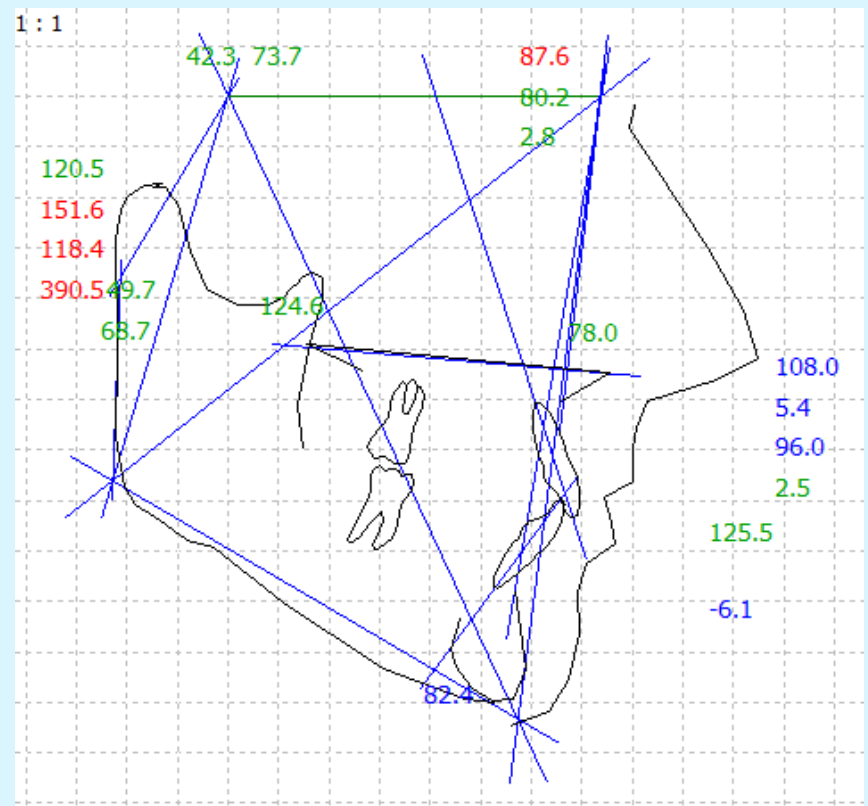


Jarabak Durchzeichnung

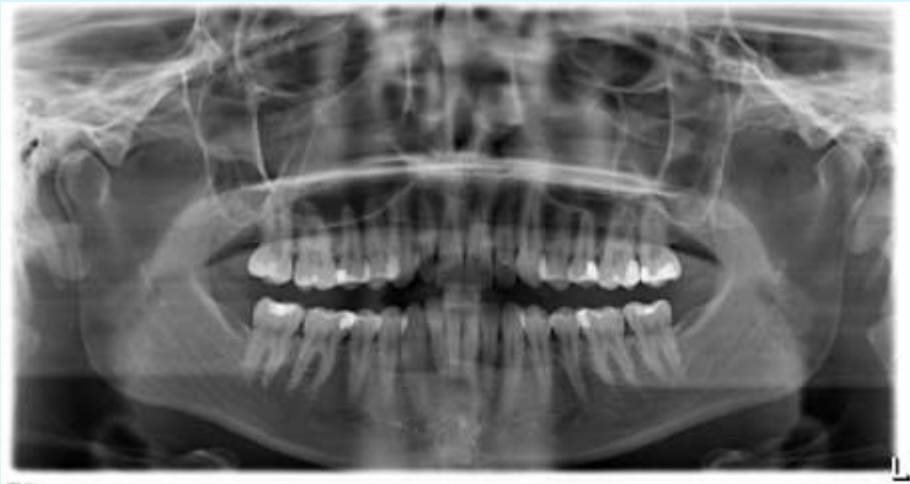Vor KFO 2013-12-09



Nach KFO 2014-10-01



Vor KFO 2013-12-09



Curriculum

- The pat. does not have any more functional and aesthetic problems !!!