

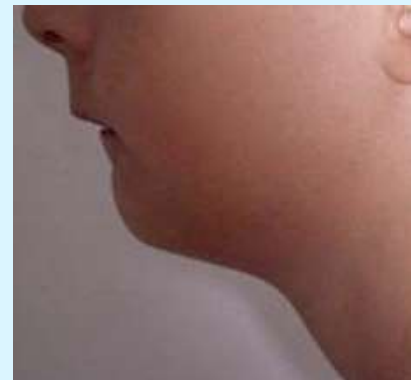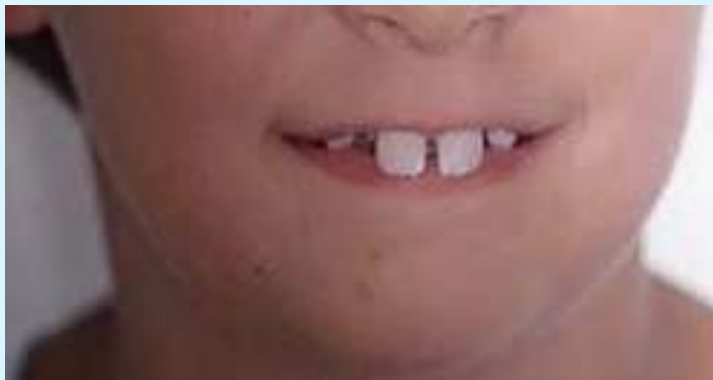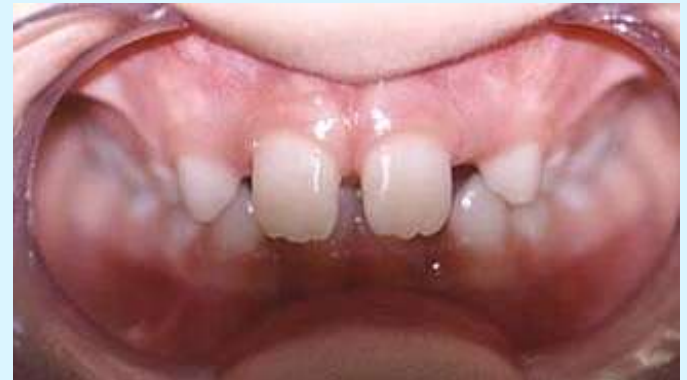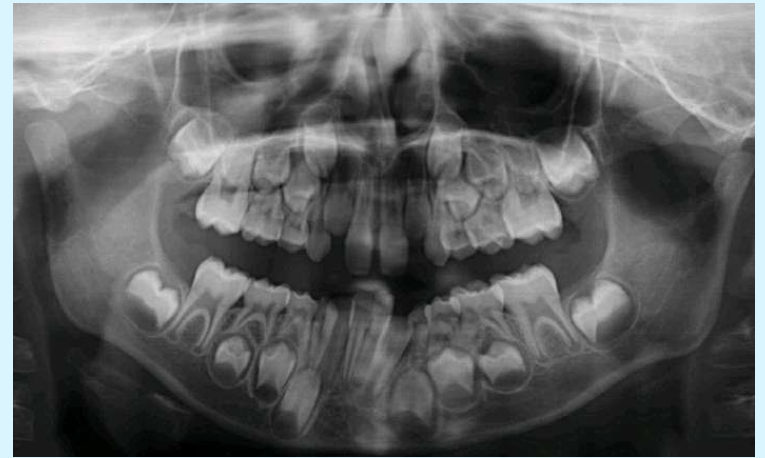Nr. 1370 8 Jahre männl.

**KL II/1 mit großer Frontzahnstufe
und Sauglippe**

Ausgangssituation 1998-08

Diagnose:

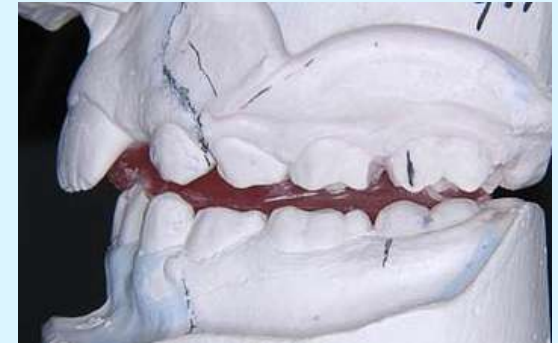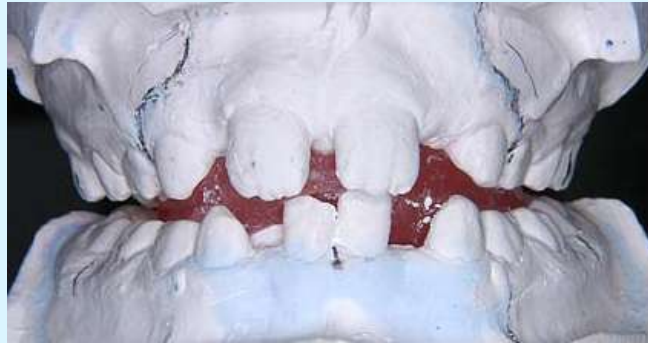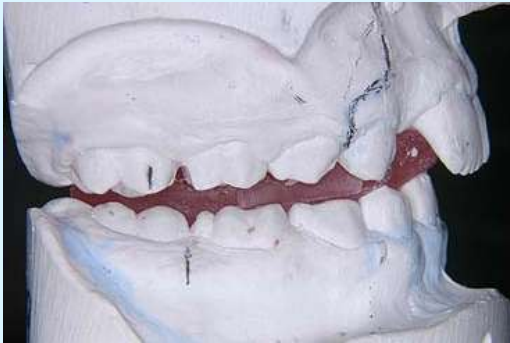
- Tiefbiss
- KL II/1 mit großer Frontzahnstufe
- ausgeprägte Sauglippe und logopädische Dysfunktionen
- starker Platzmangel besonders im Unter- aber auch im Oberkiefer



Behandlungsplan:

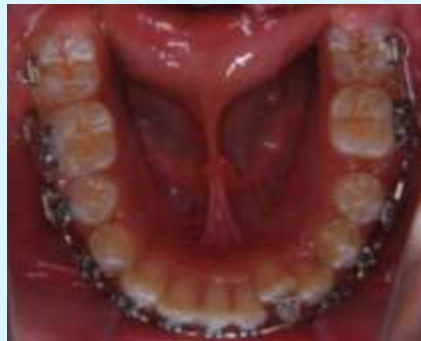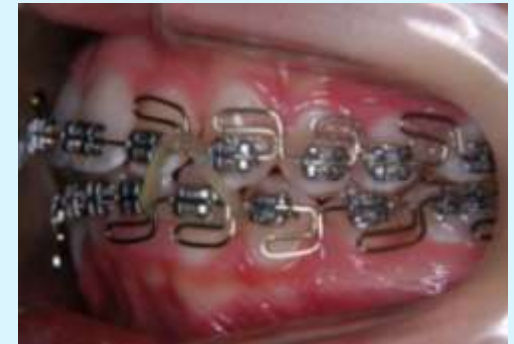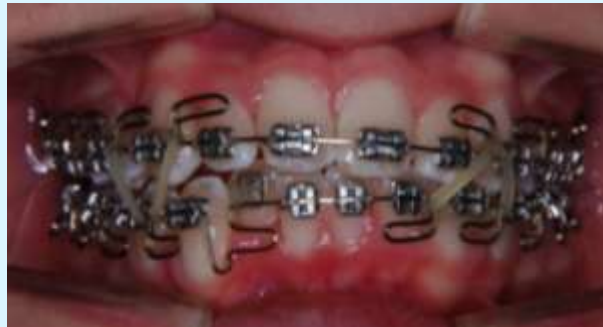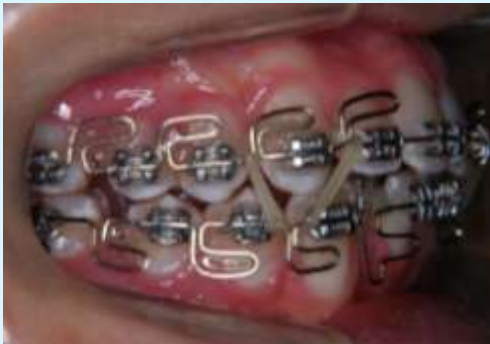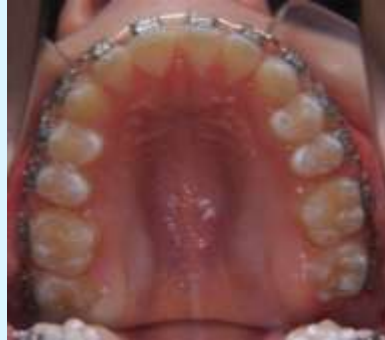- Vorerst FKO – nach Anfertigung eines Konstruktionsbisses und entsprechendem Fränkelgerät soll der Fehlbiss soweit als möglich im Wachstum korrigiert werden.
- Den Rest wird später mit der MEAW-Technik nach Sato festsitzend zu Ende korrigiert.

Konstruktionsbiss und Fränkel-Gerät

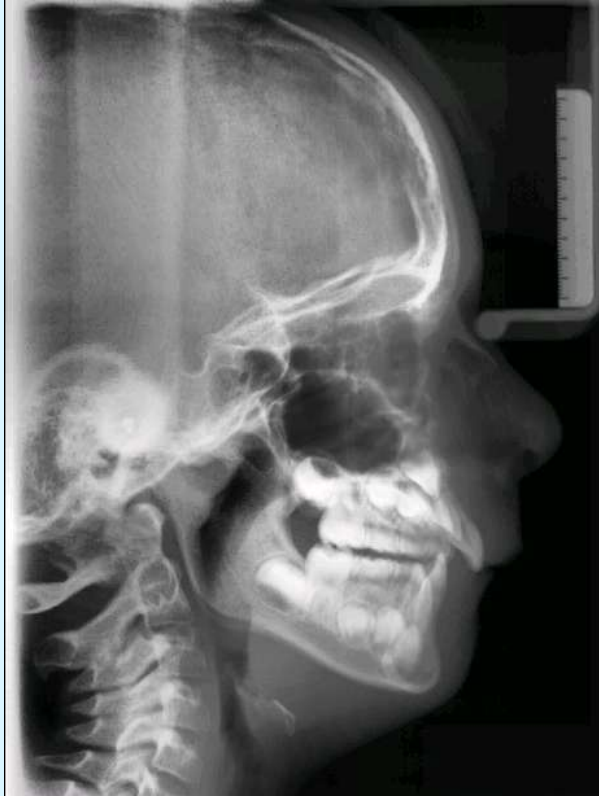

2005-06 bis 2006-06 festsitzende Kieferorthopädie
MEAW-Technik nach Prof. Sato

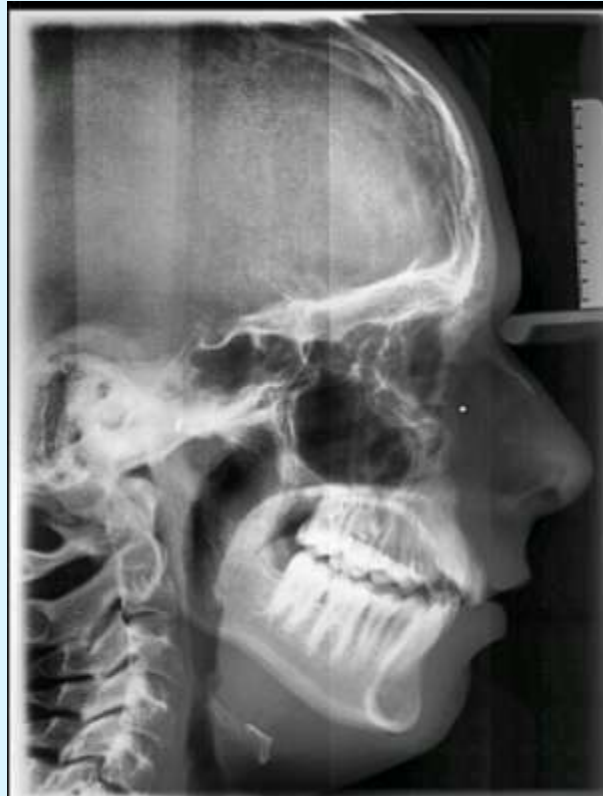Brackets-Zeit: 1 Jahr



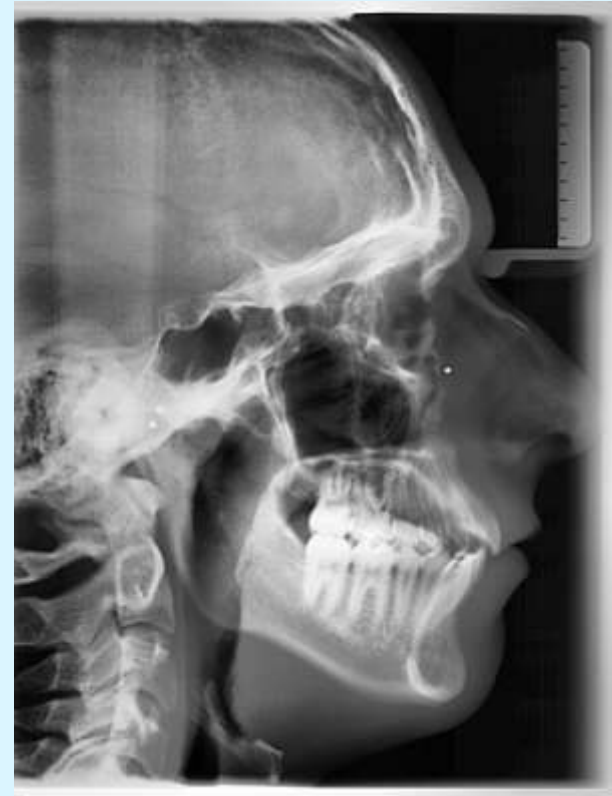Fernröntgen



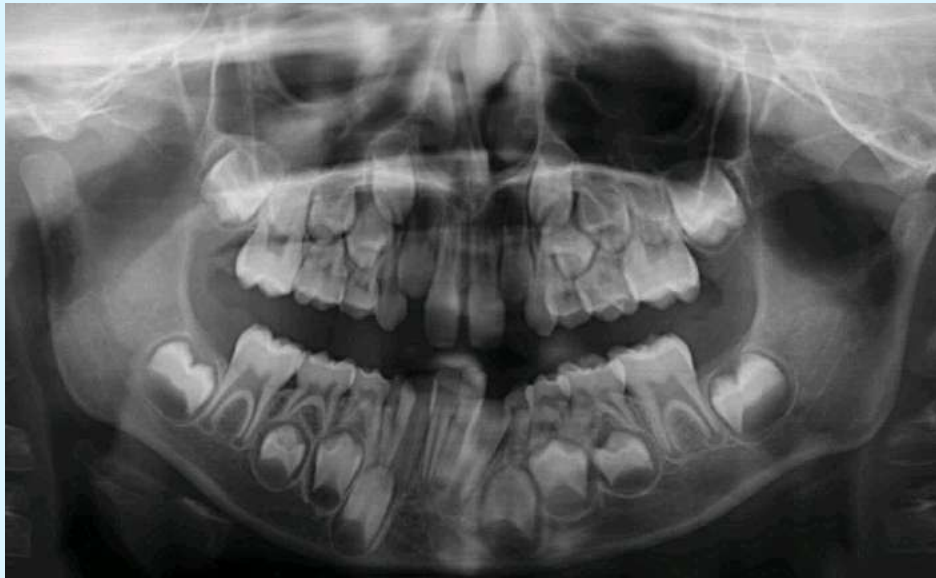1999-08
Before FKO



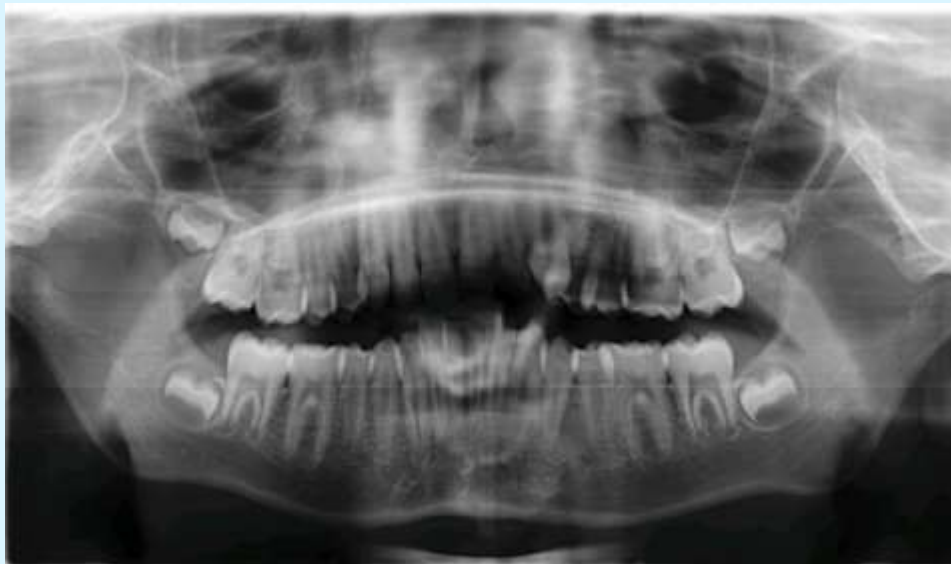2005-06
After FKO, before KFO



2008-02
After KFO

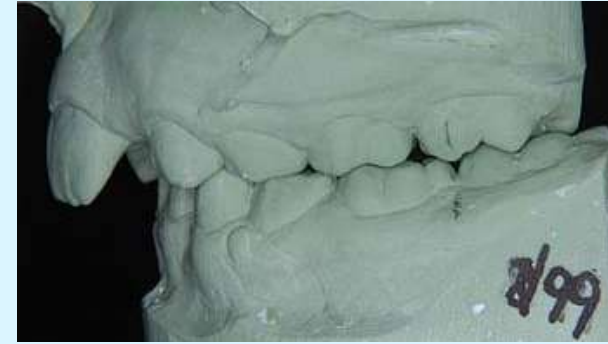
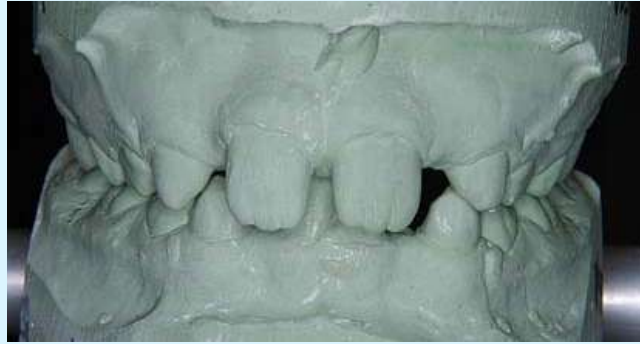
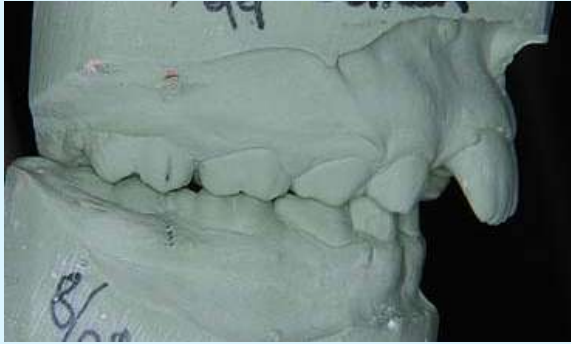1999-08

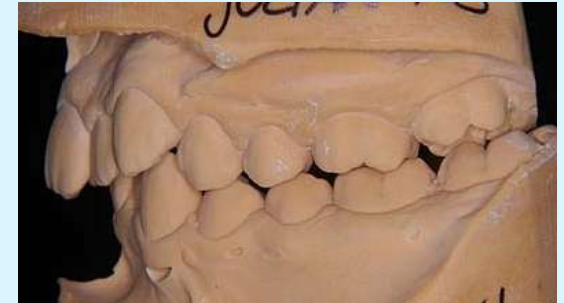
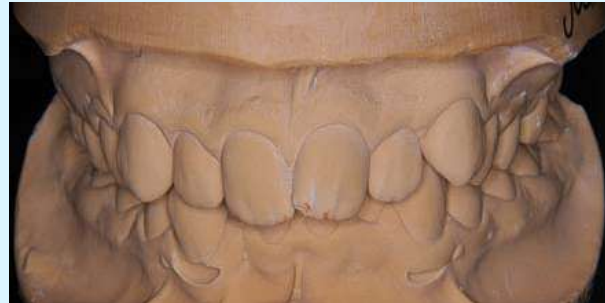
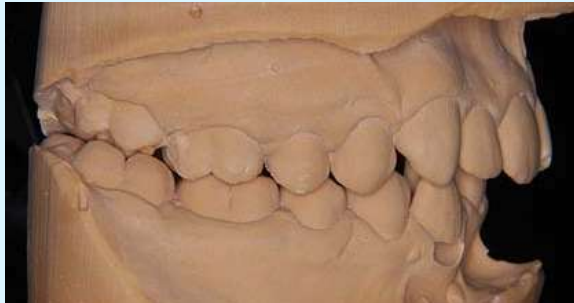2004-07

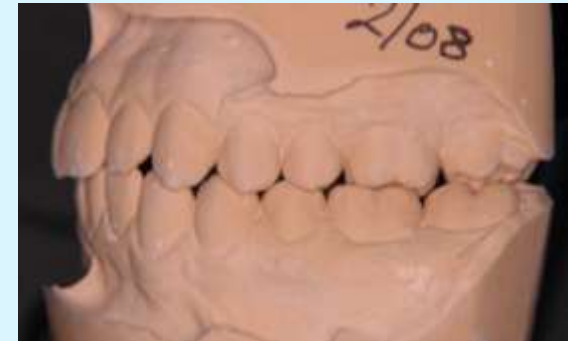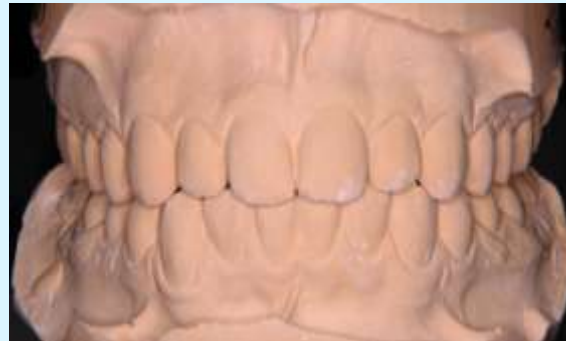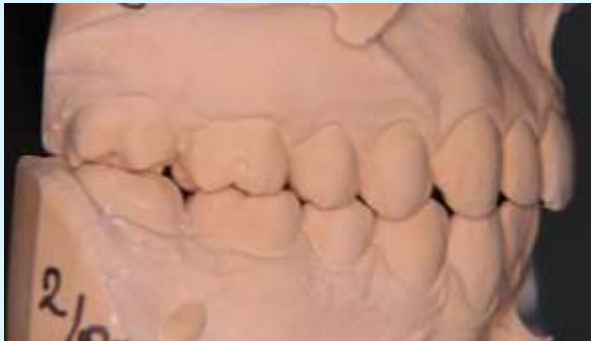1999-08
Before FKO



2005-06
After FKO, before KFO

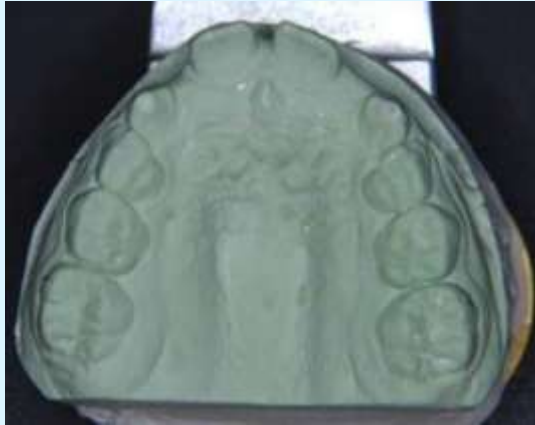

2008-02
After KFO



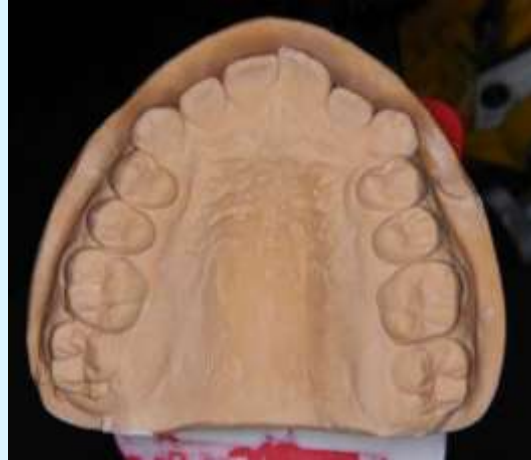1999-08

Before FKO



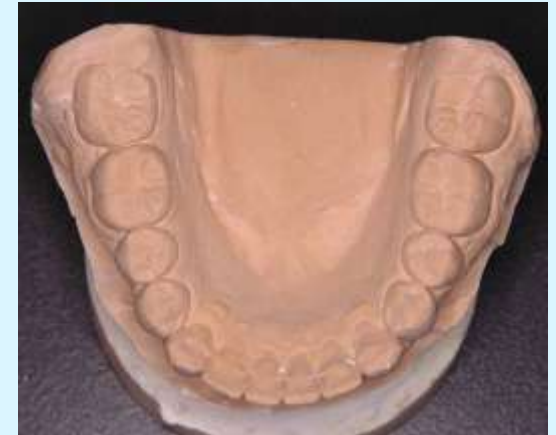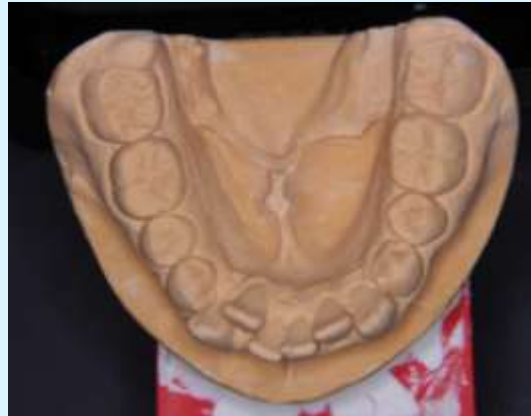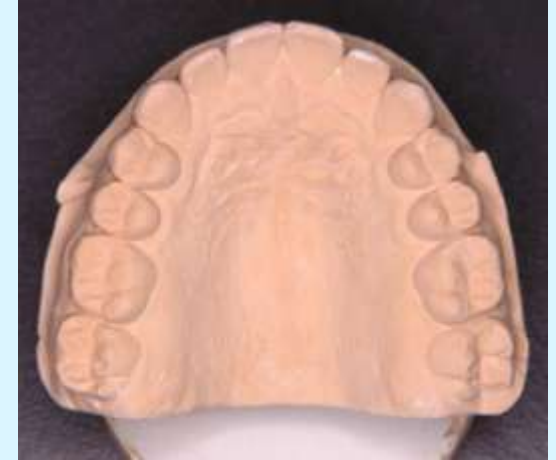2005-06

After FKO, before KFO

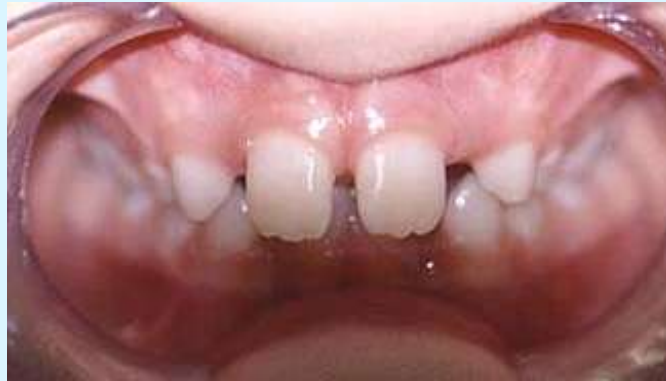

2008-02

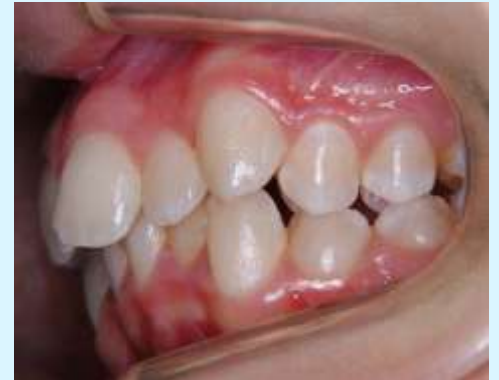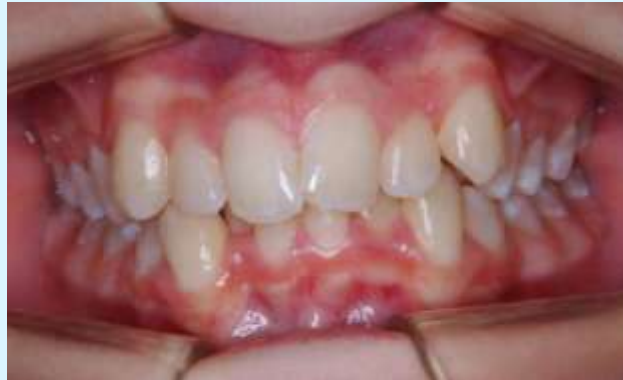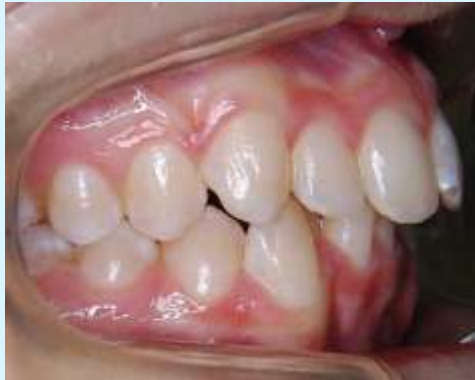After KFO



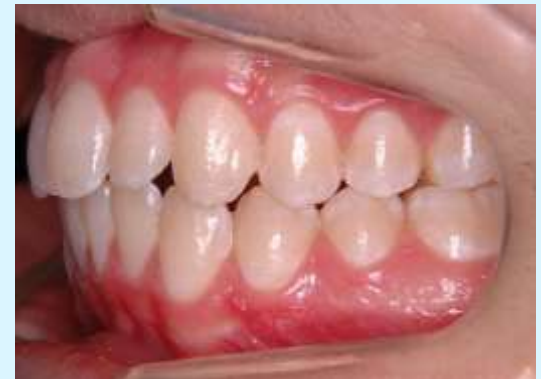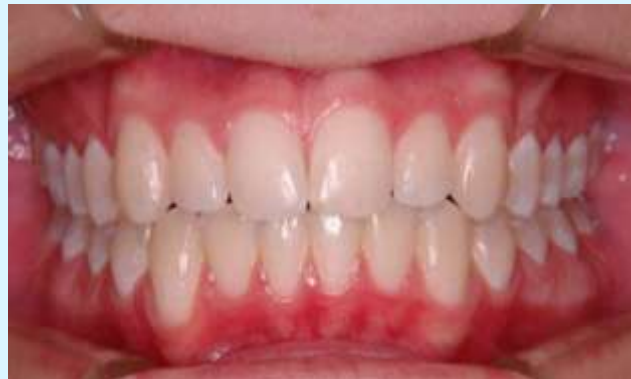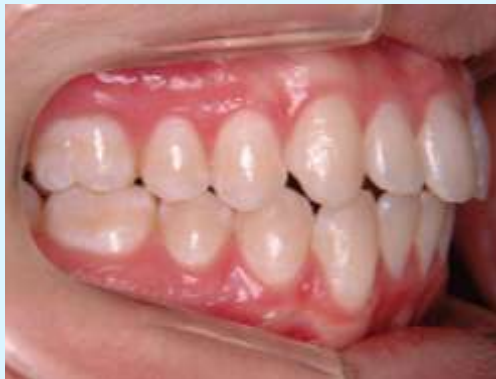1999-08 Before FKO



2005-06 After FKO, before KFO

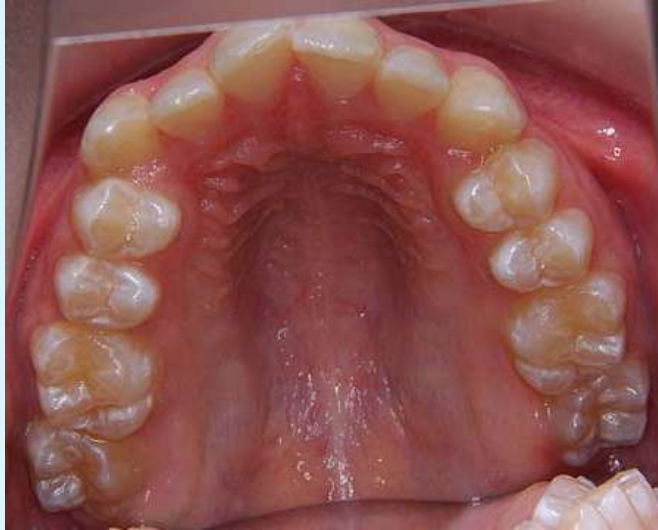

2006-06 After KFO



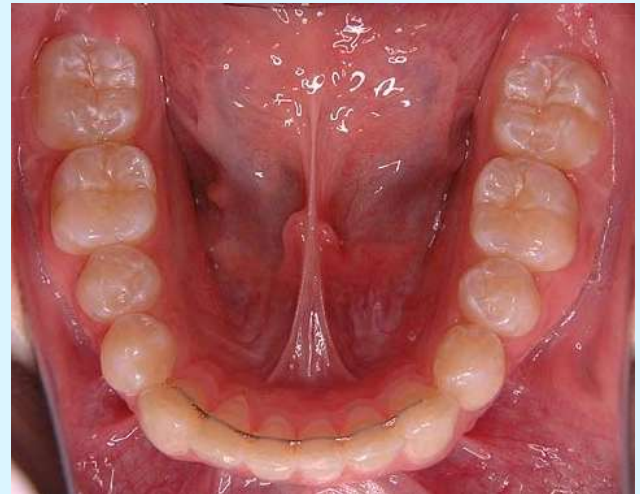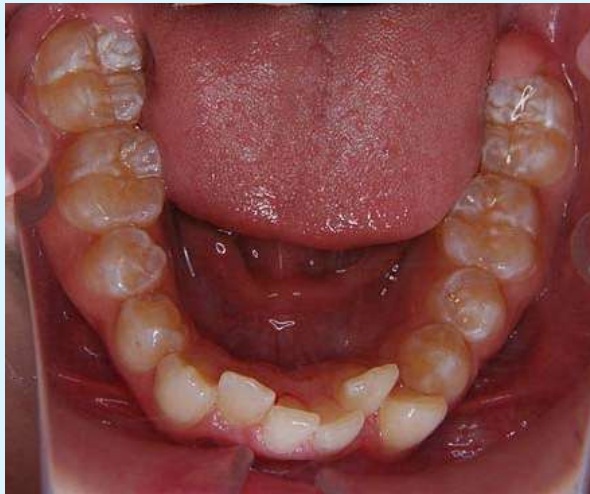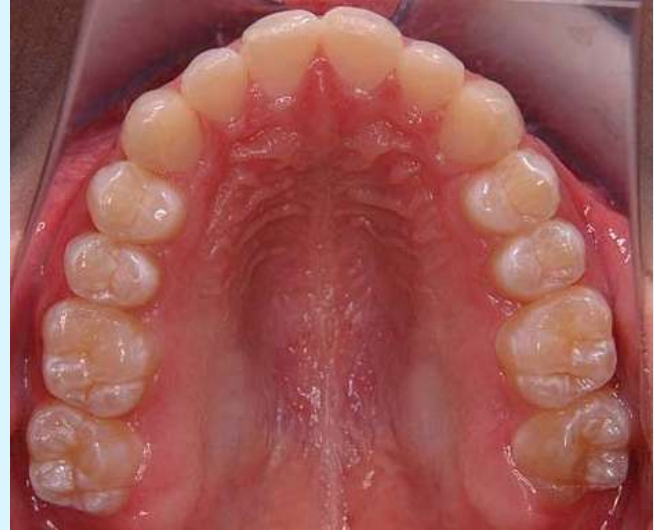2005-06

After FKO, before KFO

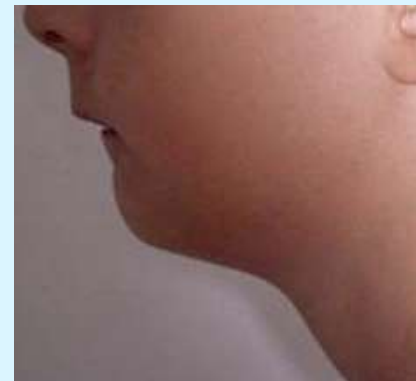
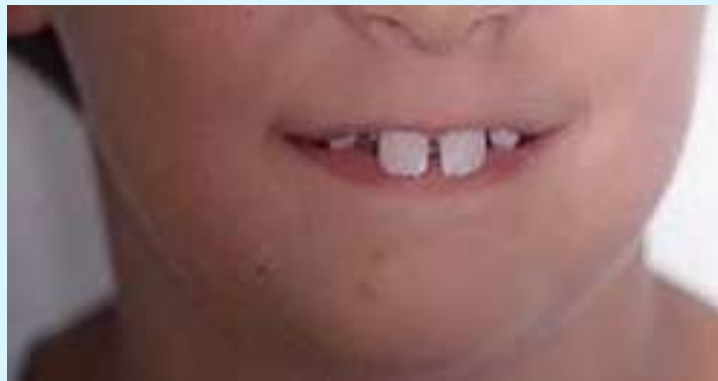
2006-06

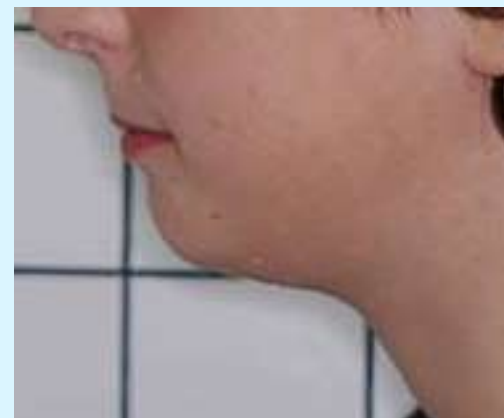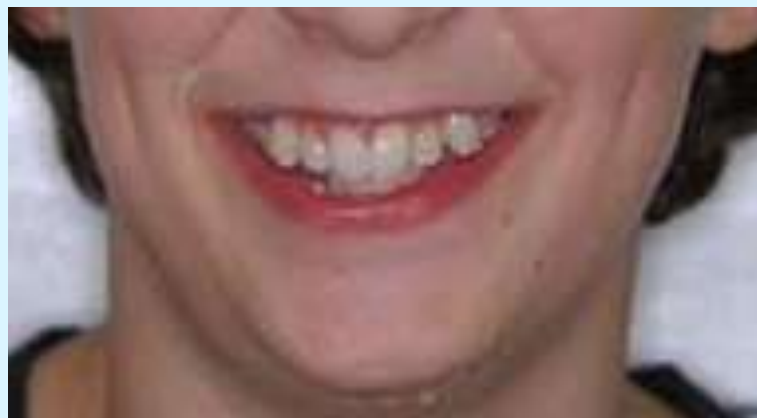After KFO



1999-08
Before FKO



2005-06
After FKO,
before KFO



2006-06
After KFO

