

Nr. 1352

9 Jahre

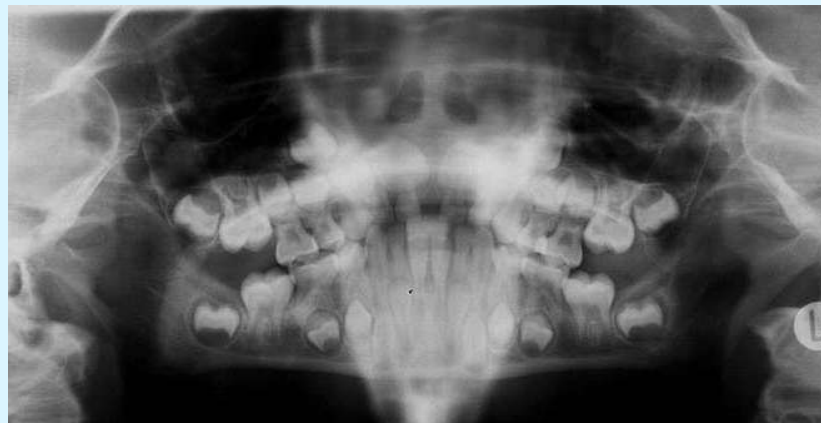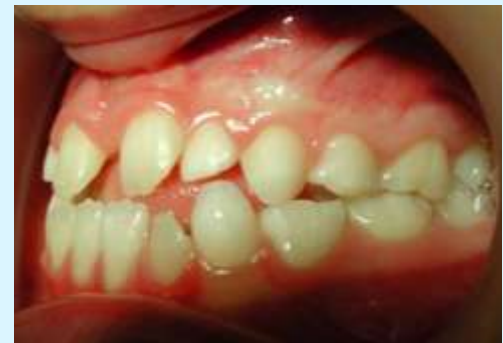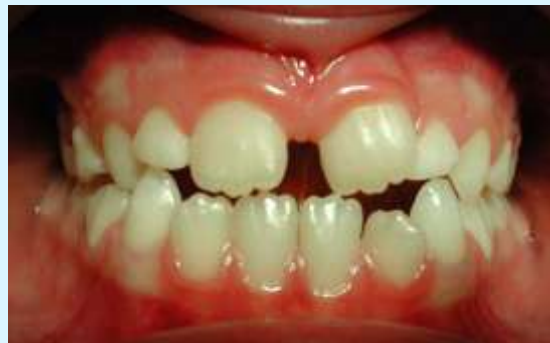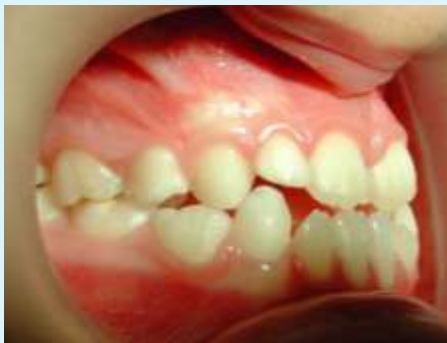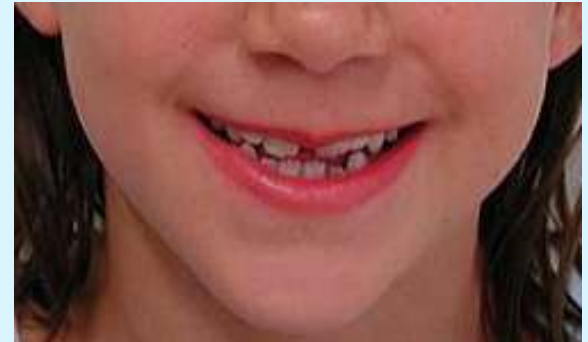weibl.

KL III

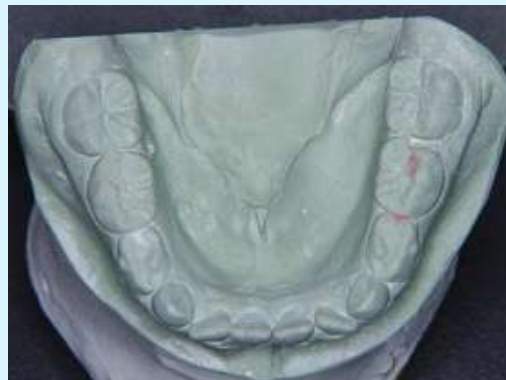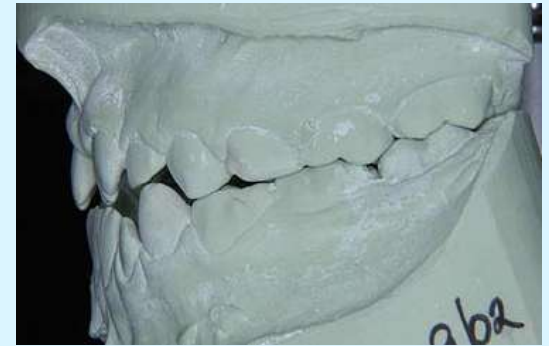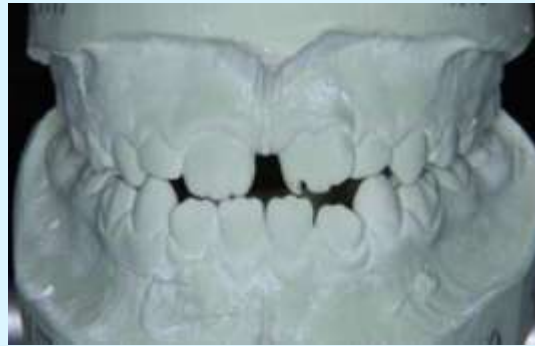# Ausgangssituation

2002-09

9-jährige Patientin mit KL III (Progenie),  
chronischer Mundatmung und atypischer Zungenfunktion,  
offenem Biss,  
Diastem rotiert (Lücke zwischen den Frontzähnen im  
Oberkiefer),  
Kopfbiss



# Ausgangssituation 2002-09

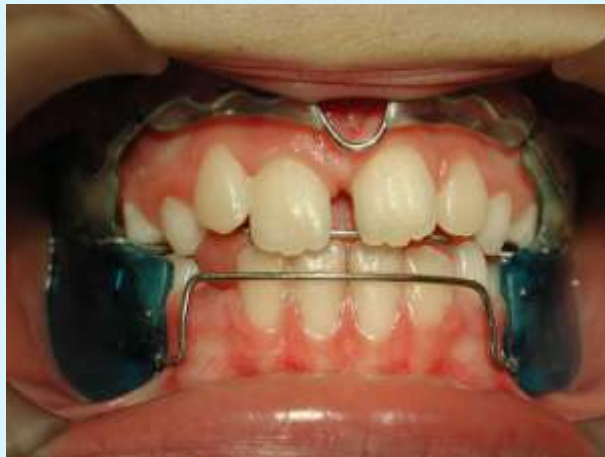

## Behandlungsplan:

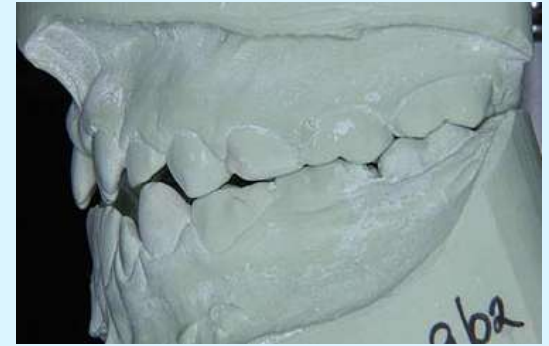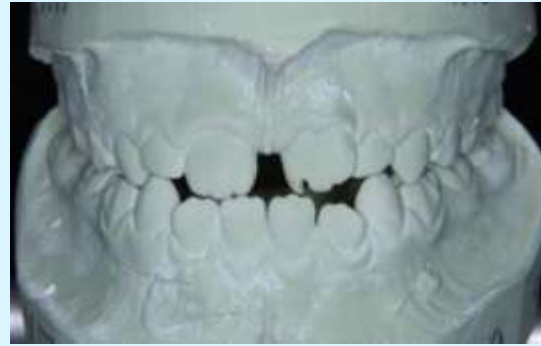Vorerst die Fehlbisslage mit FKO-Gerät (Fränkel III) soweit als möglich Vorbehandeln.

**Ziel: Weitung des Oberkieferbogens**

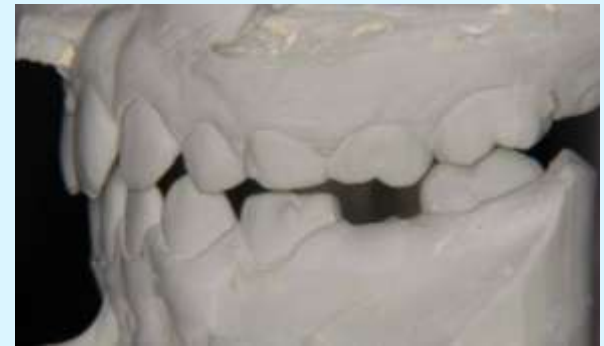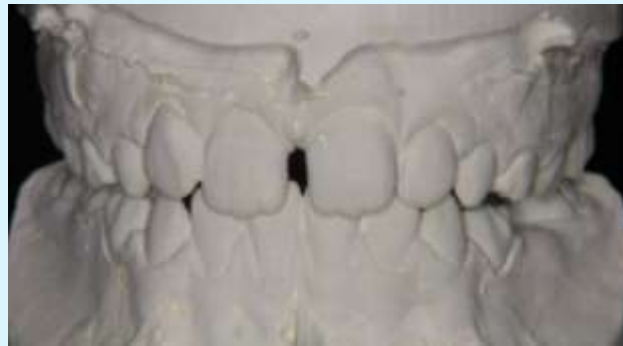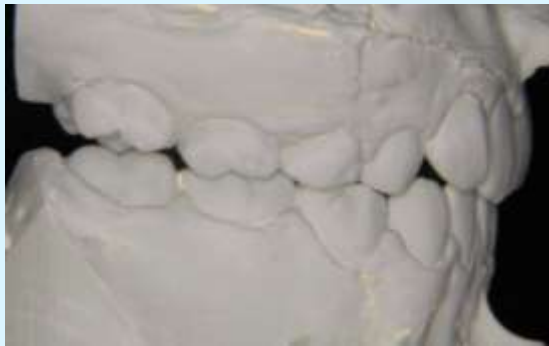Konstruktionsbiss und Fränkel III  
2002-09



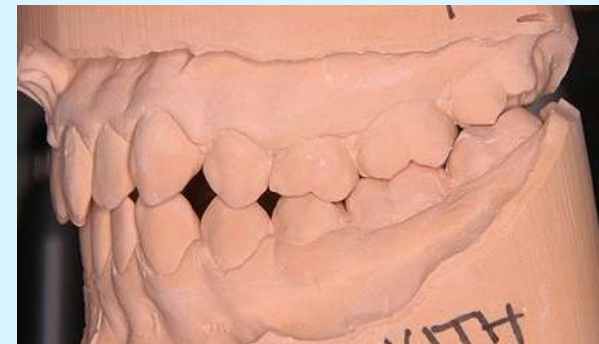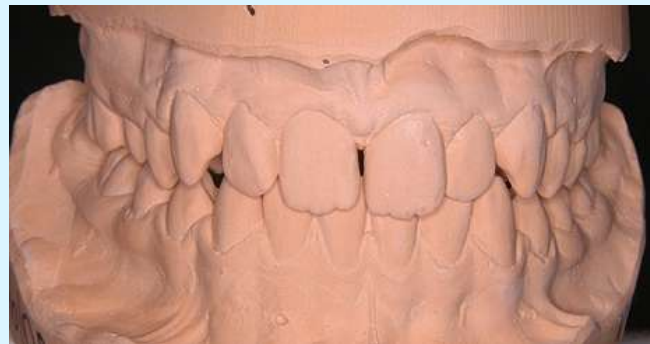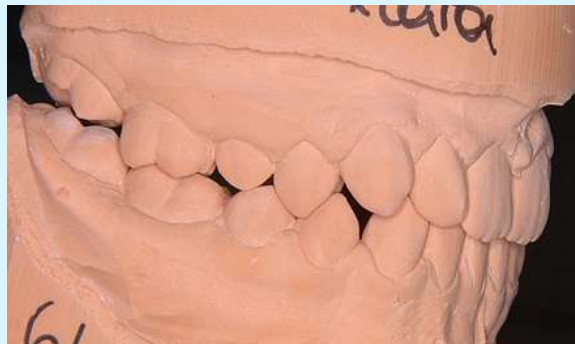Vor FKO 2002-09



Während FKO 2005-09 (2. Fränkel III-Gerät)



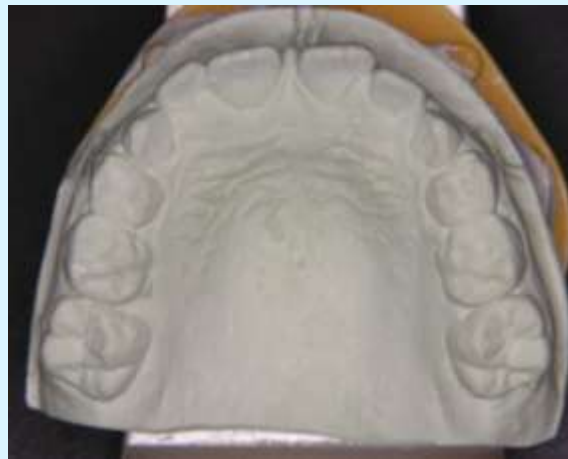Nach FKO 2008-06



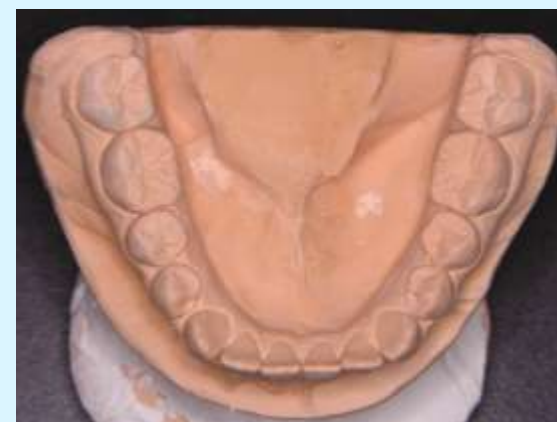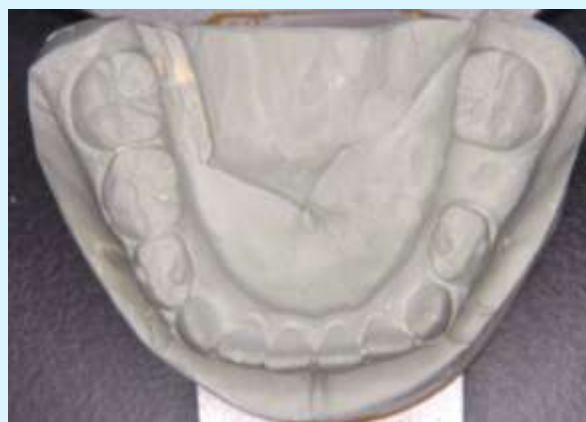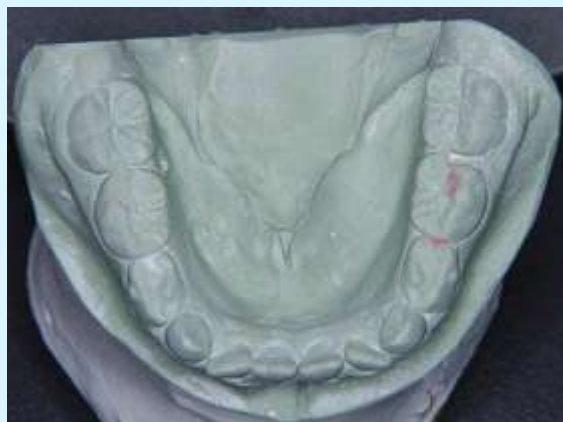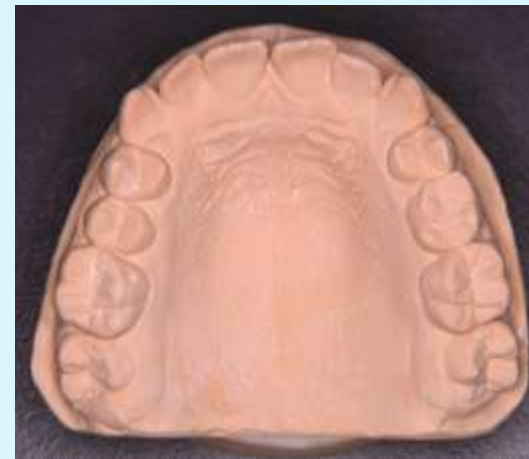Vor FKO  
2002-09



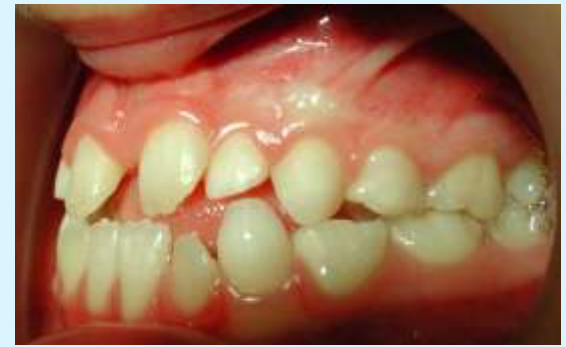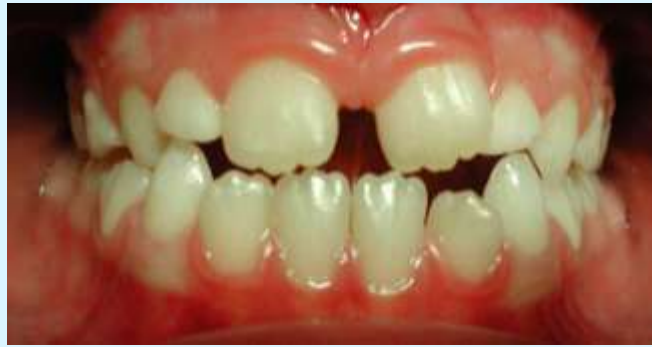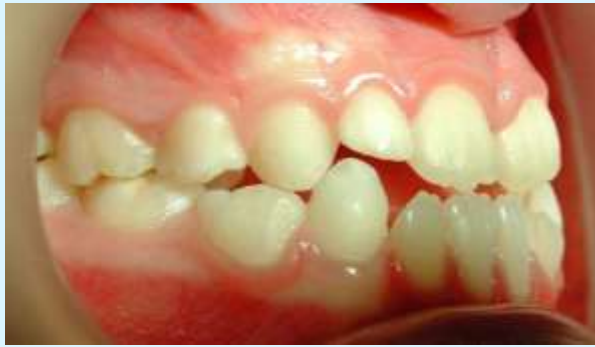Während FKO  
2005-09



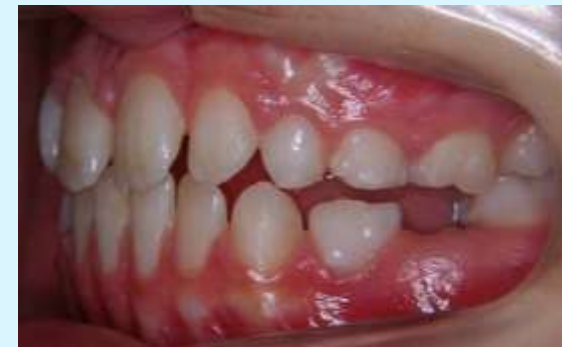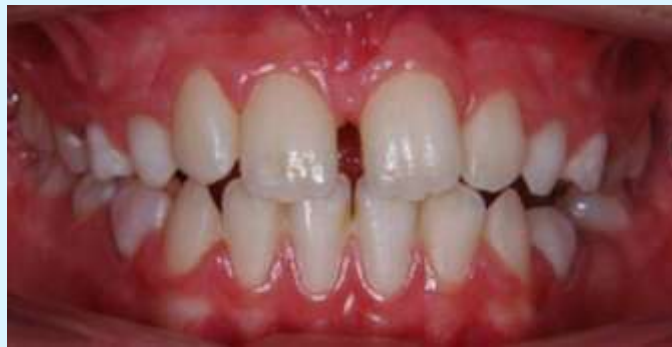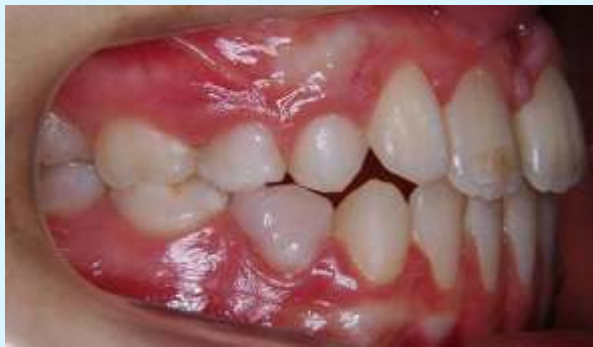Nach FKO  
2008-06



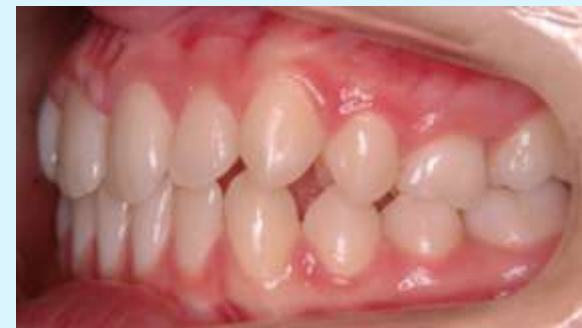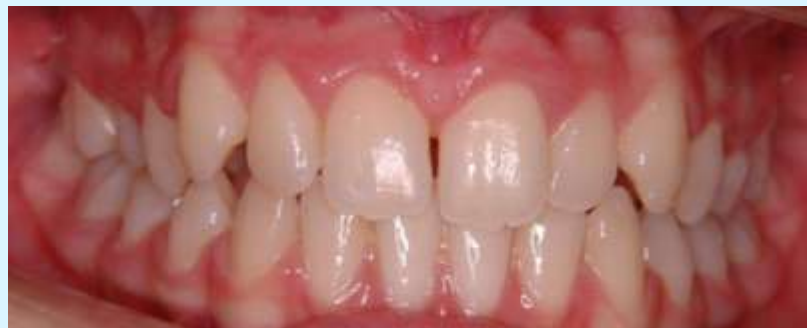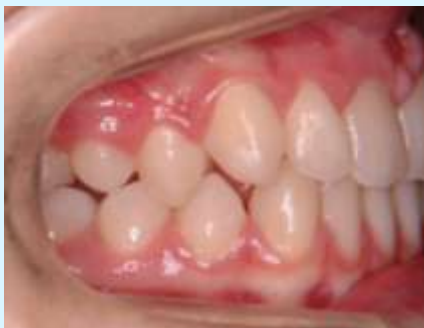Vor FKO 2002-09



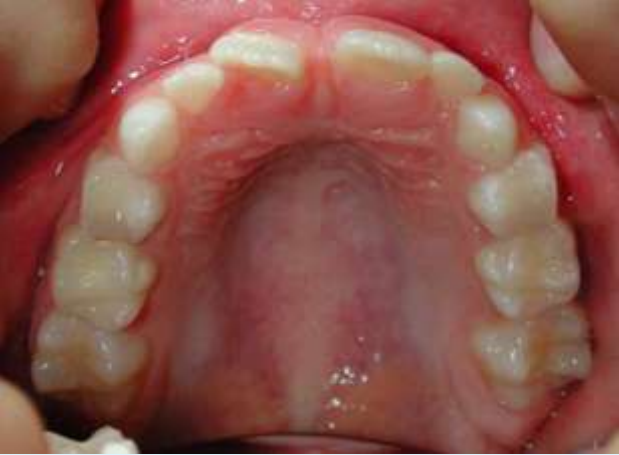Während FKO 2005-09 (2. Fränkel III-Gerät)



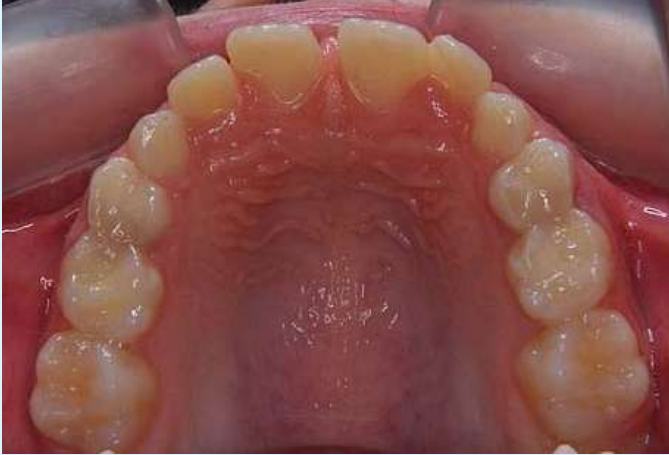Nach FKO 2008-06



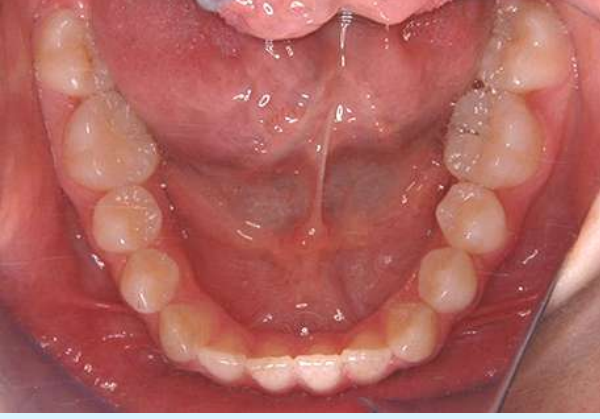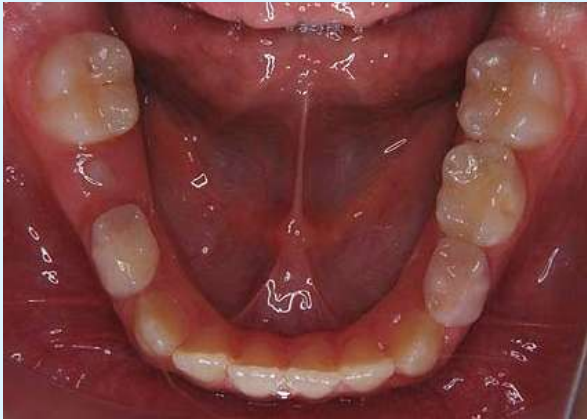
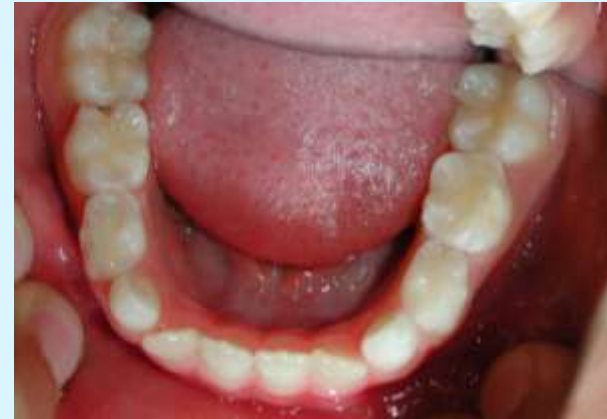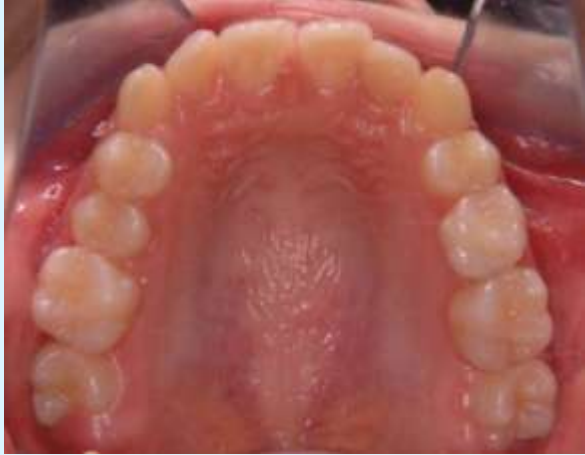Vor FKO  
2002-09



Während FKO  
2005-09

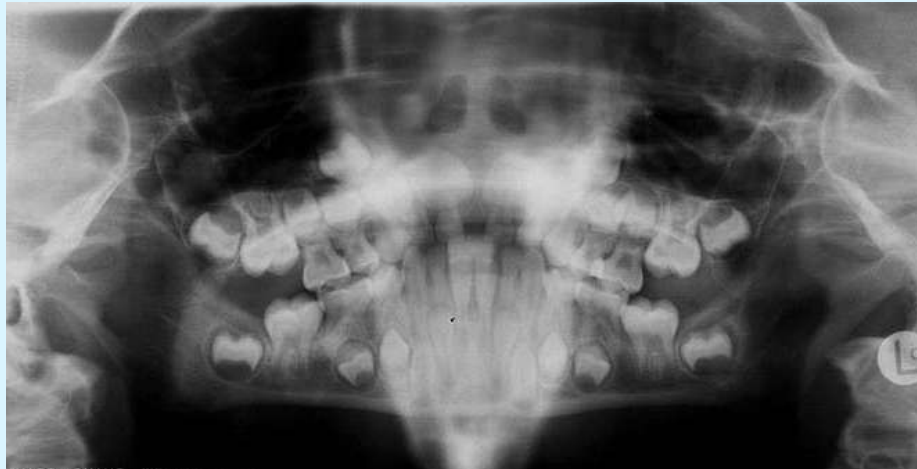

Nach FKO  
2008-06

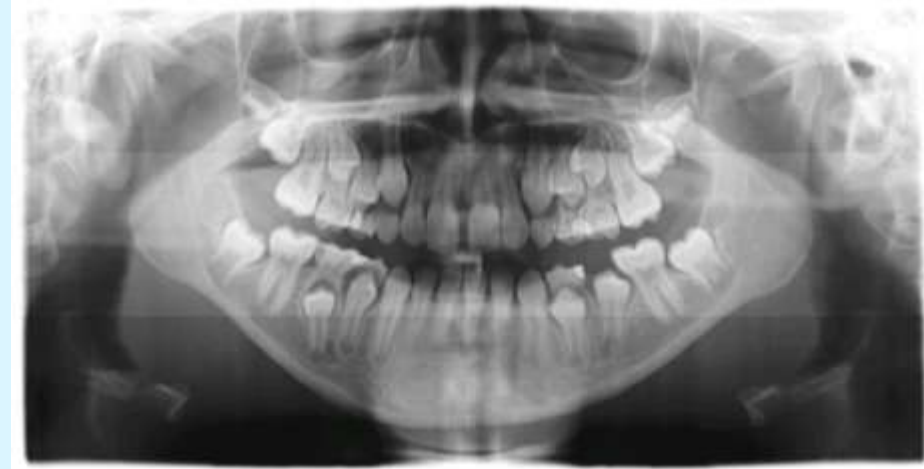



Vor FKO  
2002



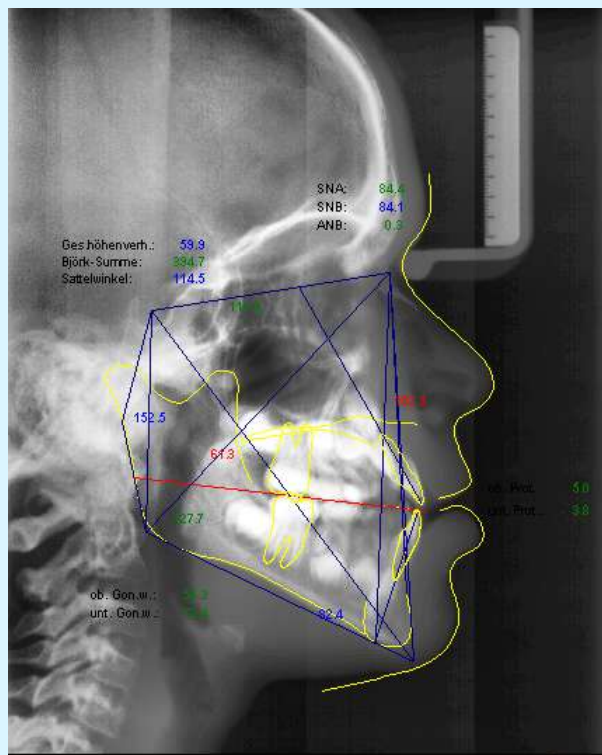
Während FKO  
2005-09



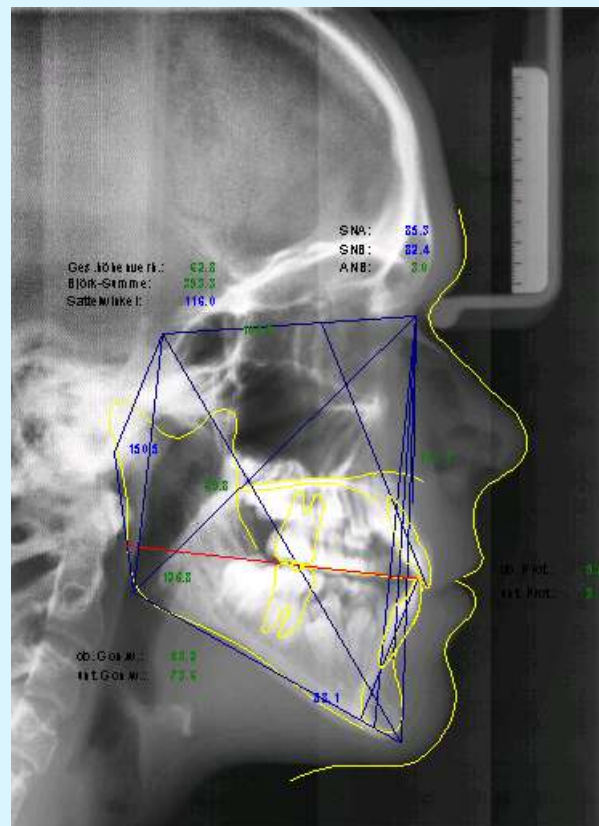
# Vor FKO

# Während FKO

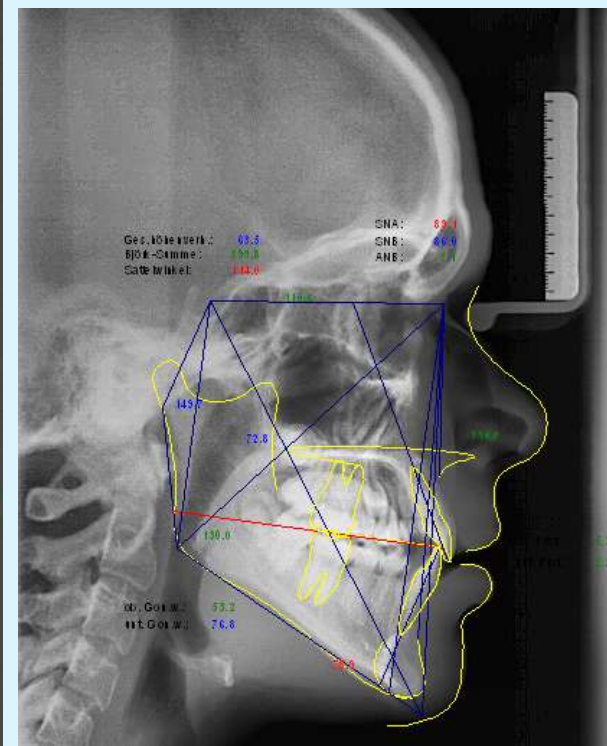
# Nach FKO



2002-09

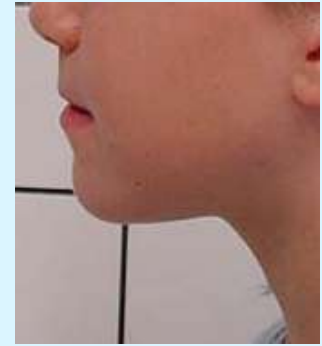
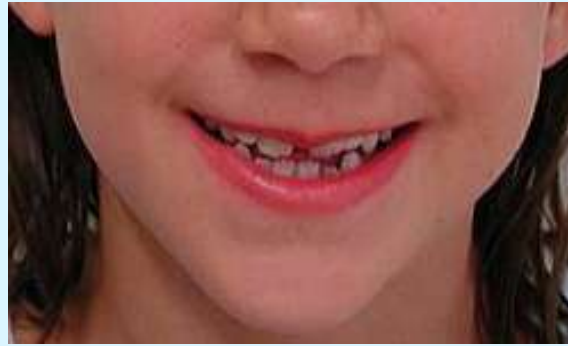
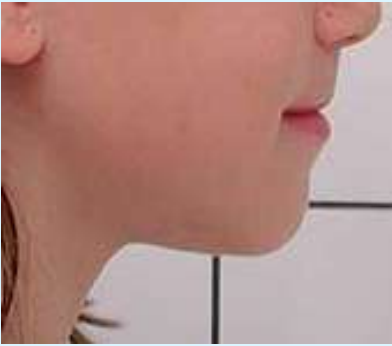
2005-09

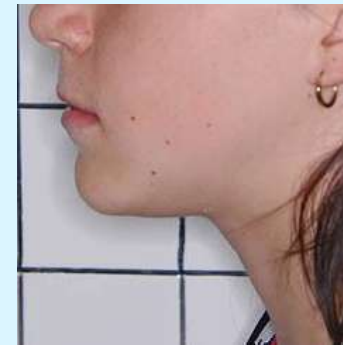
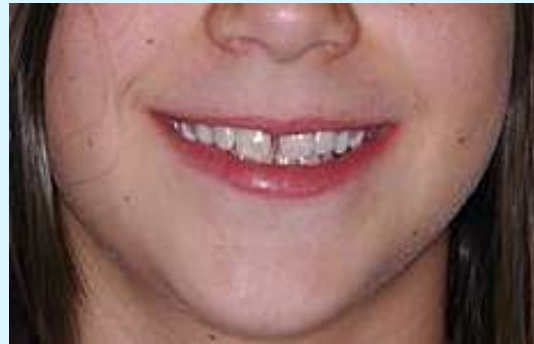
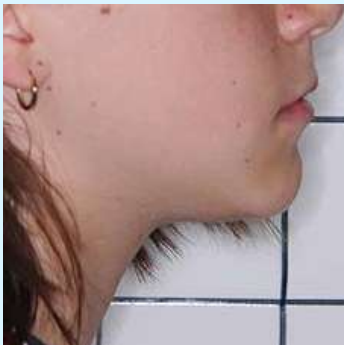2008-06

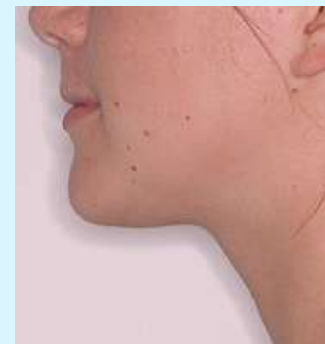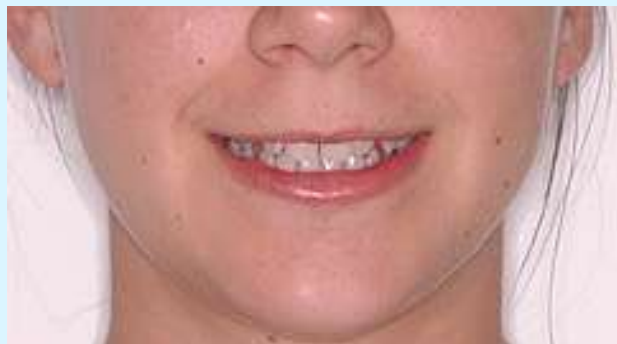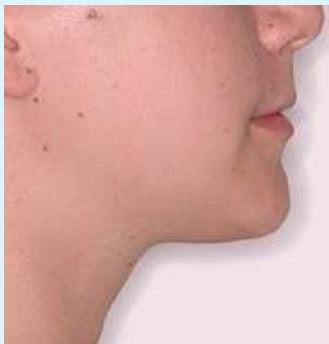Vor FKO 2002-09



Während FKO 2005-09 (2. Fränkel III-Gerät)

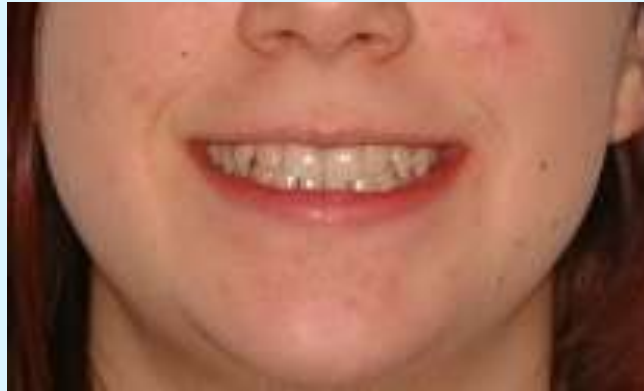

Nach FKO 2008-06



# Curriculum

- 2002-09 Beginn der Funktionskieferorthopädie mit Fränkel II-Gerät
- Sehr gute Mitarbeit!
- 2005-09 Zweites Fränkel III-Gerät
- 2007-06 Ende der Behandlung
- 2010 Die Weisheitskeime werden extrahiert



2010-03