

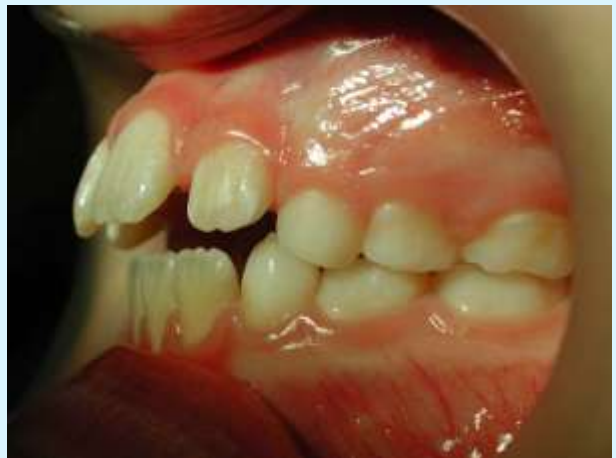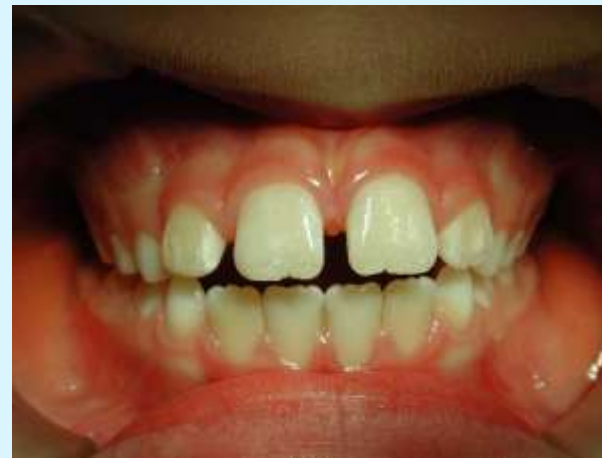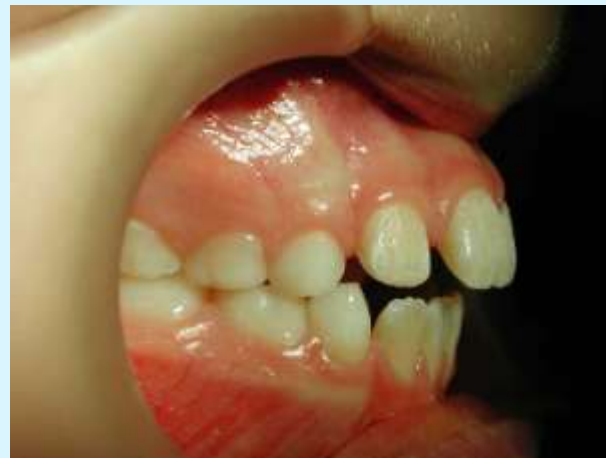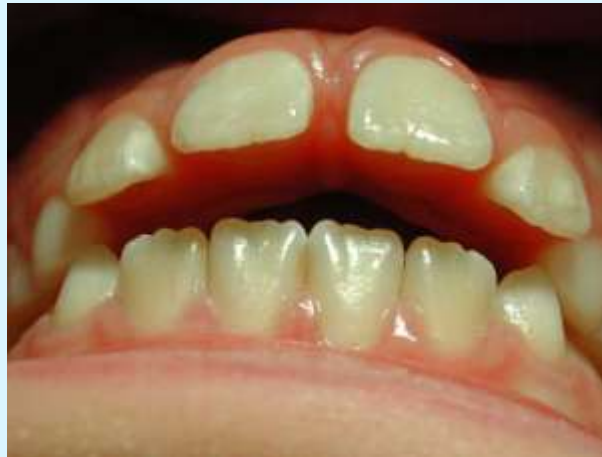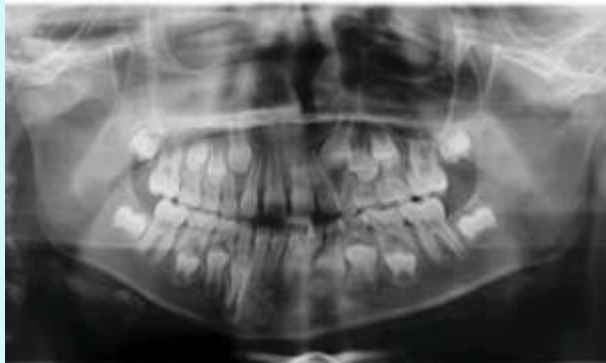
**Nr. 2170      8 Jahre      weibl.**

**KL II/1  
Offener Biss**

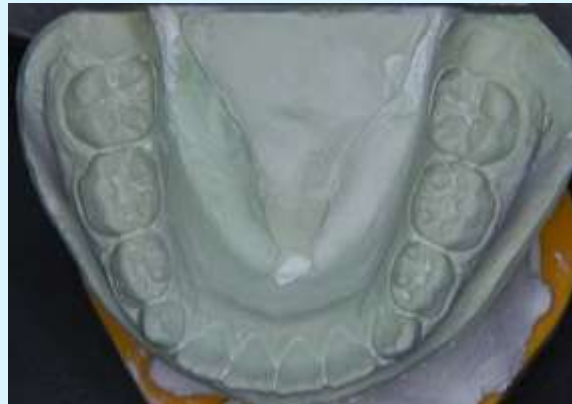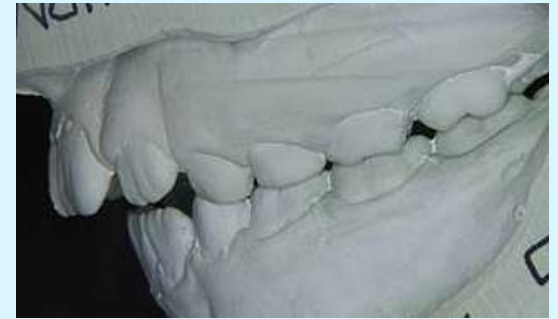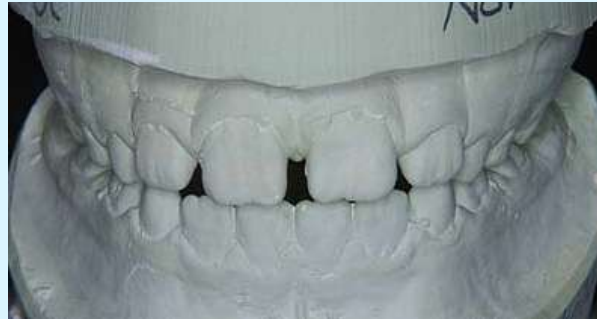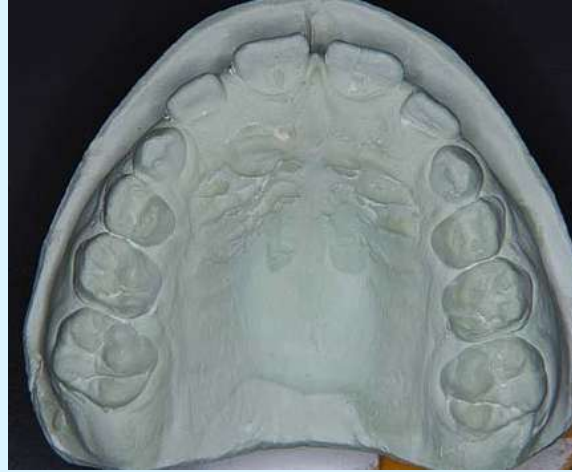# Ausgangssituation

2003-05

8-jährige Patientin mit KL II/1 – große Frontzahnstufe mit Sauglippe und offenem Biss lutscht auch am Daumen, ist Mundatmerin und leidet zeitweise unter Kopfschmerzen.



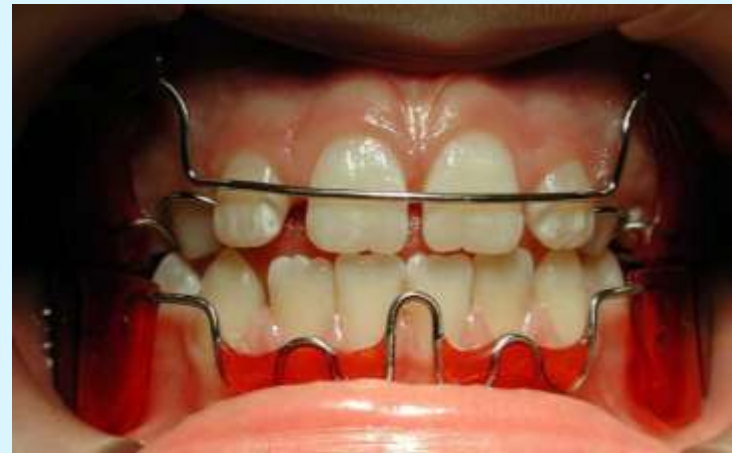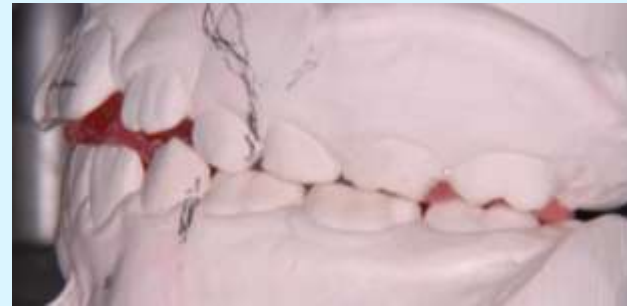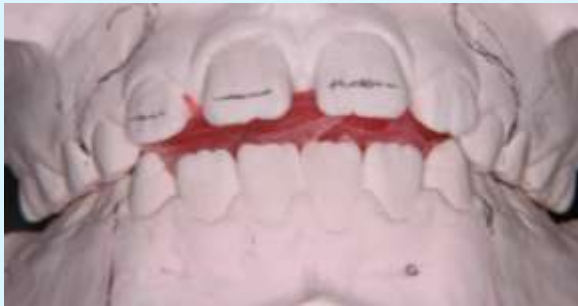# Ausgangssituation 2003-05

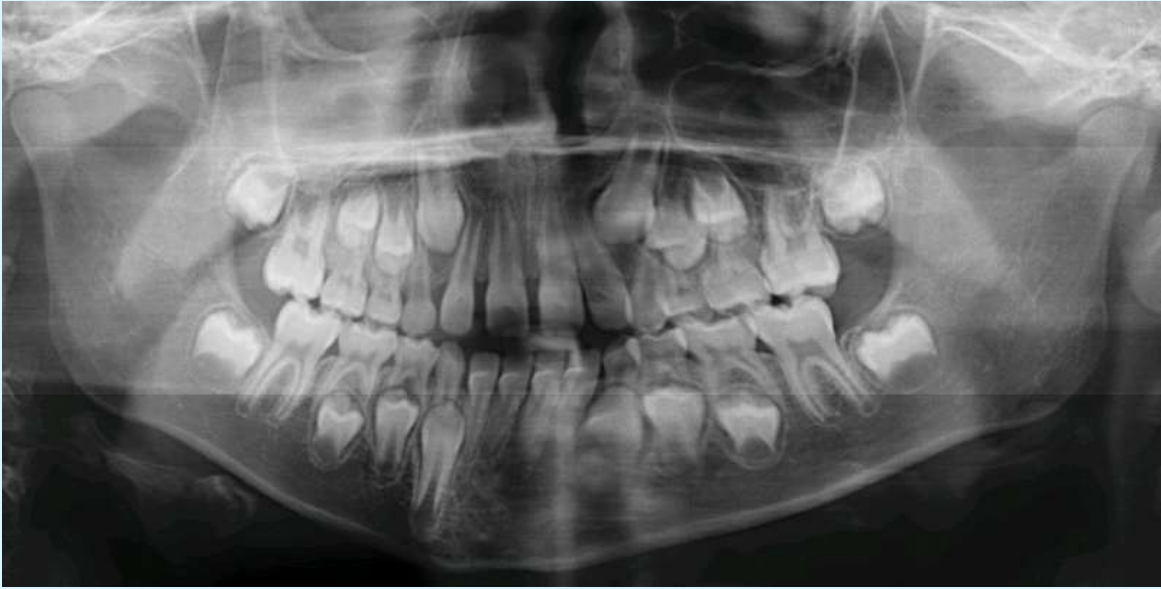

## Behandlungsplan:

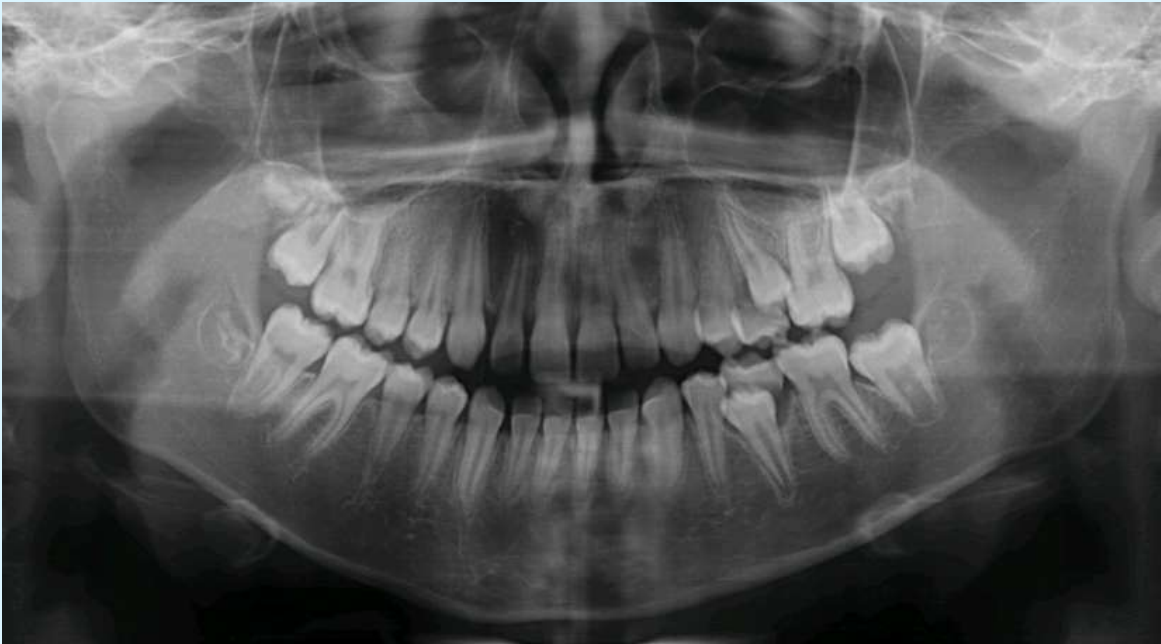
- Korrektur der Fehlbisslage mit abnehmbarem Gerät.
- Der Unterkiefer soll nach vorne gebracht werden, gleichzeitig Weitung des Oberkiefers mit Rücknahme der Front.
- Lippenschluss und Nasenatmung sollen erreicht werden.

### Konstruktionsbiss und abnehmbares Fränkel-Gerät





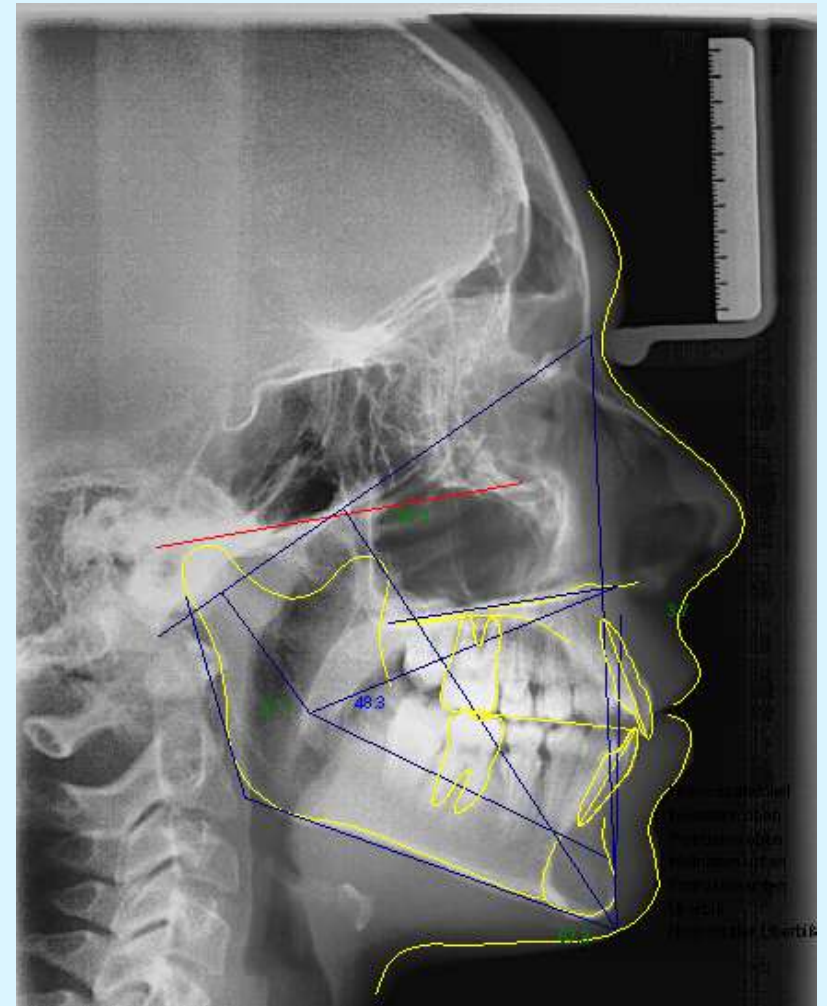
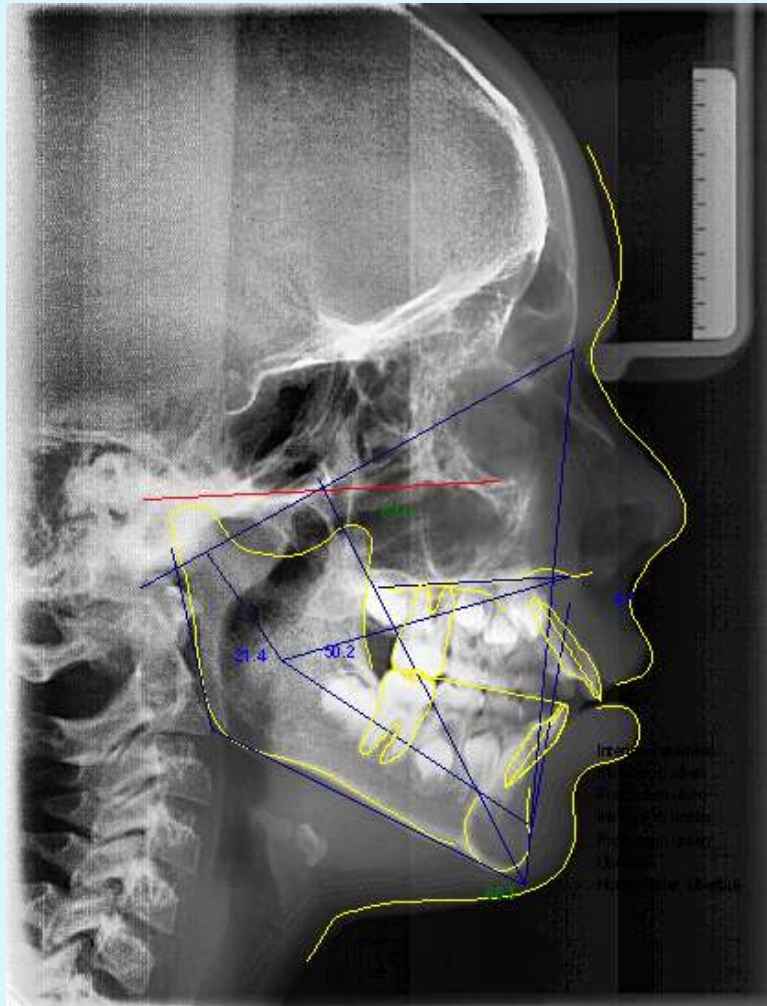
2003-05  
before FKO



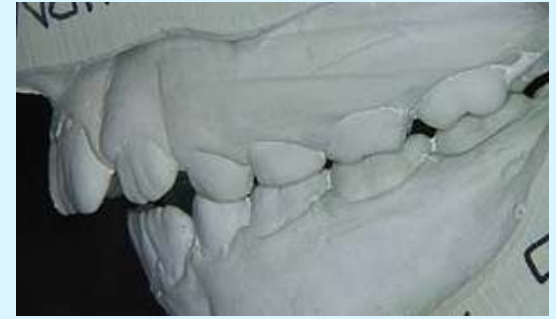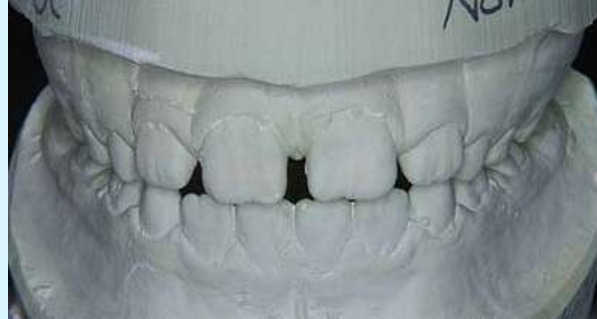2006-05  
after FKO

2003-05  
before FKO

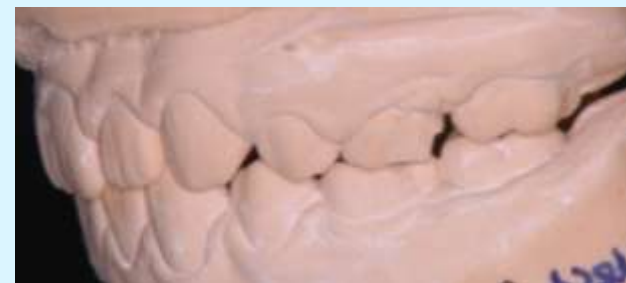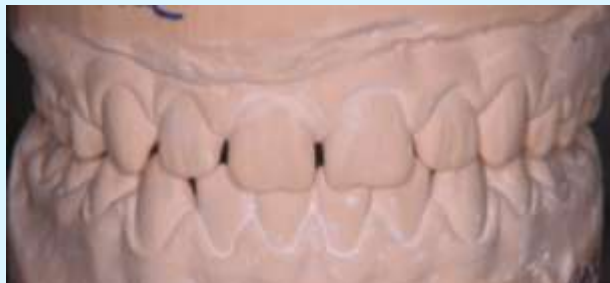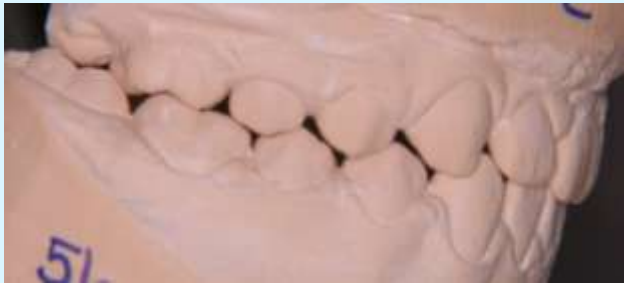2006-05  
after FKO



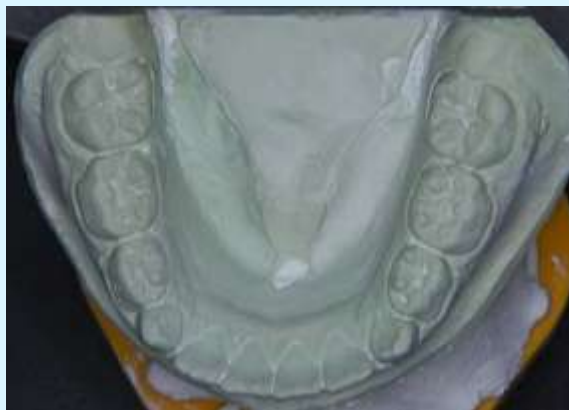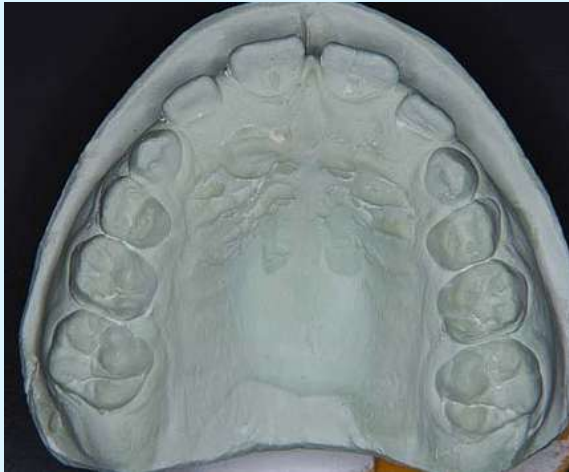2003-05 before FKO



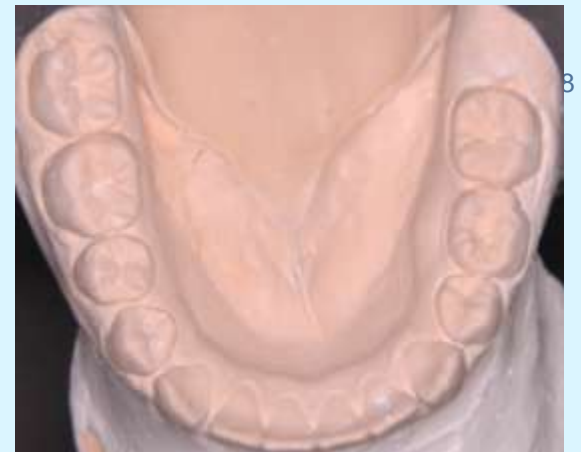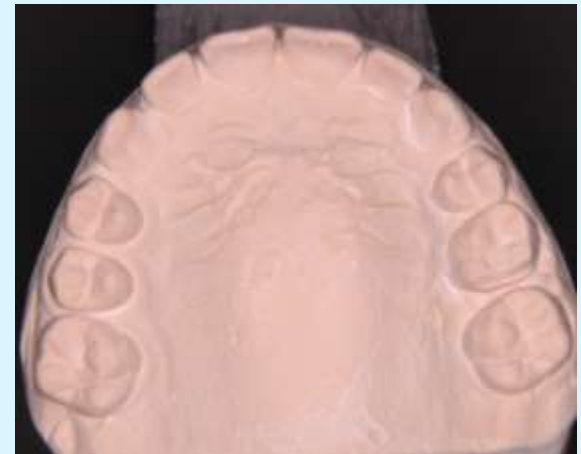
2006-05 after FKO



2003-05  
before FKO

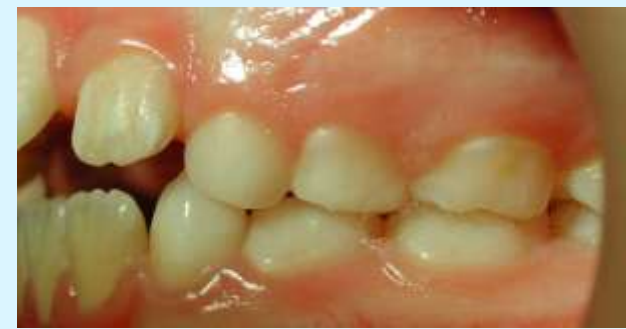
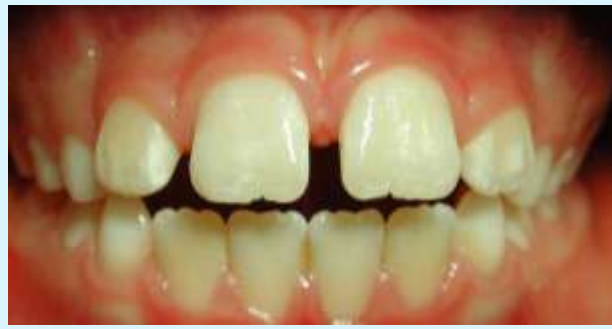
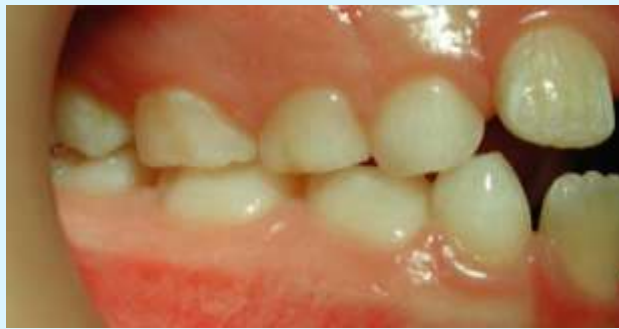2006-05  
after FKO

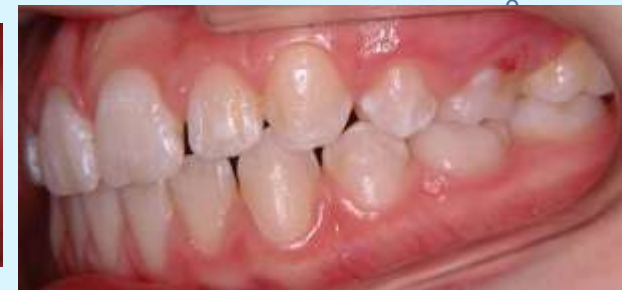
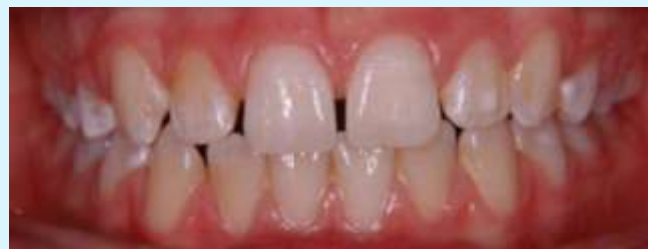
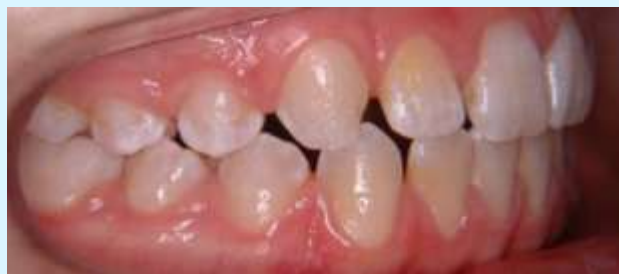

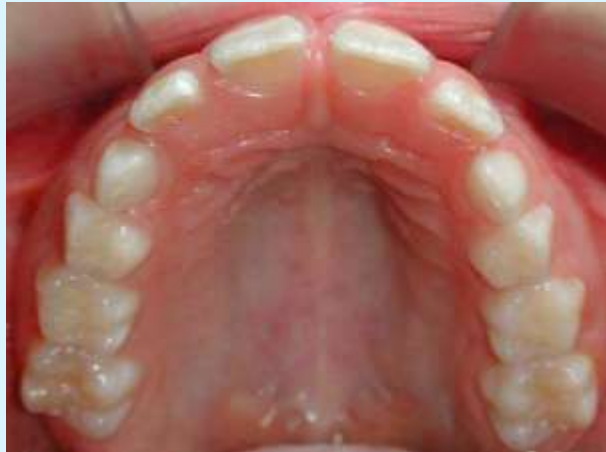2003-05 before FKO



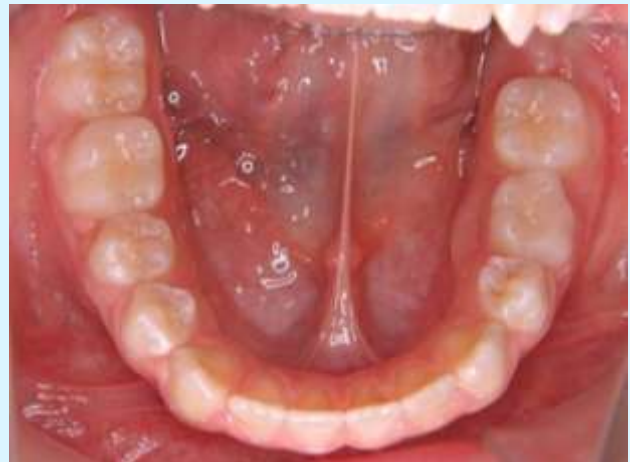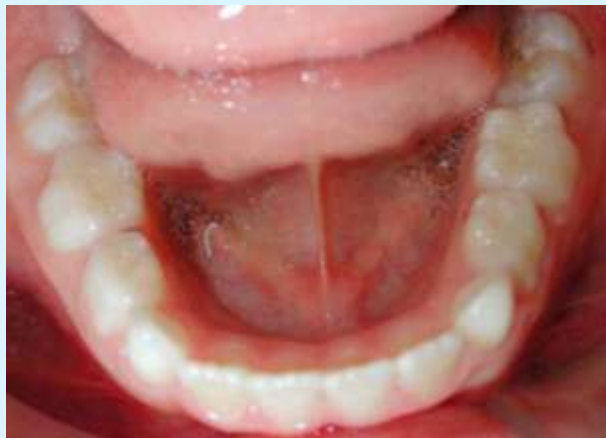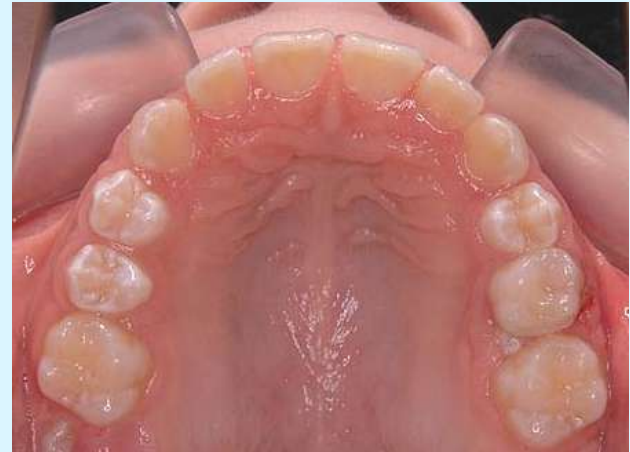2006-05 after FKO



2003-05 before FKO



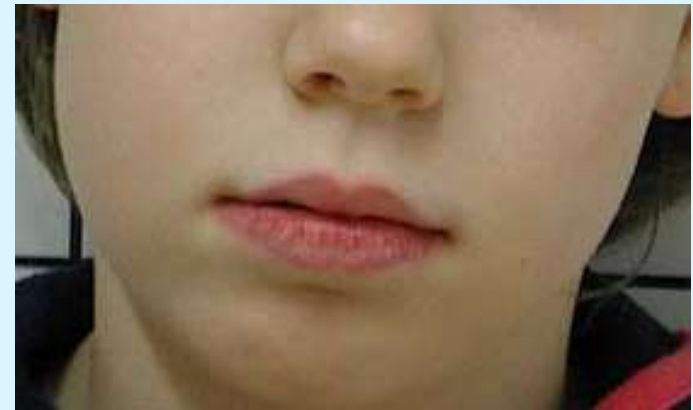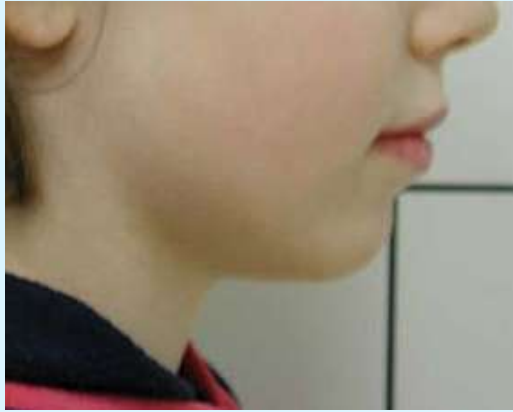2006-05 after FKO



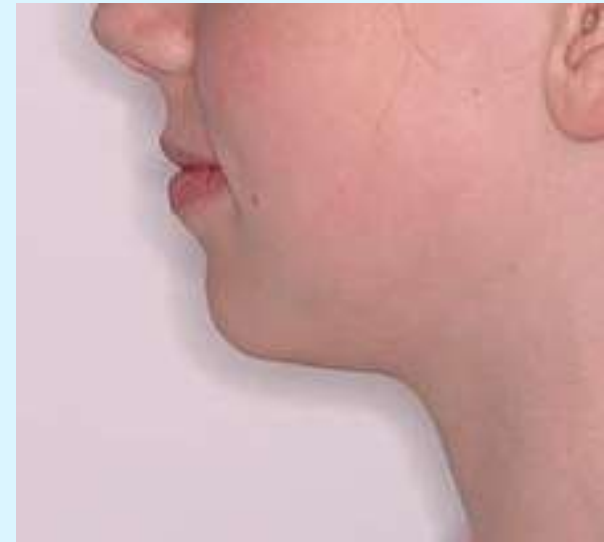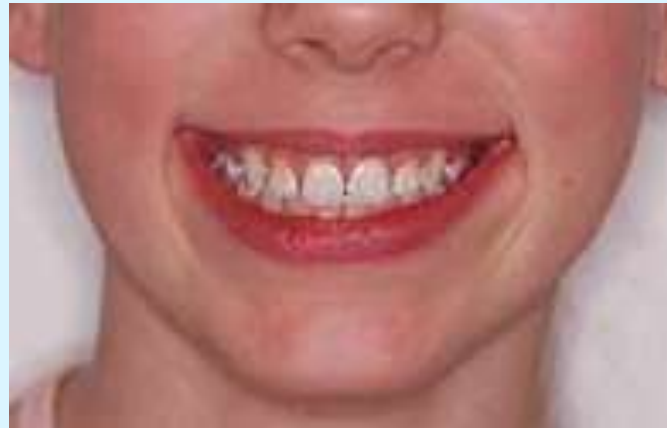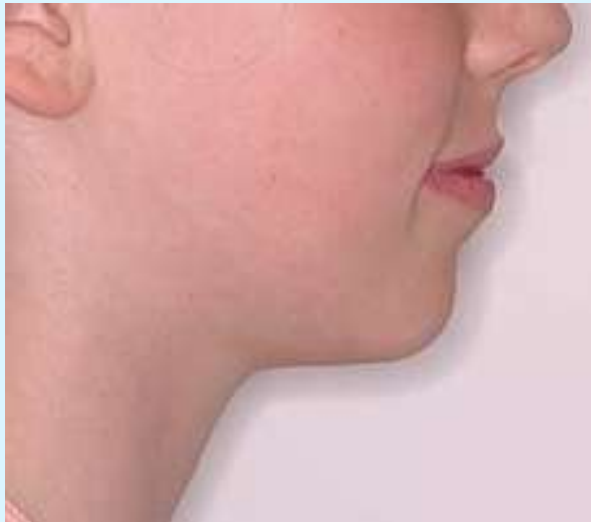10

10

2003-05 before FKO



2006-05 after FKO



Seit 2007-11 Nachbehandlung mit Elasto Aligner  
(wird nachts getragen)

