

Nr. 2495 8 Jahre weibl.

**asym. KL II/1 mit
Kreuzbiss links**

Ausgangssituation:

2005-09-02

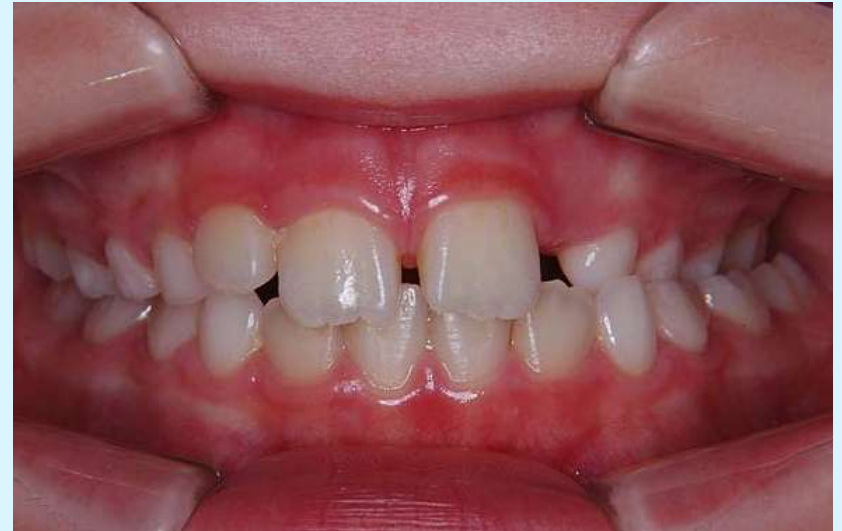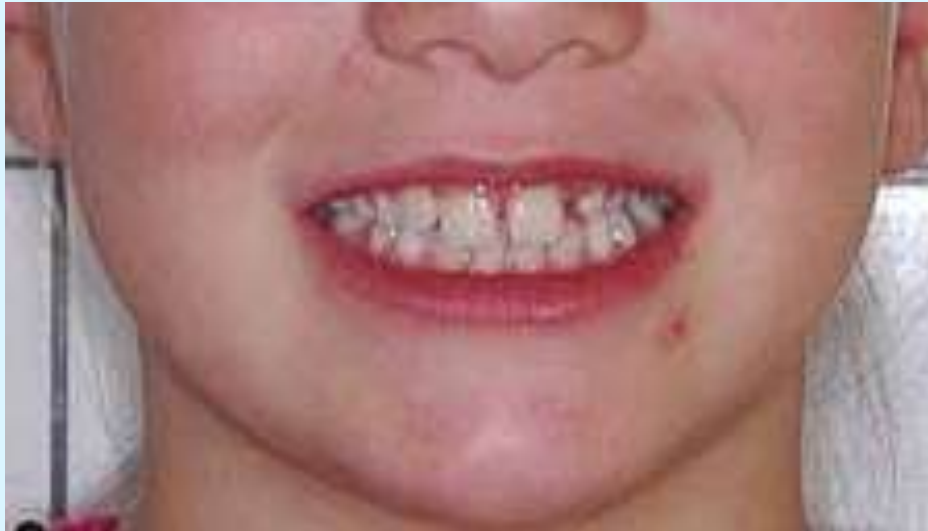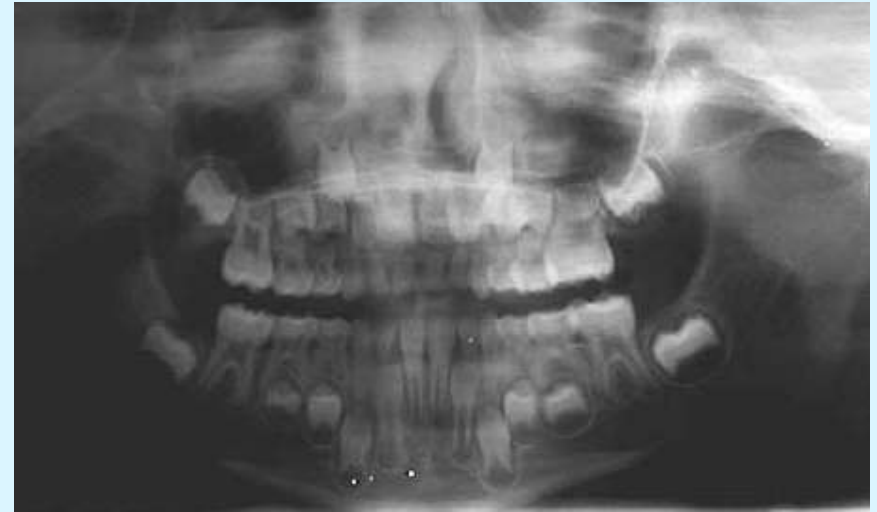Diagnose:

Asym. KL II/1 mit Kreuzbiss links

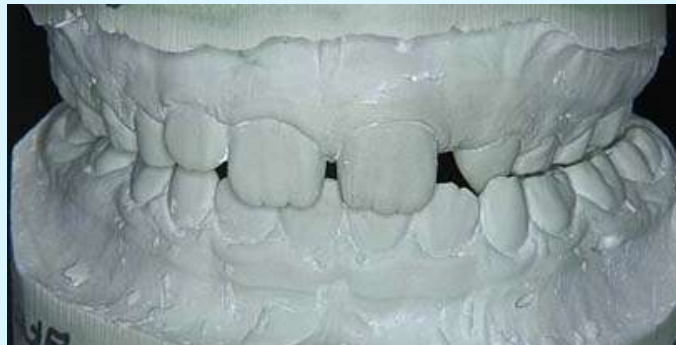Gesicht- und Körperasymmetrie

Verschiebung des Unterkiefers nach links

Asym. Oberkiefer-Raummangel



Ausgangssituation:
2005-09-02

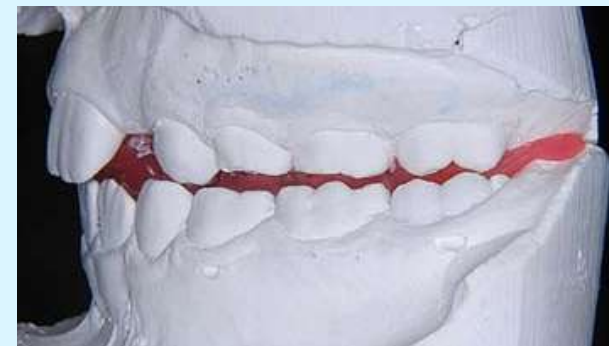
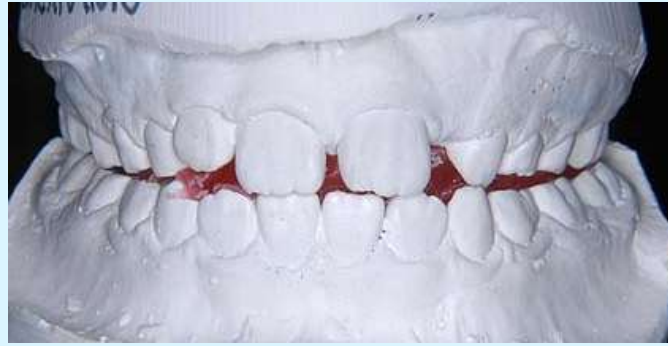
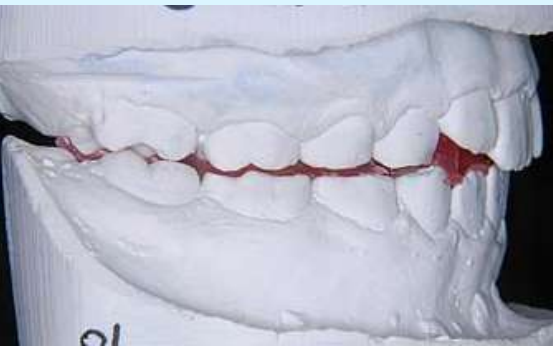Behandlungsplan:

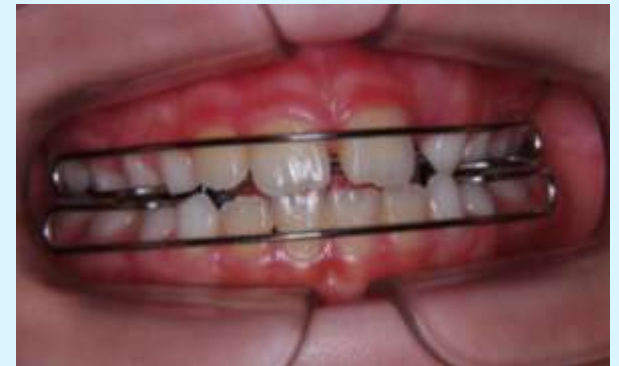Vorerst den oben genannten Fehlbiss mittels Bissoptimierung (KB) und entsprechendem FKO- Gerät (EOA) soweit als möglich im Wechselgebiss umstellen. Dies ist nur bei guter Kooperation (6h tagsüber und nachts) möglich.

Konstruktionsbiss und EOA (Elastisch offener Aktivator)

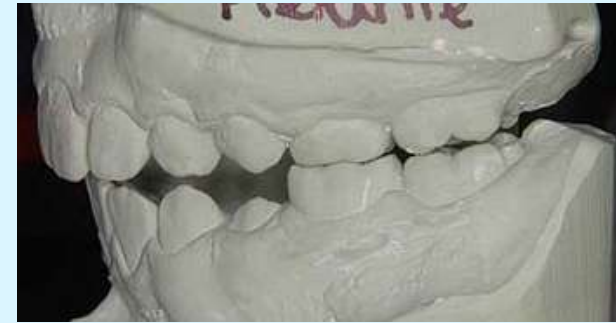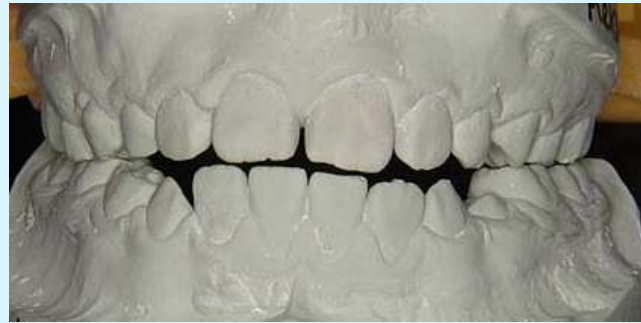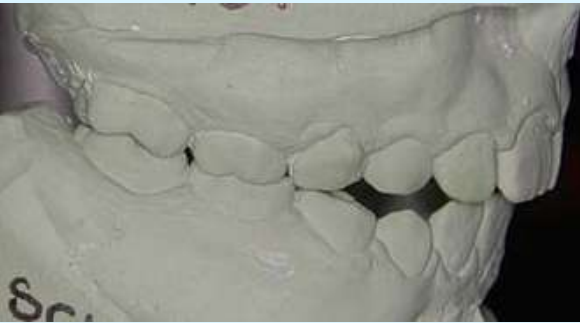2005-10



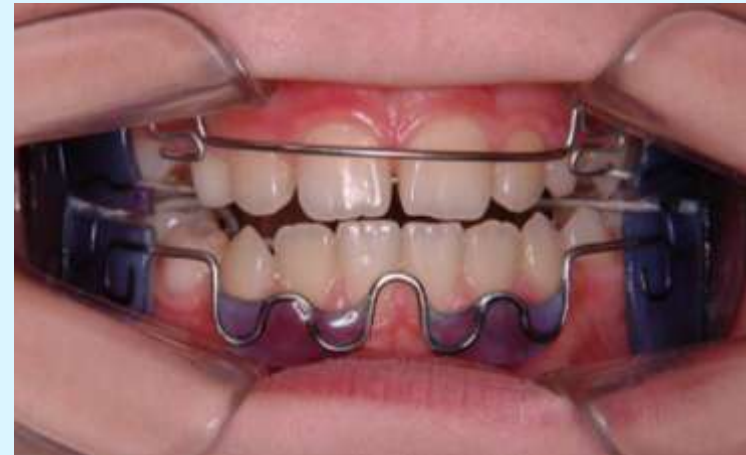4

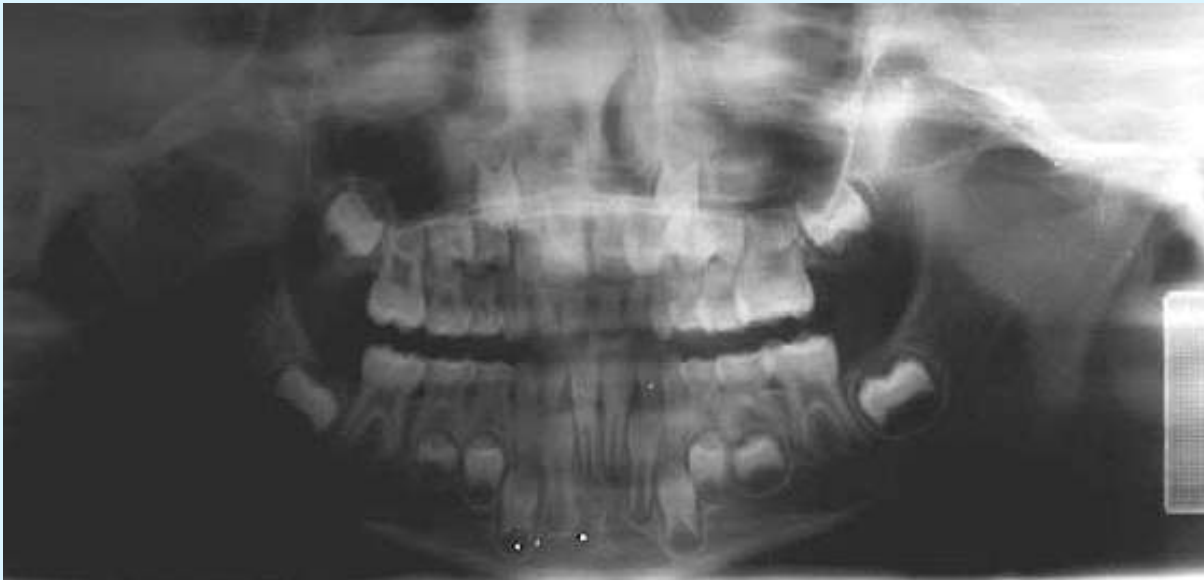

Situation 2007-05

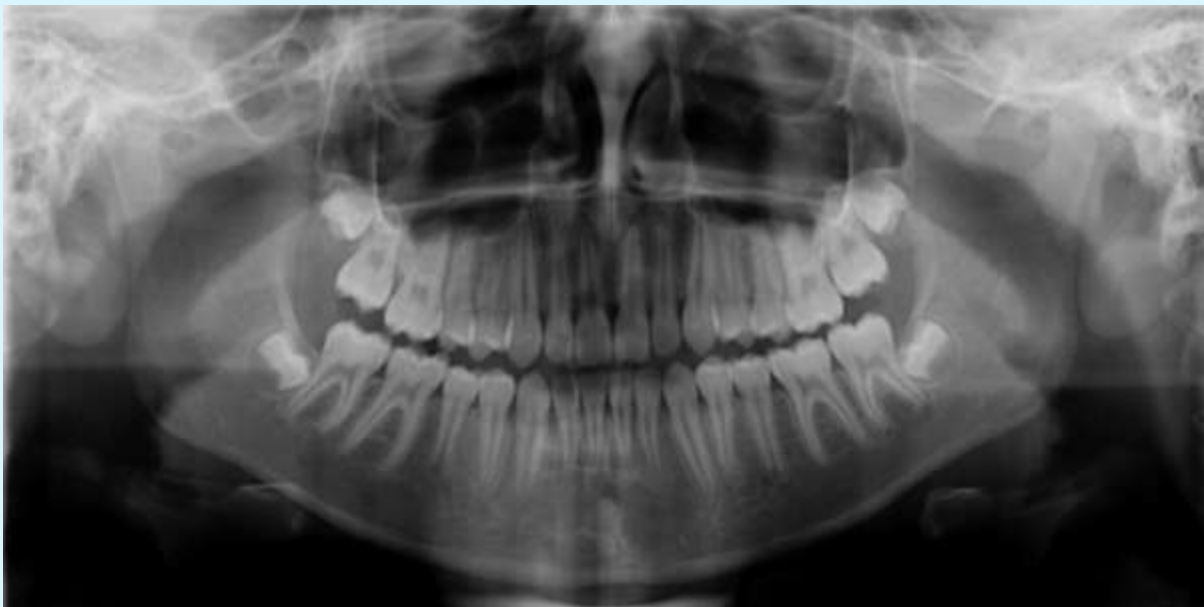

Neuer Konstruktionsbiss und neues Gerät Fränkel-Gerät 2007-05



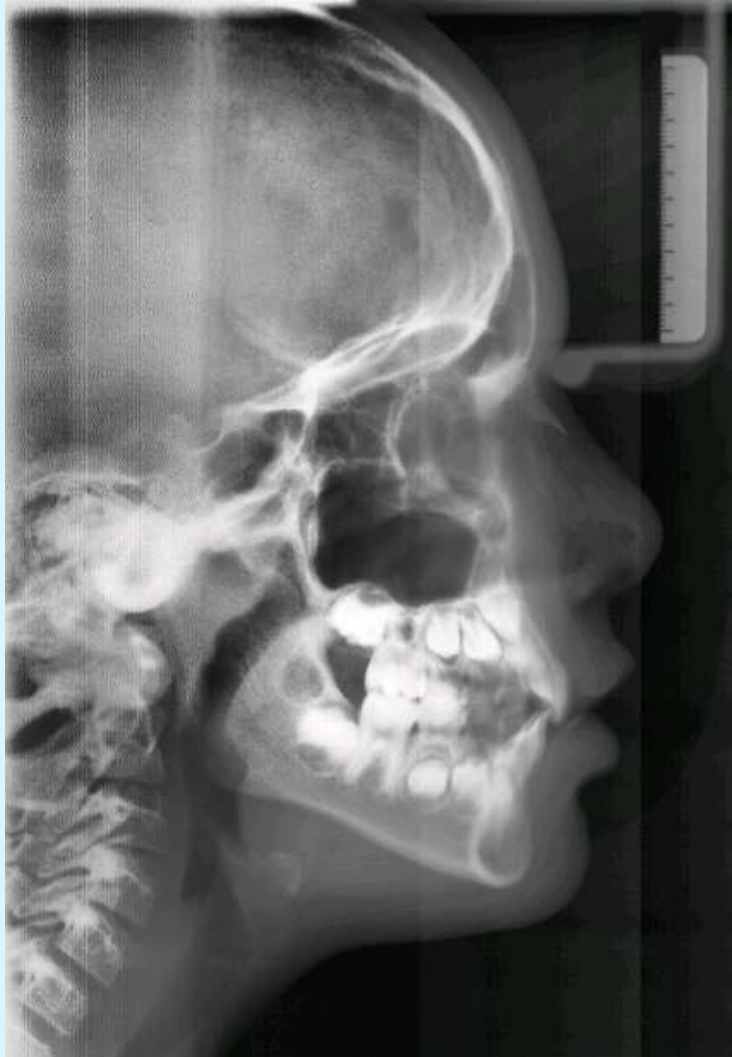

Before FKO
2005-09-06

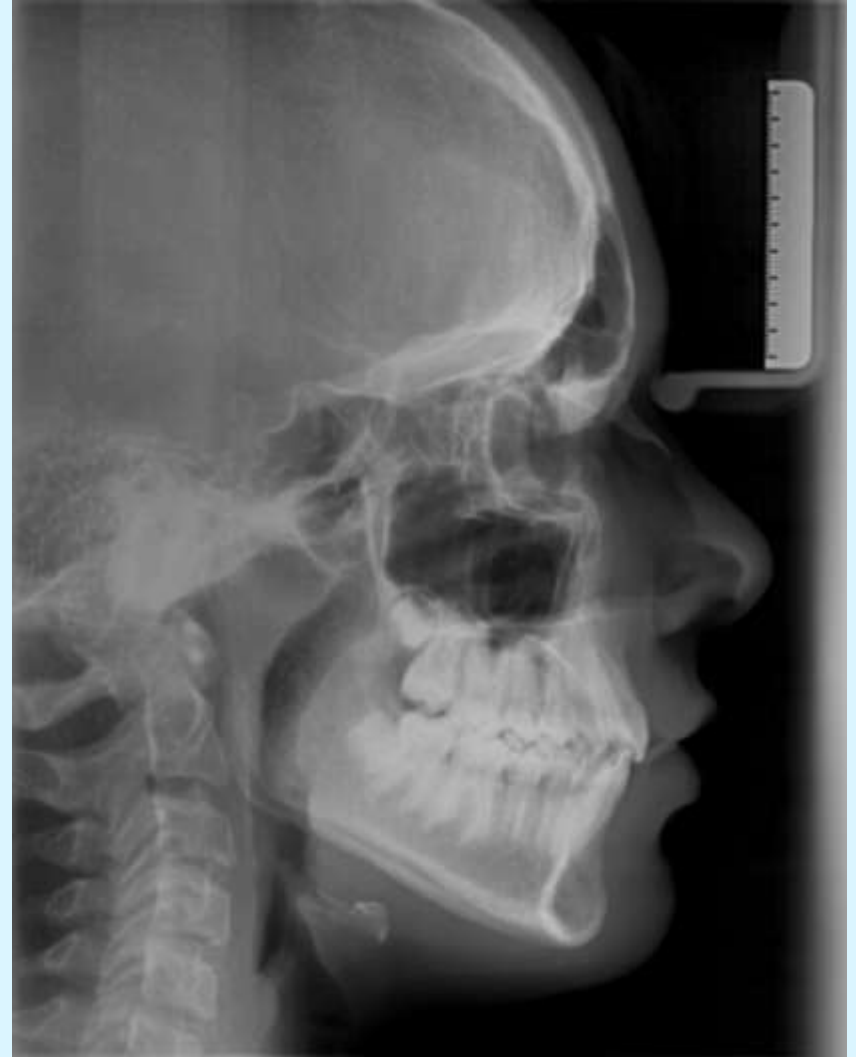

After FKO
2009-11-02

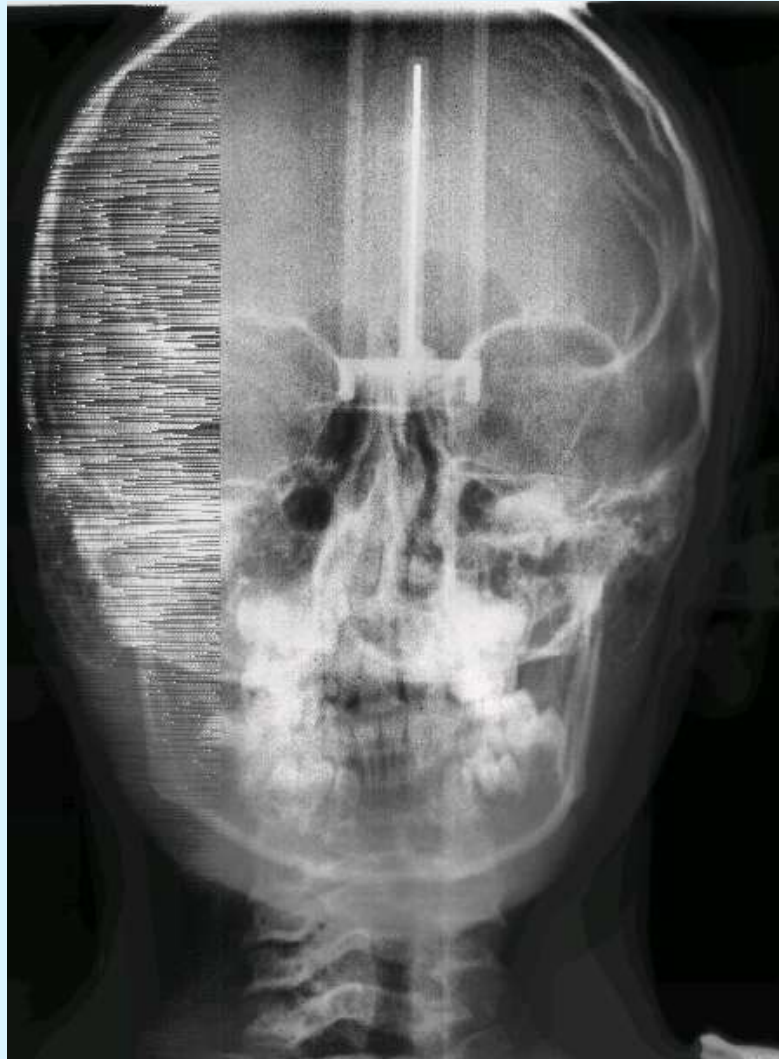Before FKO
2005-09-06



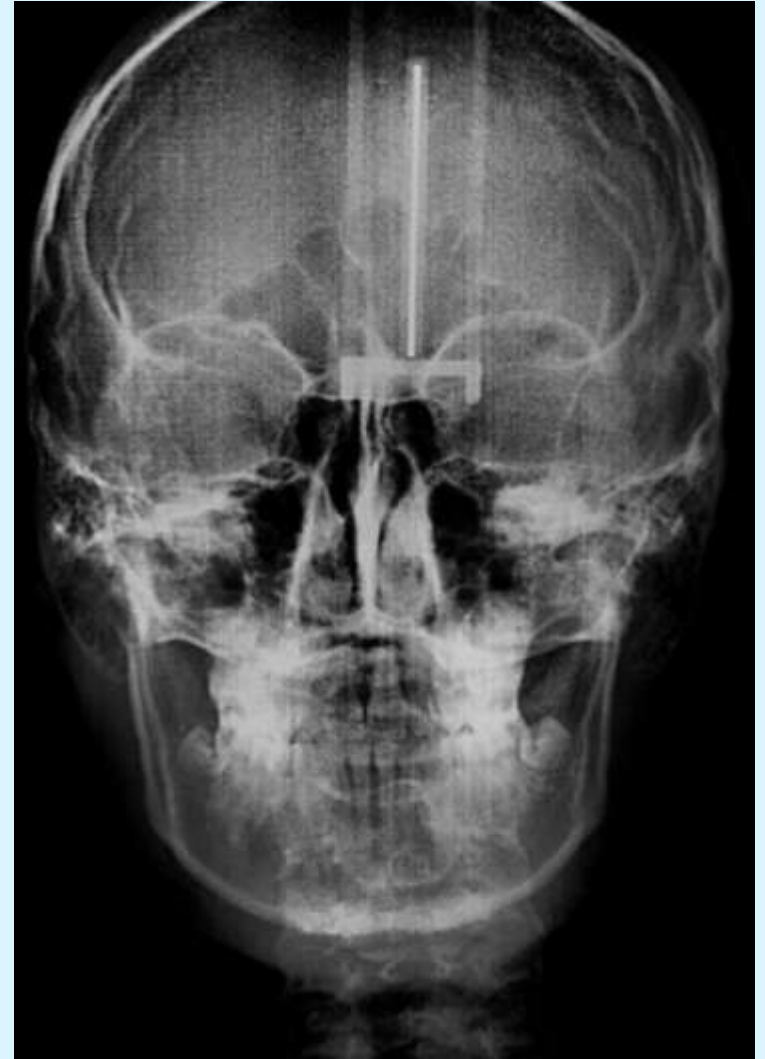After FKO
2009-11-02



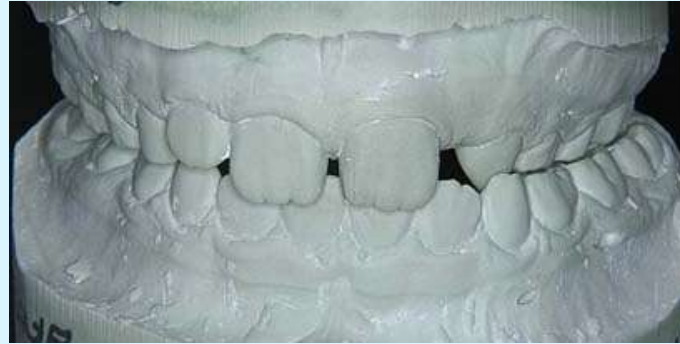Before FKO
2005-09-06



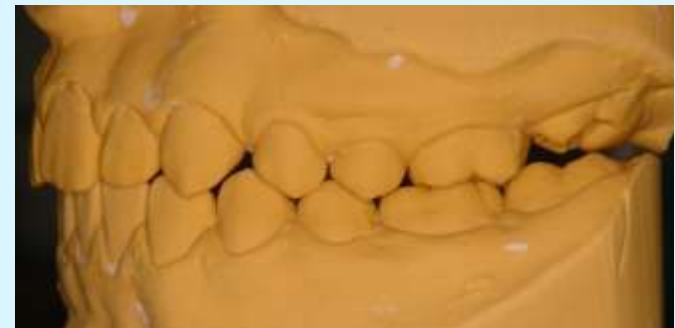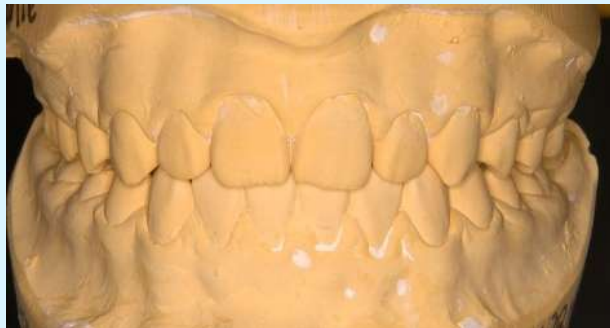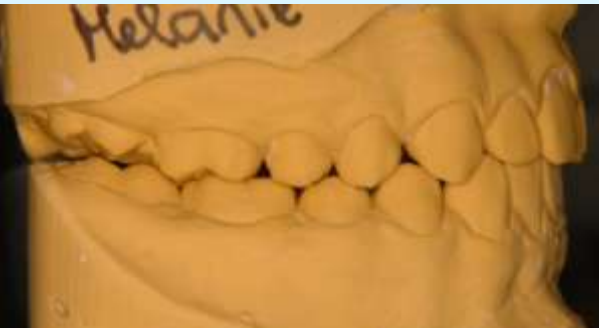After FKO
2009-11-02



Before FKO
2005-09-06



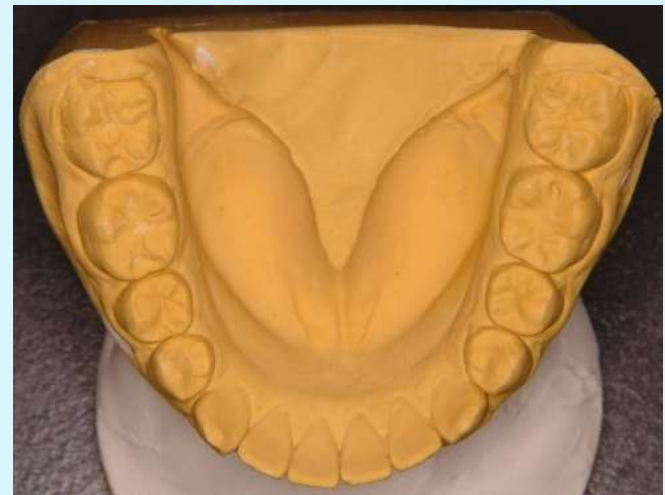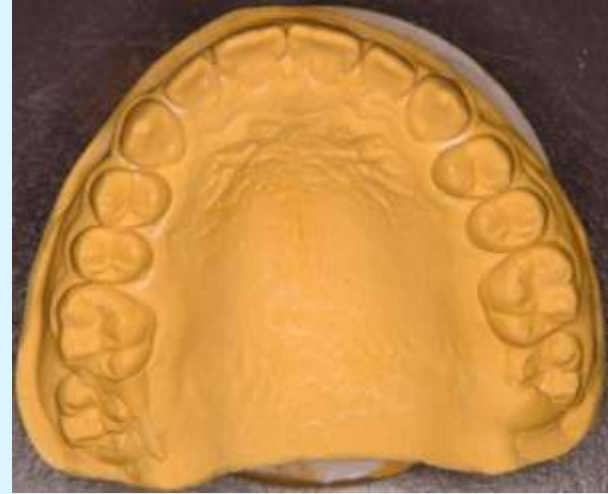
After FKO
2009-11-02



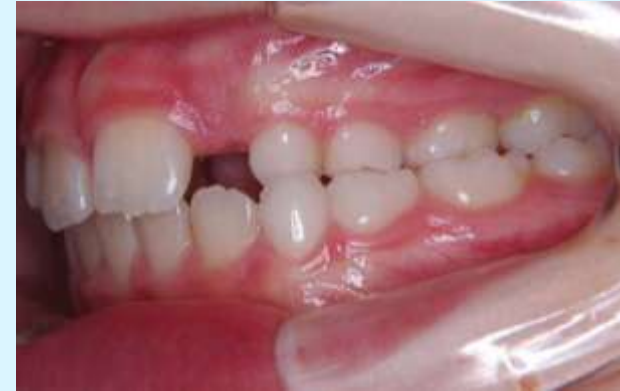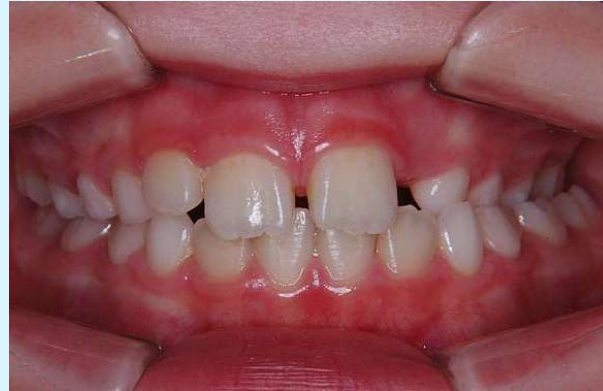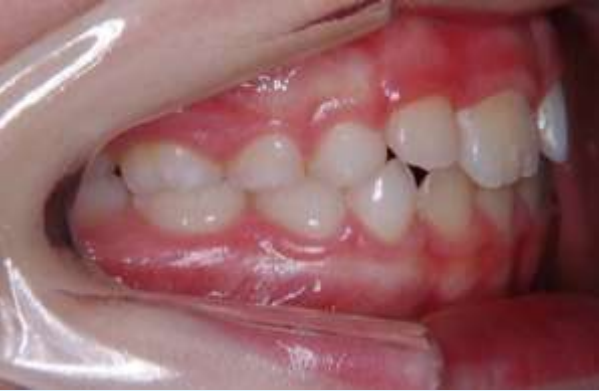Before FKO
2005-09-06



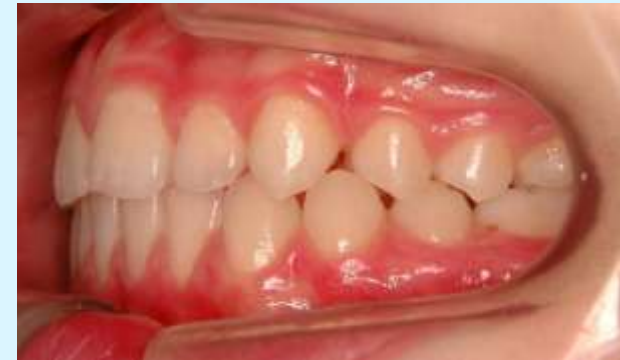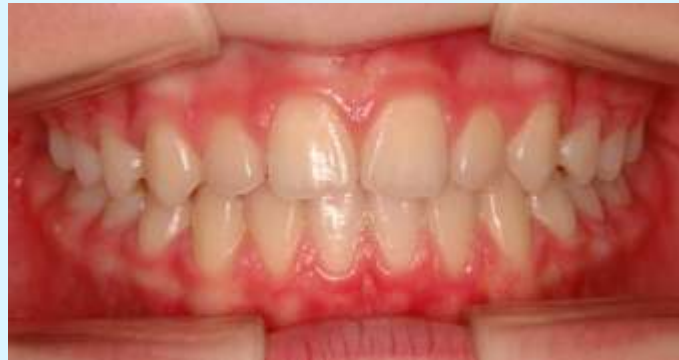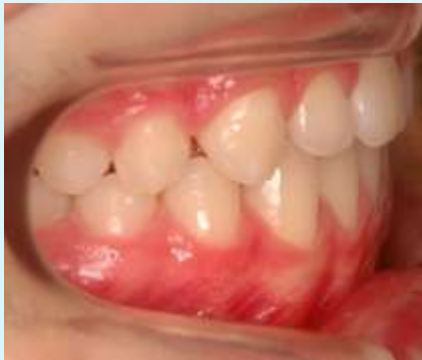After FKO
2009-11-02



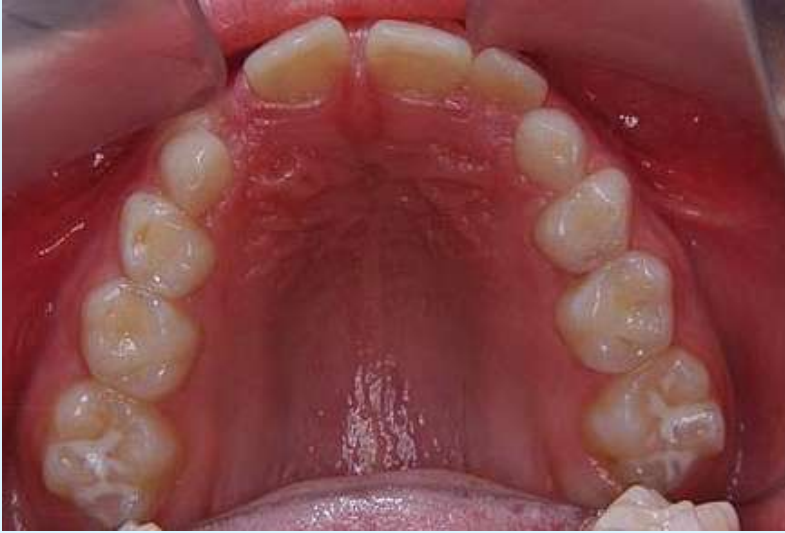Before FKO
2005-09-06



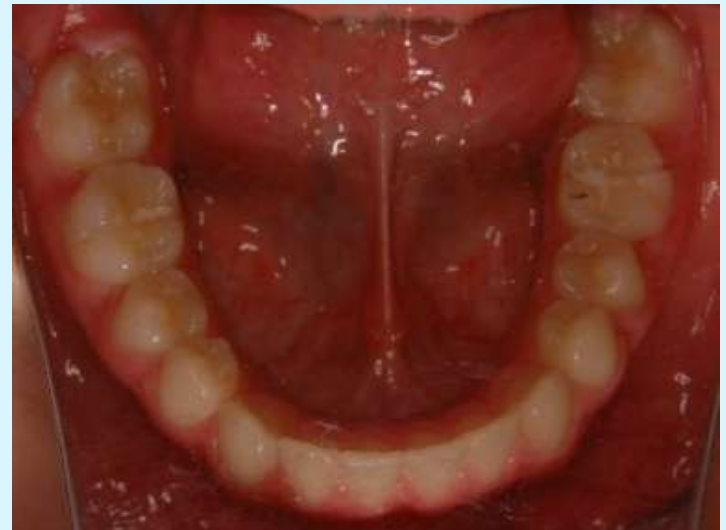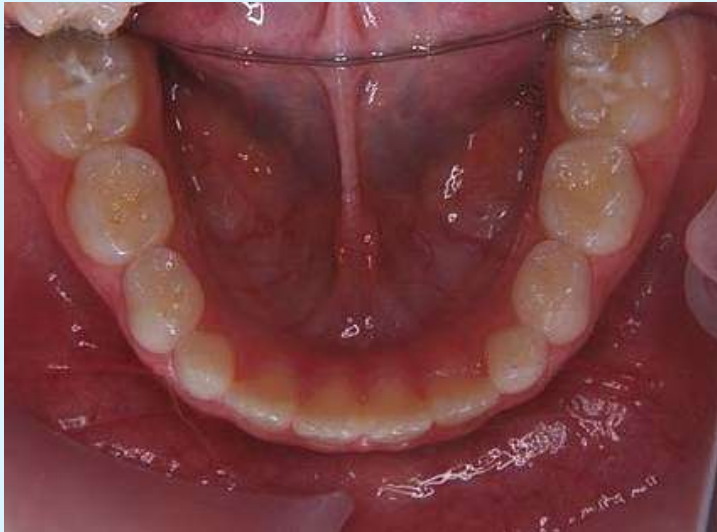
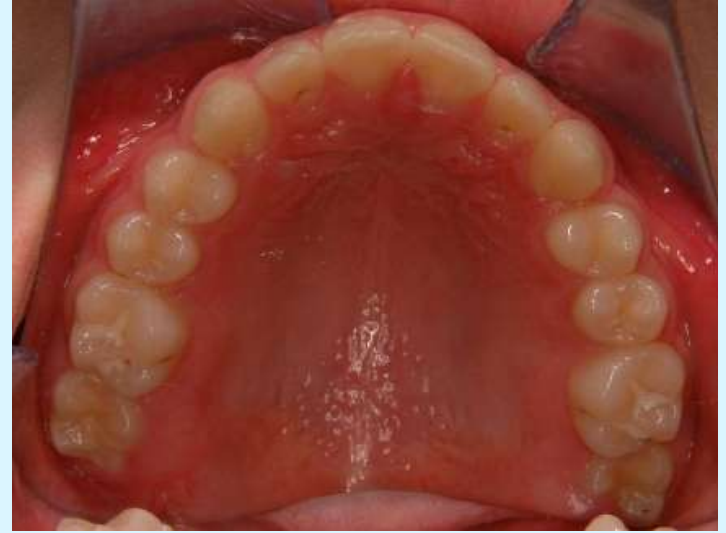
After FKO
2009-11-02



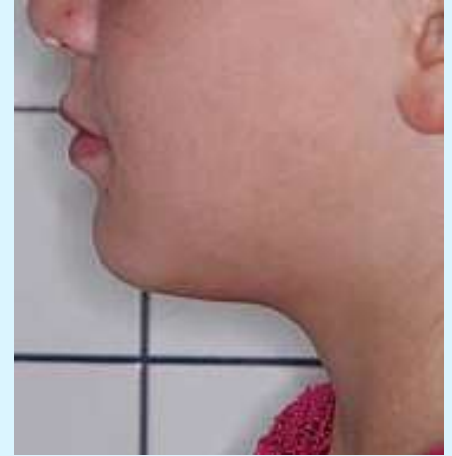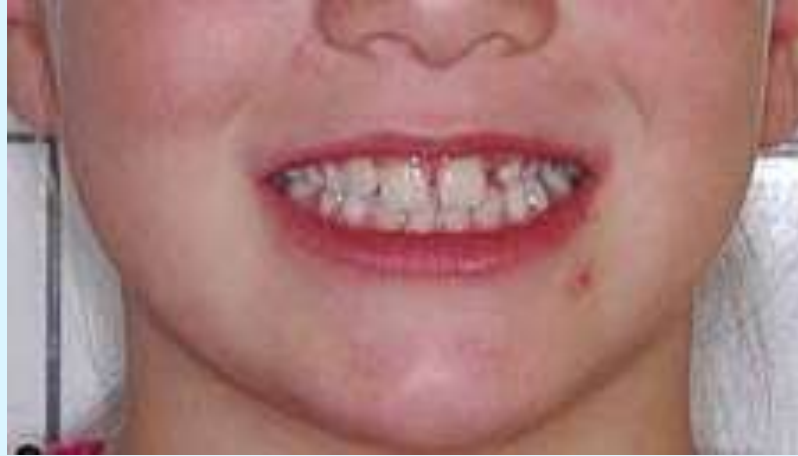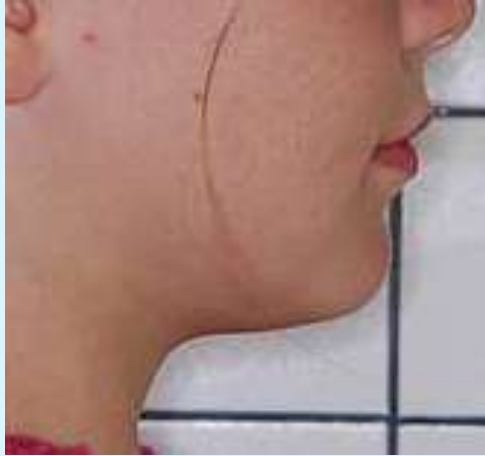Before FKO
2005-09-06



After FKO
2009-11-02



Before FKO
2005-09-06



After FKO
2009-11-02

