

Nr. 2185 9 Jahre männl.

**KL II/1, große Frontzahnstufe
mit Sauglippe**

Ausgangssituation:

Rückbisslage mit großer Frontzahnstufe
(retrogr. Mandibel!)

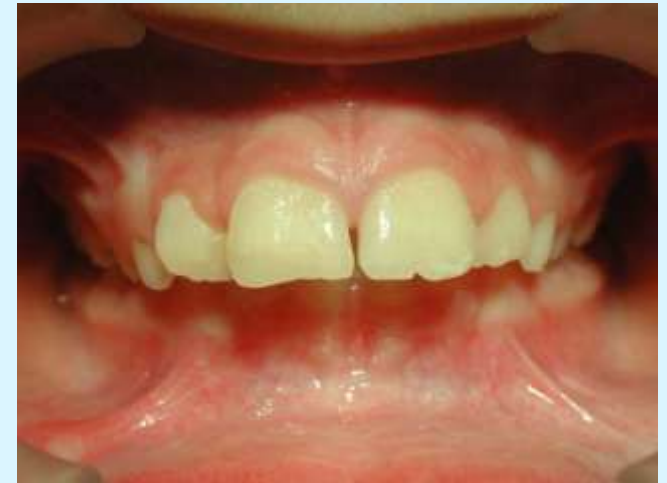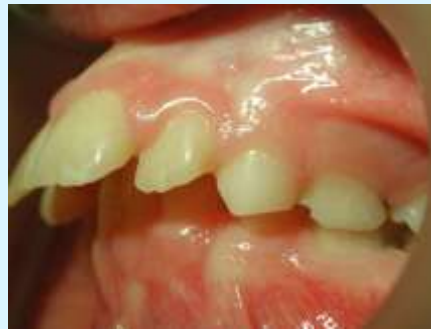Dentoalv. Tiefbiss

Bialv. Protrusion

(open mouth habit)

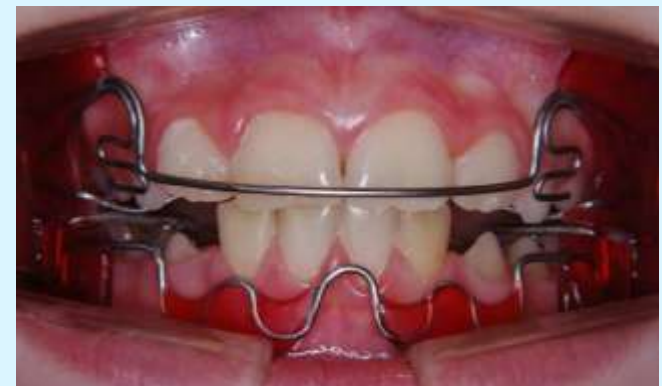Distalbite with big overjet

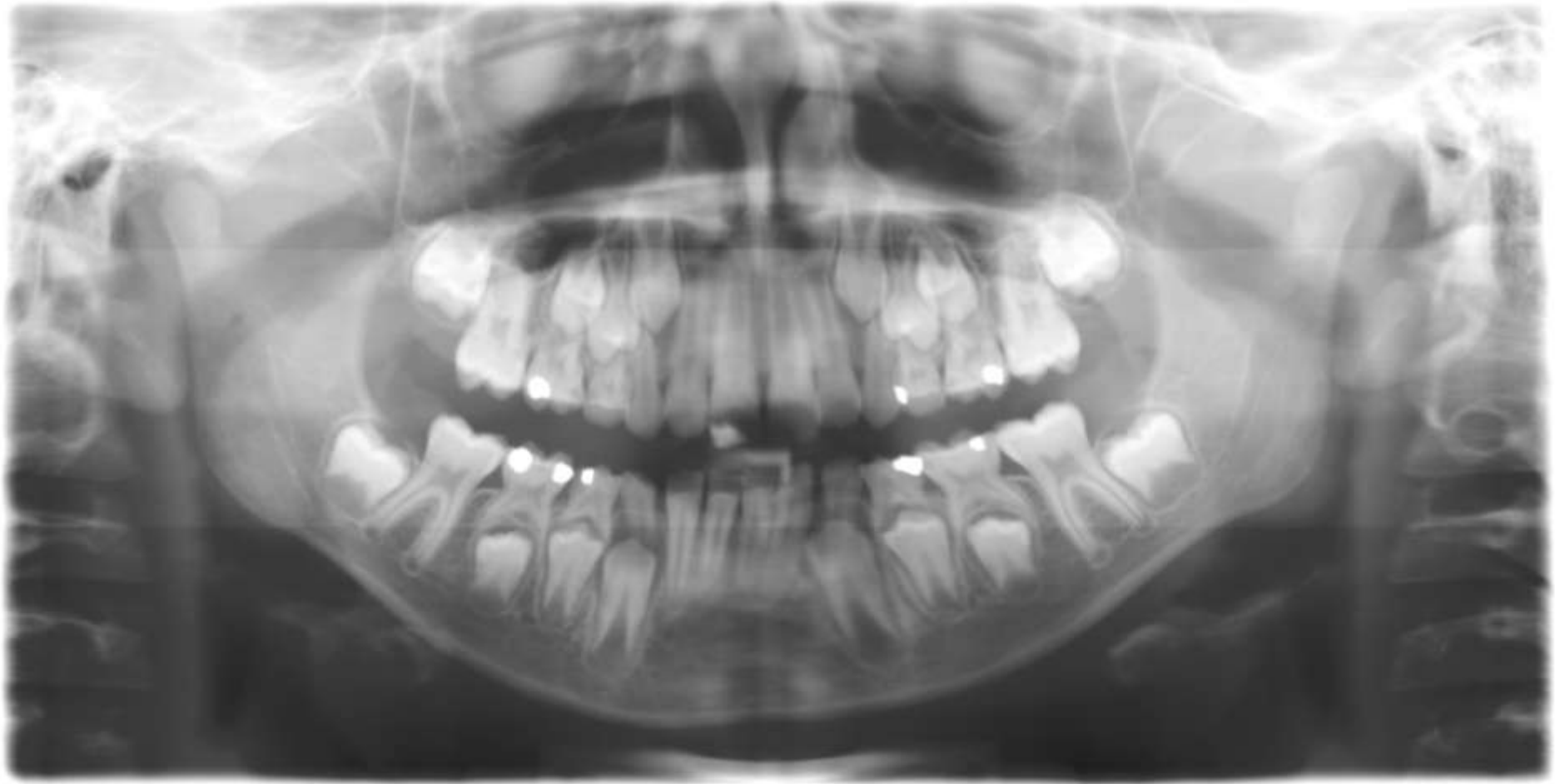Dentoalv. deep bite



Behandlung im späten Wechselgebiss mit
abnehmbaren Funktionsgerät (Fränkel 1c)

Treatment in the late mixed dentition with
removable appliance (Fränkel)





2004-05-04

DIAGNOSE:

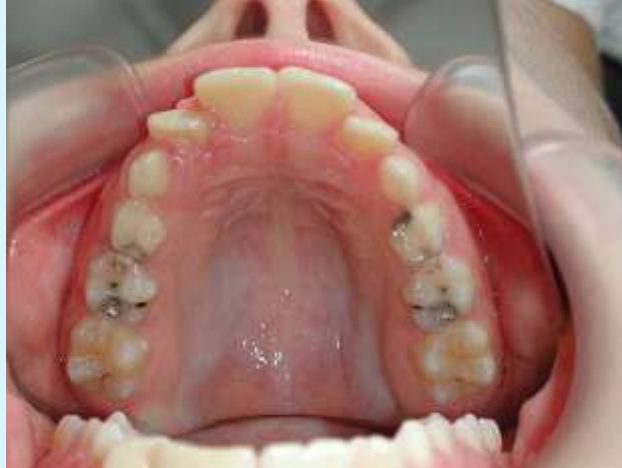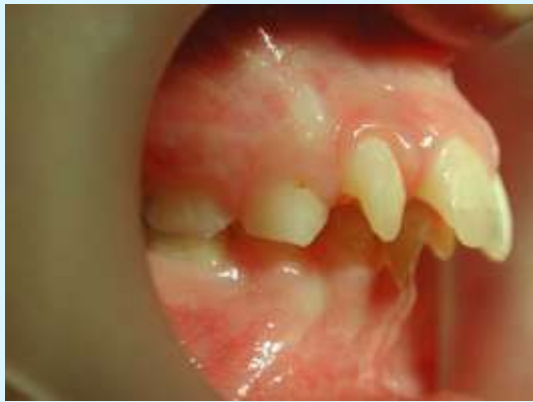- sym. full Cl.II/ 1 syndrom with big overjet (große Frontzahnstufe mit Sauglippe)
- post. rotation of the mandible (open mouth habit)
- narrow upper ant. arch ▲
- strong overbite 3mm
- 12,22 inrotated
- compensated UK-front-protrusion
- post. steep. occlusal plane
- bialv. protrusion
- skel. CL II (UK- Retrognathie)

TREATMENT PLAN

removable appliance (Fränkel 1c) with oralorthopedically optimized bite construction (mandible should come forward step by step and at the same time increasing of vertical dimension dentoalveolarely.)

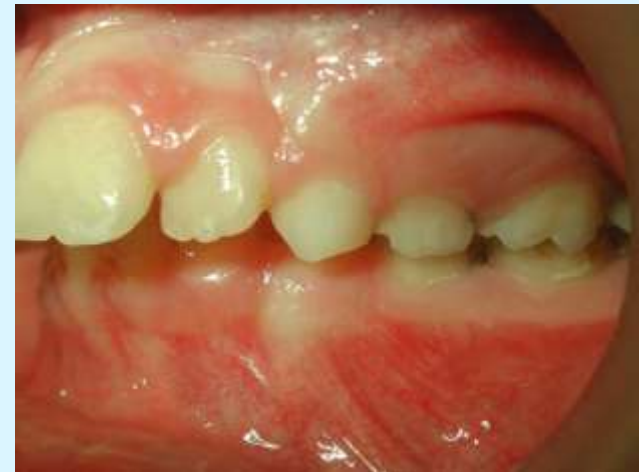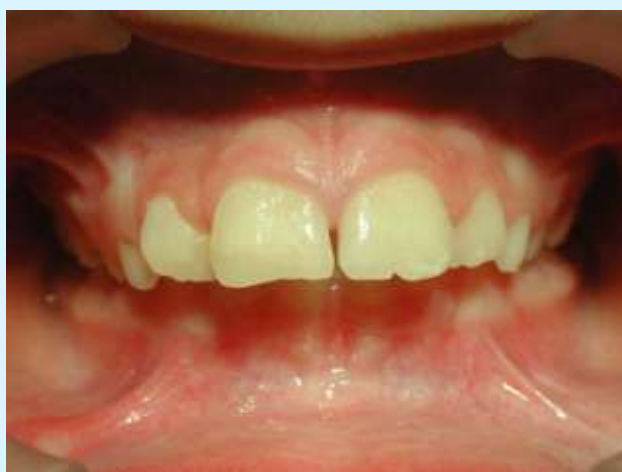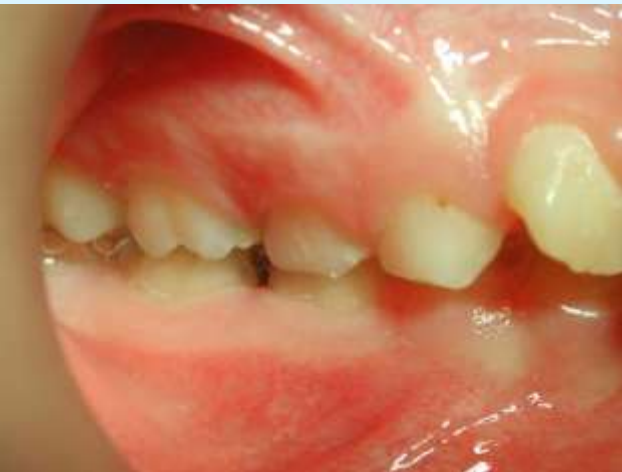Widening of the narrow upper ant. arch!

Flattening of the post. occlusal plane. The rest with fixed orthodontic treatment, if necessary and desired



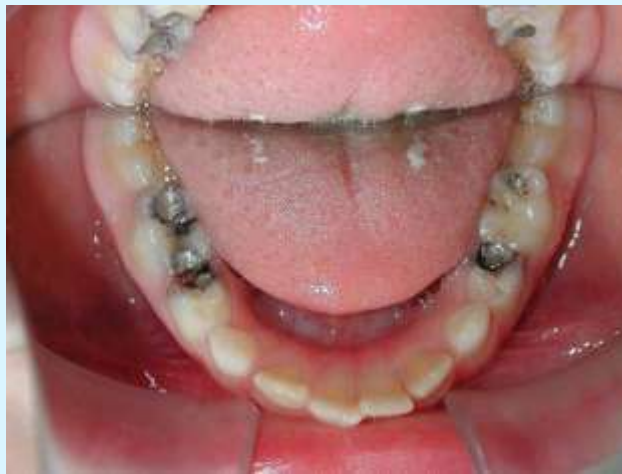Narrow upper ant. arch

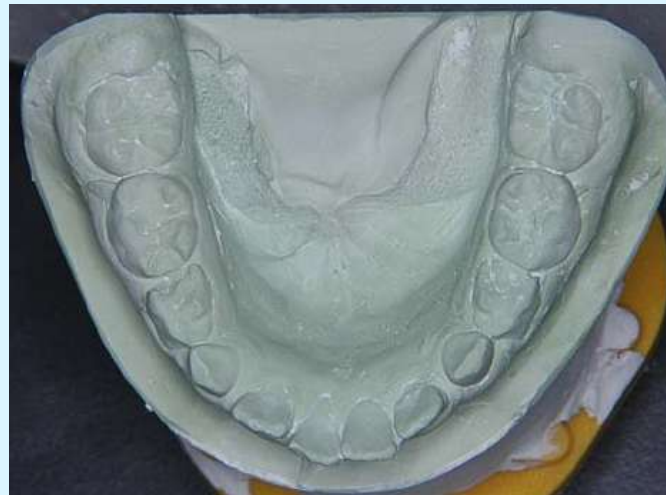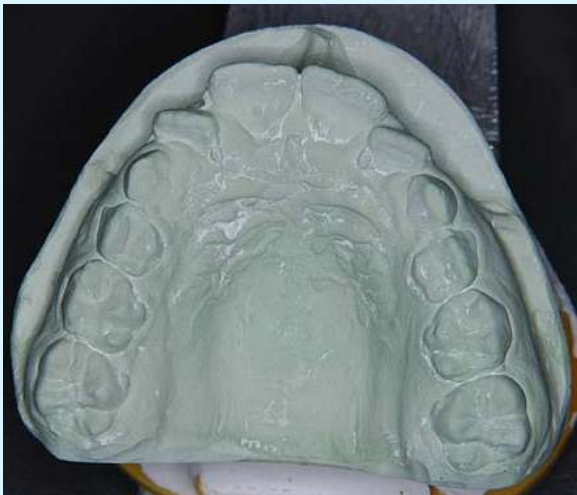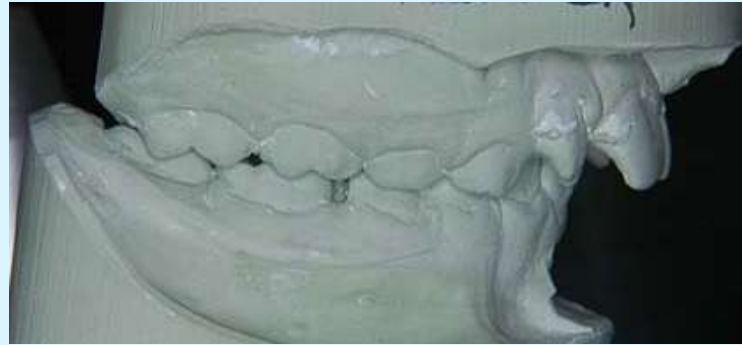Deep Bite
Big Overjet
KL II/1



Vor der Behandlung
2004-05-04

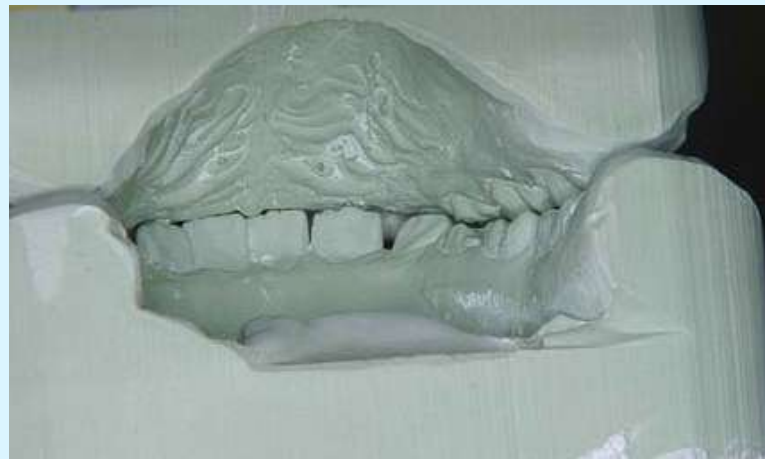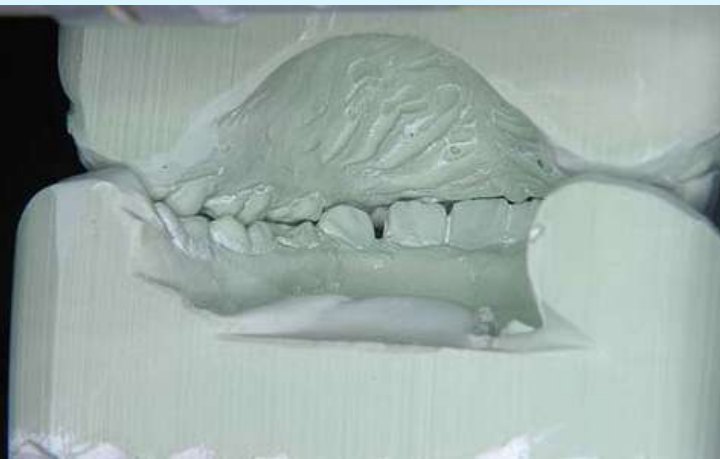
Before



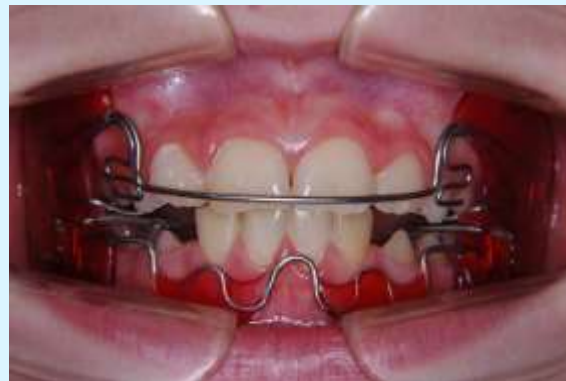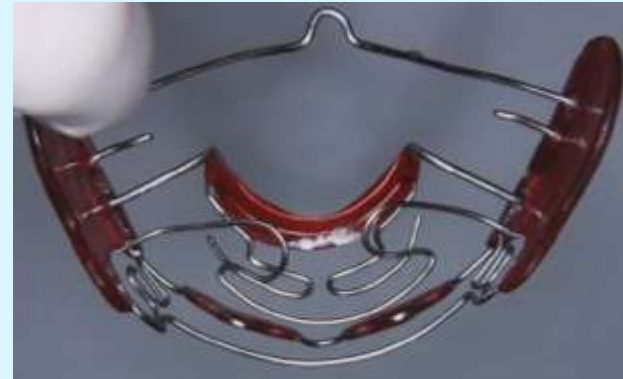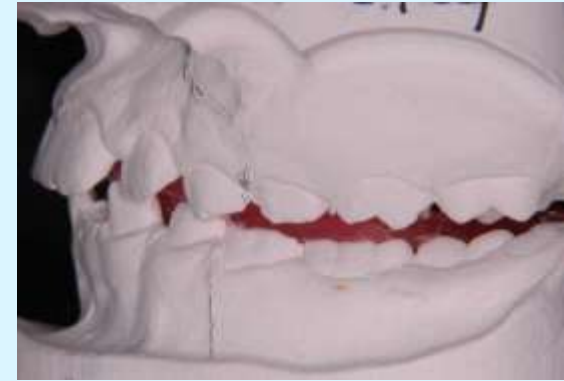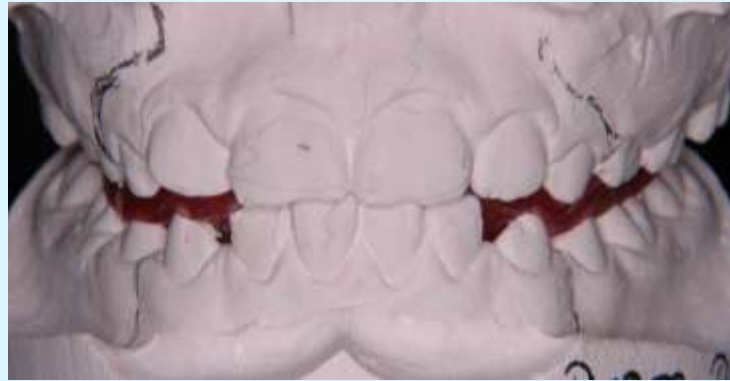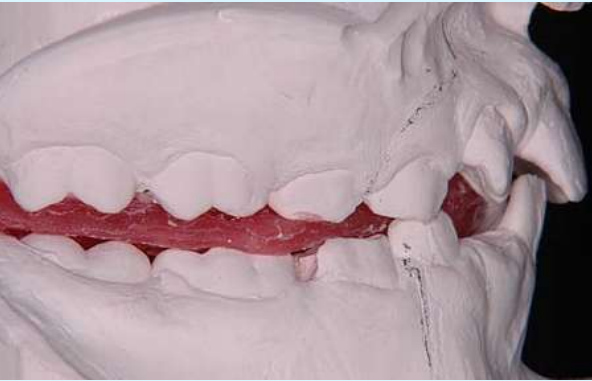


Vor der Behandlung
2004-05-04

Before!

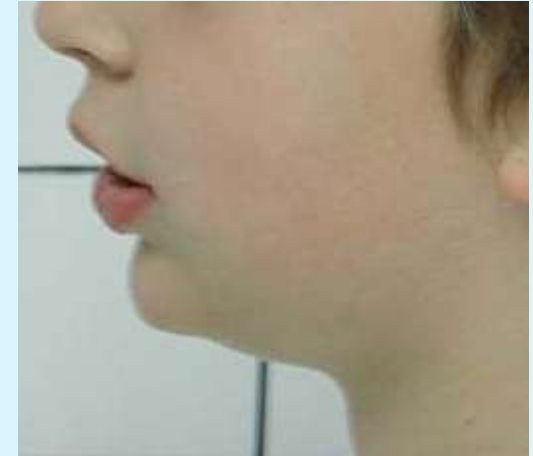
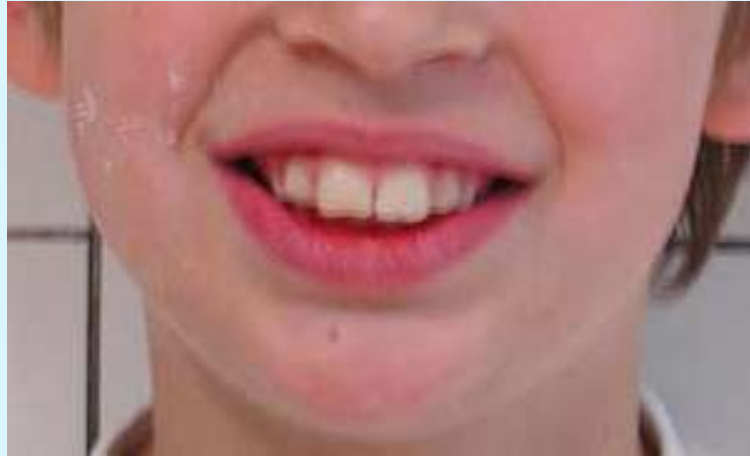
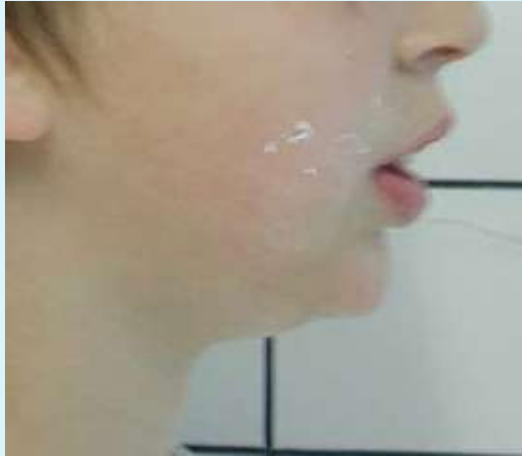Therapeutic Bite with Wax!!—Konstruktionsbiss!

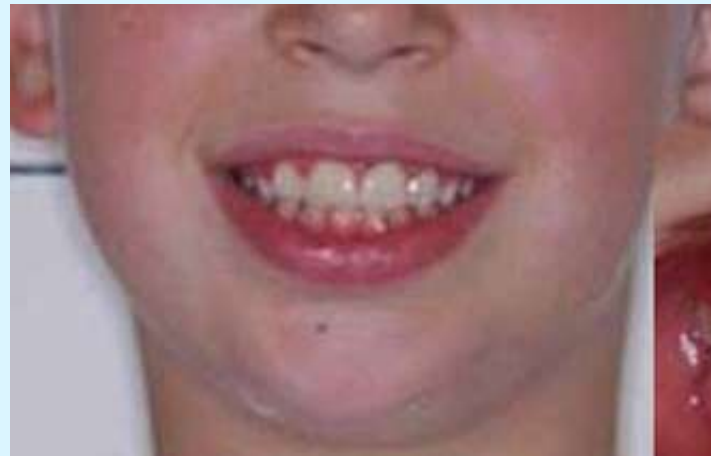
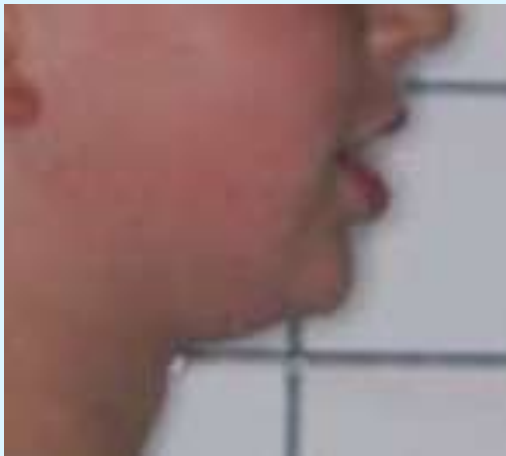
Fränkel Gerät
2005-04

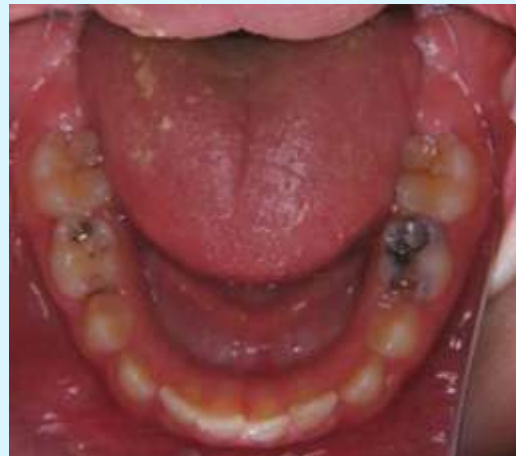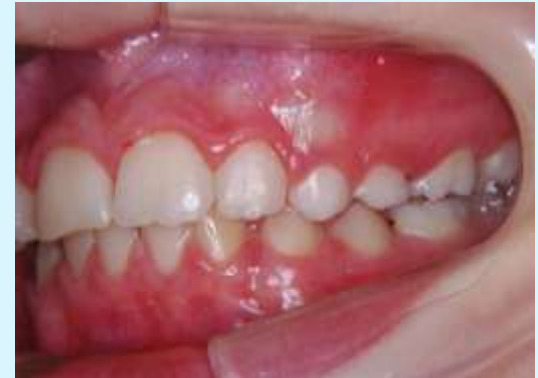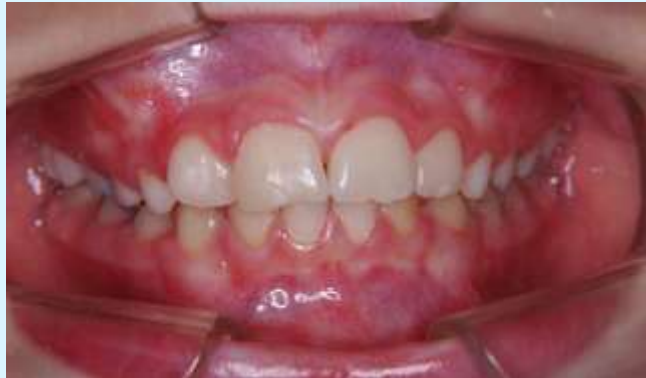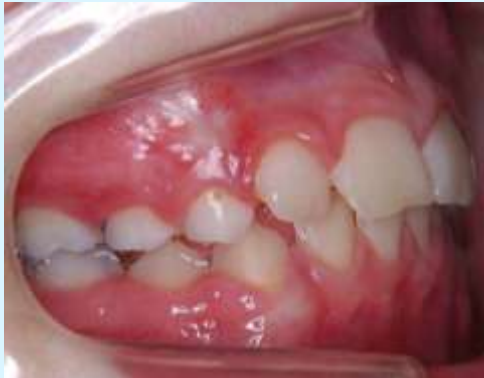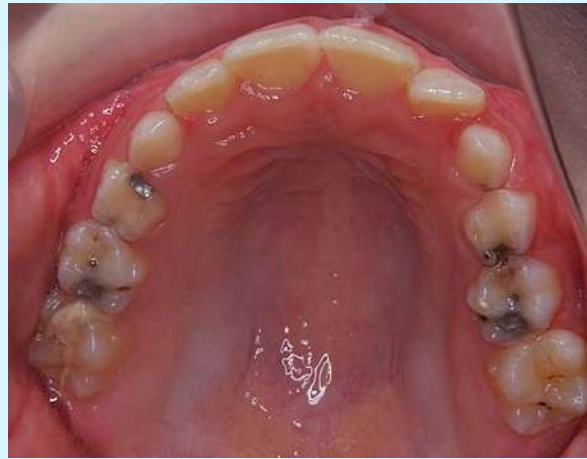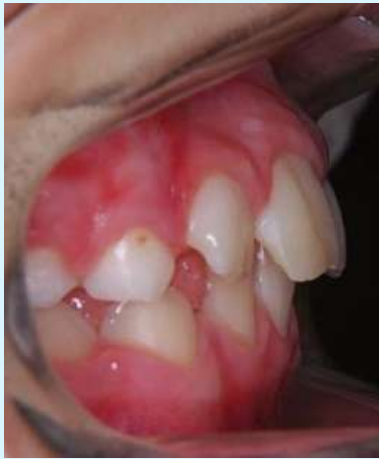Vor der Behandlung
Before
2004-05-04



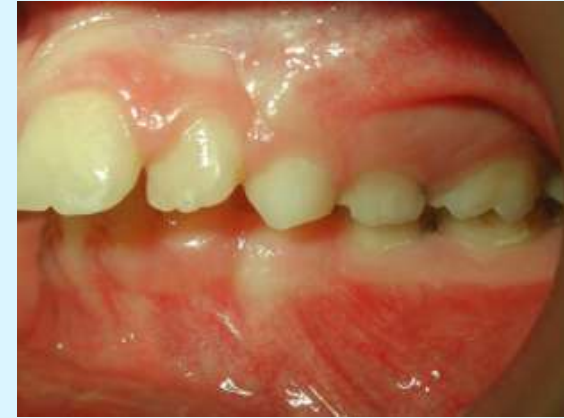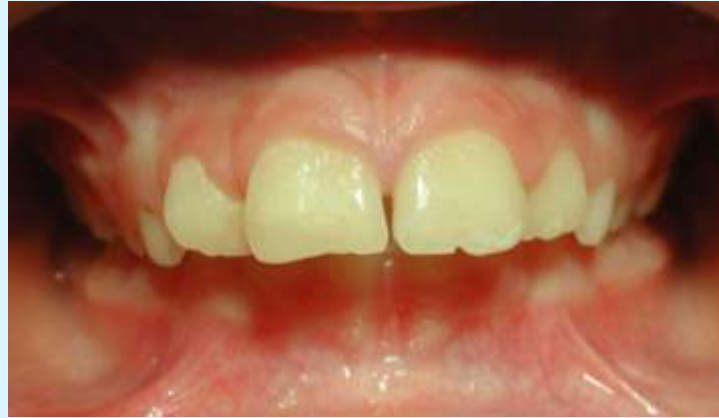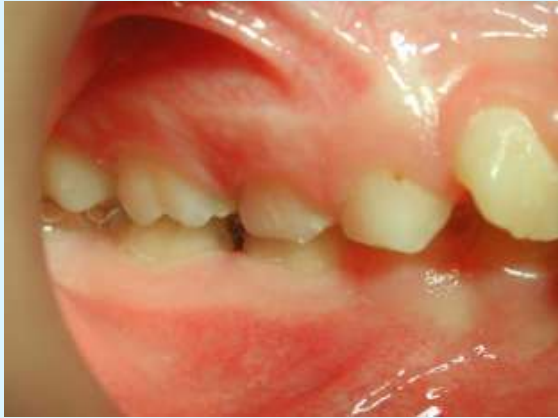Während der abnehmbaren Behandlung
Between Result
2005-06-28



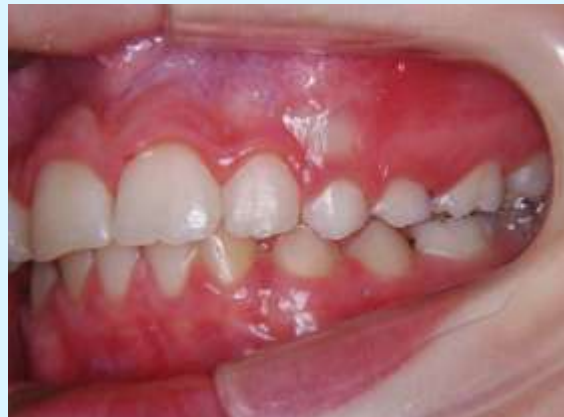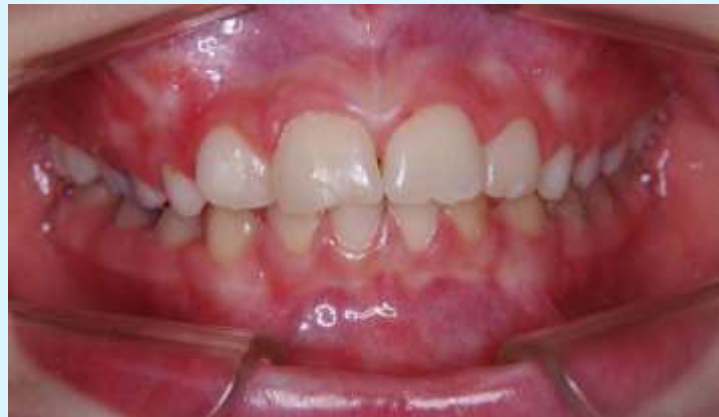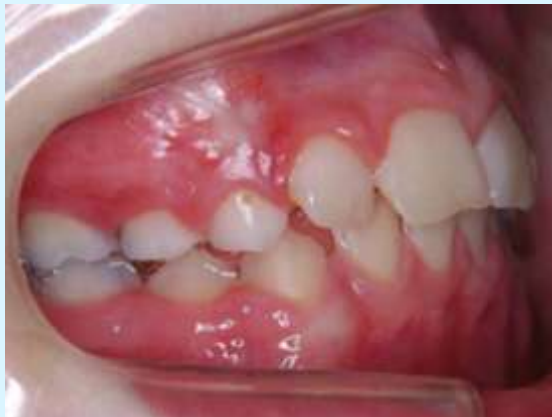Während der abnehmbaren Behandlung
Between Result
2005-06-28



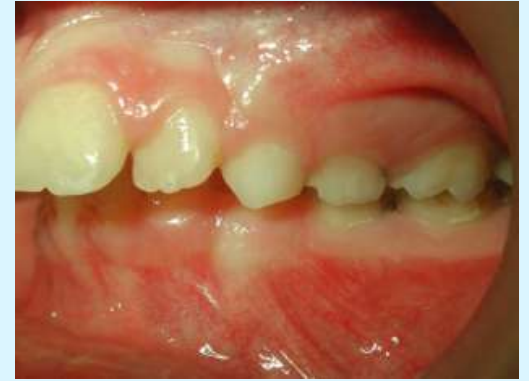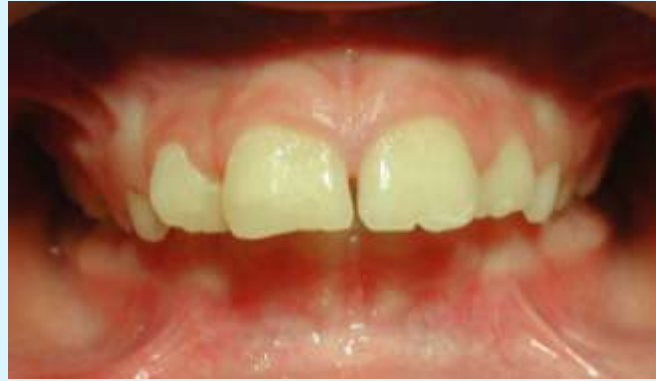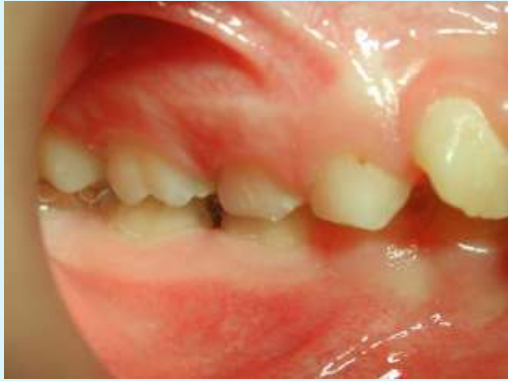Vor der Behandlung
Before
2004-05-04



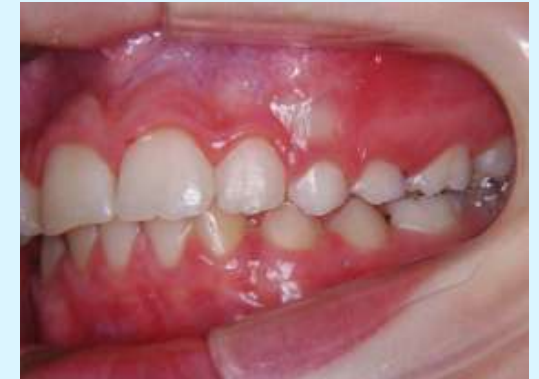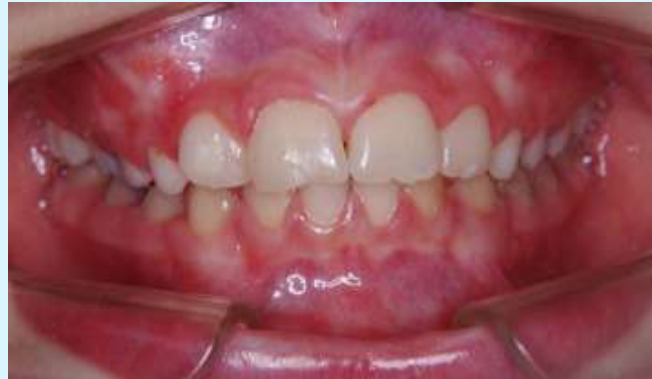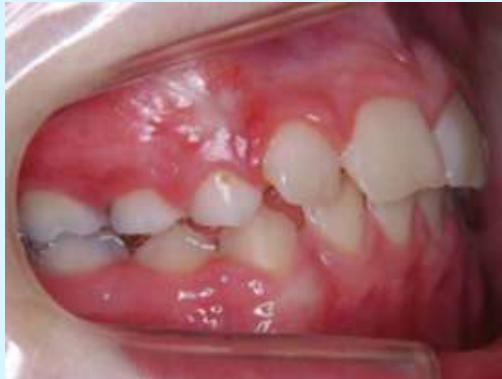Während der abnehmbaren Behandlung
Between Result
2005-06-28



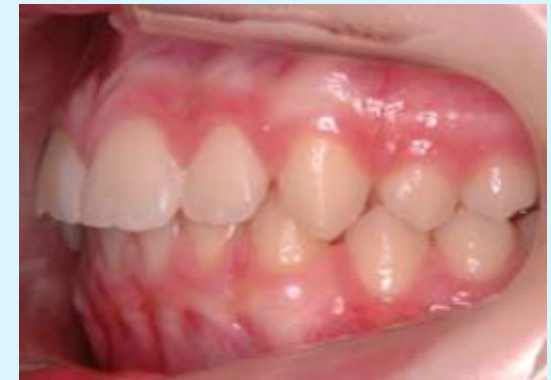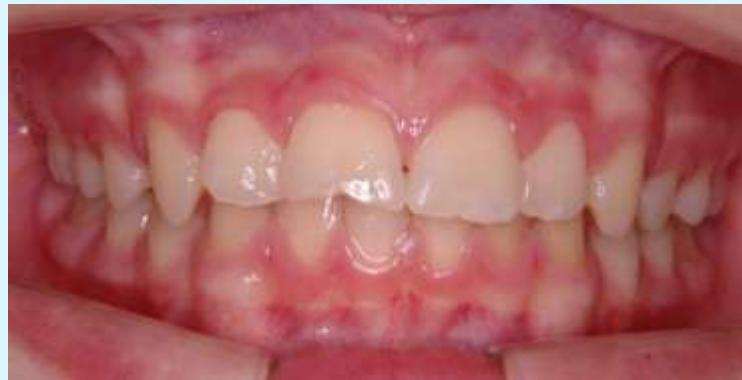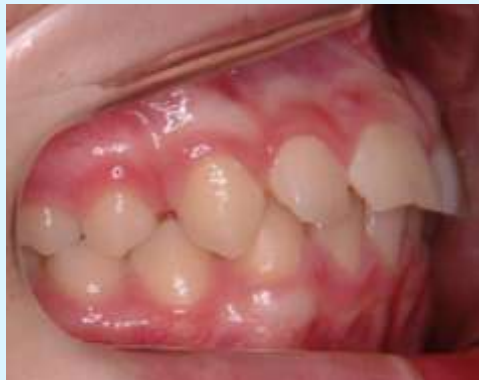Vor der Behandlung - Before 2004-05-04



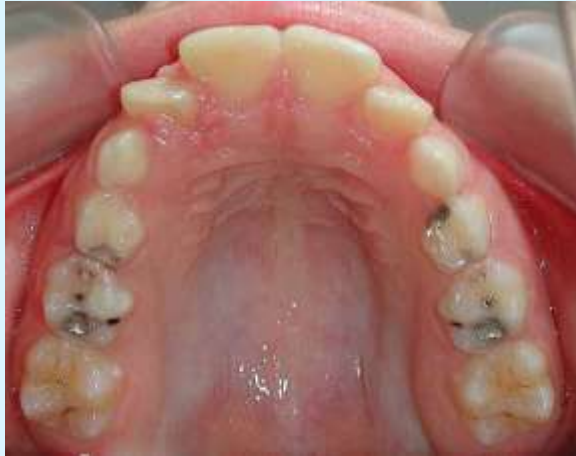Während der abnehmbaren Behandlung - Between Result 2005-06-28



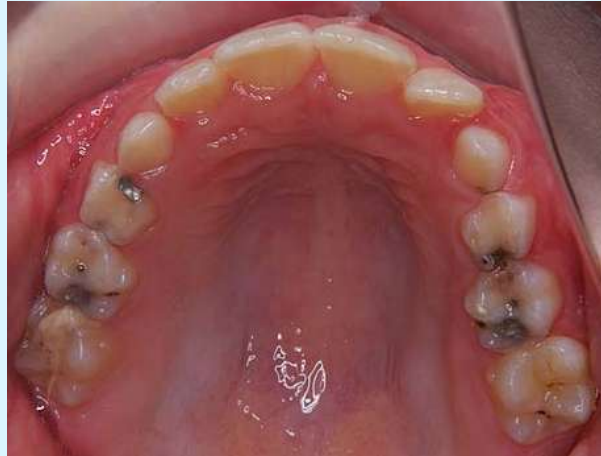Nach der Behandlung – After 2008-06-20



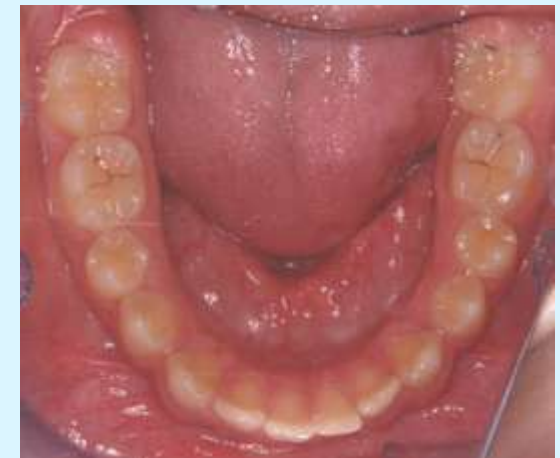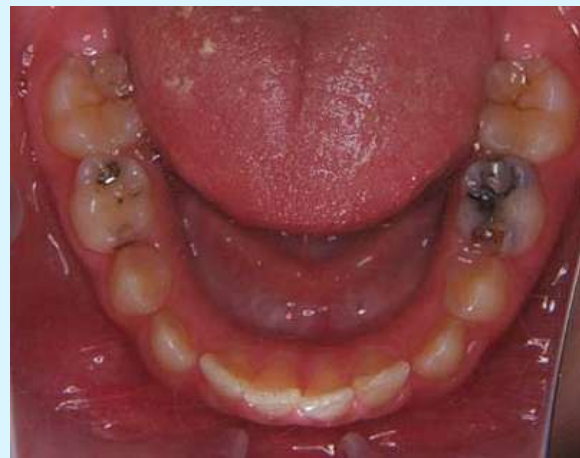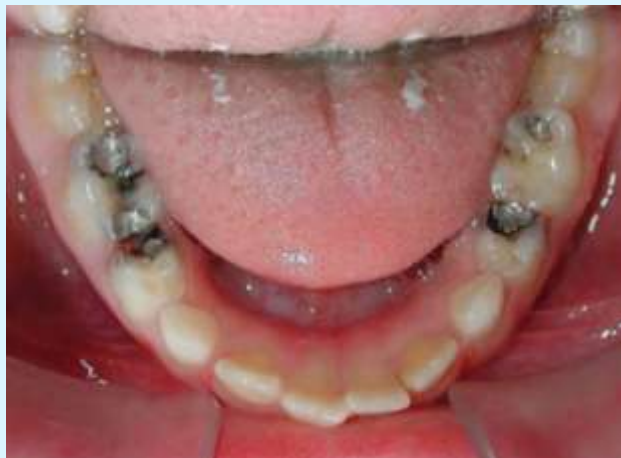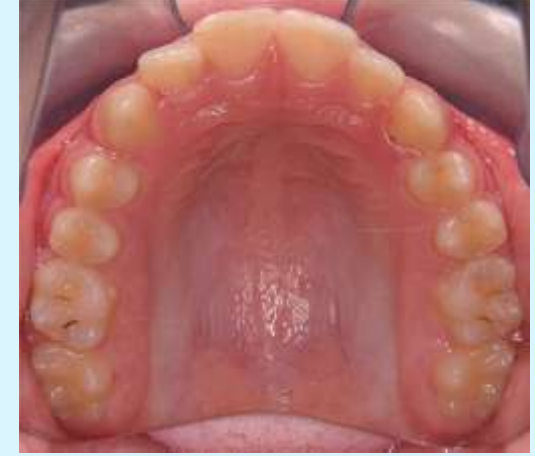
Vor der Behandlung
Before
2004-05-04



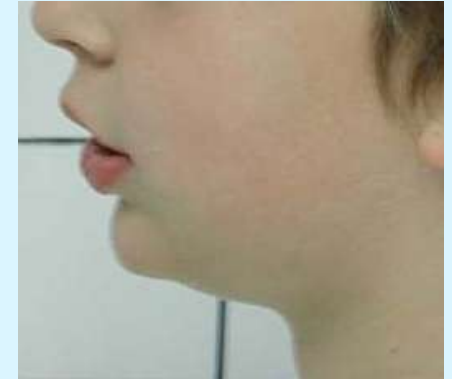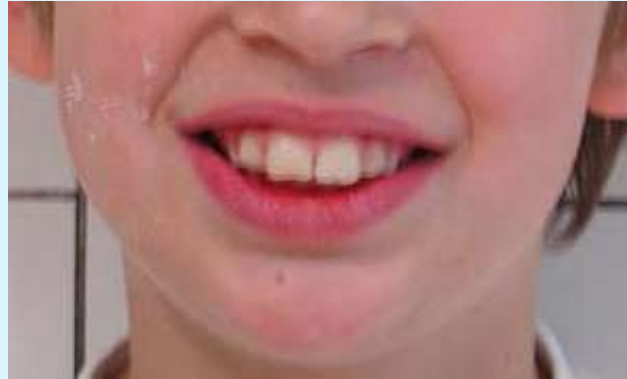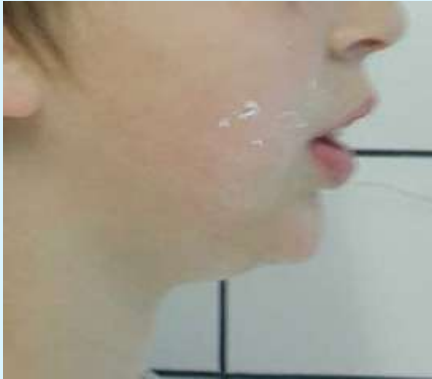Während der
abnehmbaren Behandlung
Between Result
2005-06-28



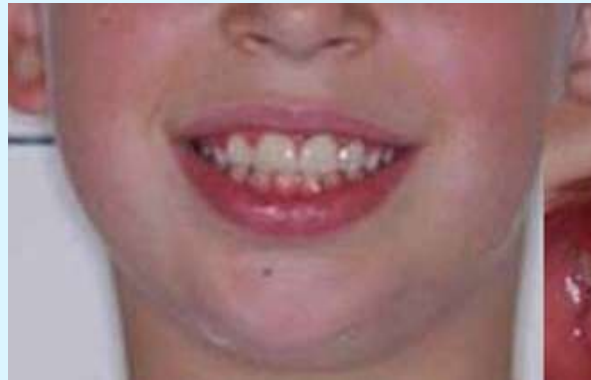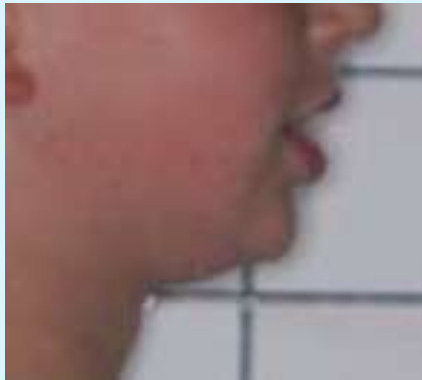Nach der Behandlung
After
2008-06-20



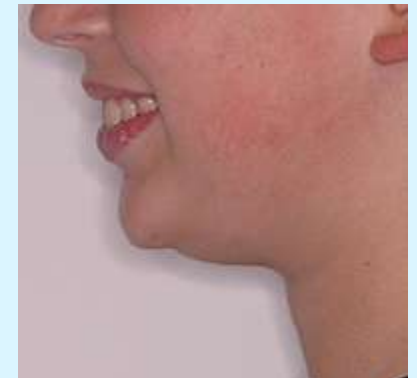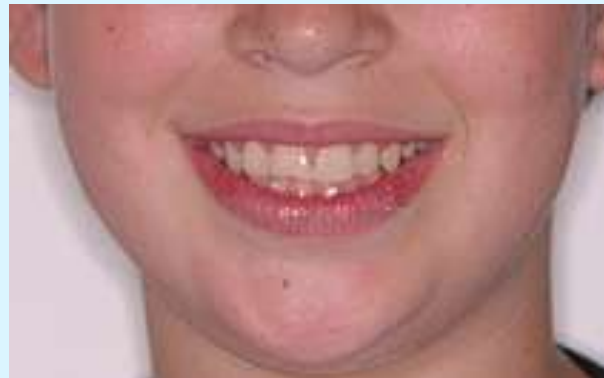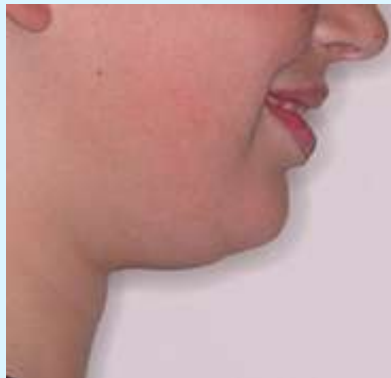Vor der Behandlung - Before 2004-05-04



Während der abnehmbaren Behandlung - Between Result 2005-06-28



Nach der Behandlung – After 2008-06-20



Conclusio 2007-06-06

Bei diesem Fehlbiss ging es um die aktive Konditionierung der Unterkiefervorverlagerung mit gleichzeitiger Bisshebung!! und Weitung des vorderen, engen Oberkieferbogens!!

Auf Grund seiner chron. Mundöffnung (post. Rotation der Mandibel) und dem Lippentaining mit dem Funktionsregler konnte eine weitere Rückwärtsrotation der Mandibel hintangehalten werden.

Bisshebung, ant.Vorverlagerung der Mandibel und ant. OK-Bogen-Weitung sind bis dato gut übergekommen!!