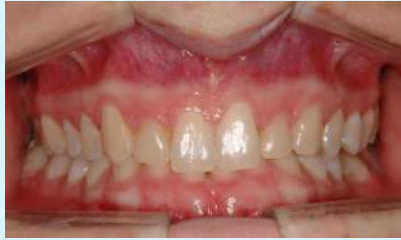

**Nr. 2365    27 Jahre    weibl.**

**KL III, Tiefbiss,  
Implantatkronen**

- **Fallbeispiel:**



27 jährige Patientin mit starkem Knirschen sollte aus der Sicht zweier Kieferorthopäden kieferchirurgisch operiert werden, was sie nicht wollte. Hauptanliegen war das Absinken ihrer Bisslage mit zunehmenden Abrasionen auf der Labialfläche der stark zurückgeneigten

Unterkieferfrontzähne. Die Aussprache von S u. F wurde schlechter, Wangenbeißen und Kehlkopfräusperrn.

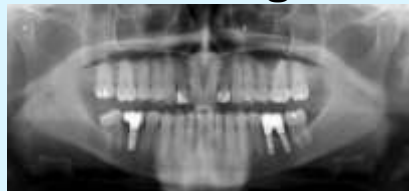
Seit 4 Jahren Hörverminderung und starke Nackenverspannung.

- **Diagnose:**

Starker Vorbiss mit niedriger Bisshöhe. Verlust von Zahn 46 vor vielen Jahren. Mesialkipfung der Zähne 37, 38 und 47 und Distalkippung der Unterkieferseitenzähne (re>li)

- **Unser Behandlungsplan:**

**OHNE orthognathische Chirurgie!!**



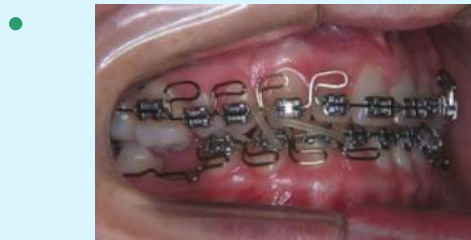**Bisshebung durch Lückenöffnung in der Region 36 und 46 mit später vorgesehenen Implantatkronen. Nach vorne Aufrichten der Unterkieferzähne ( re>li).**

**Festsitzende Behandlung nach Sato (Brackets, MEAW mit Steptechnik und vorübergehend Aufbisse (Occlusals) zur Erleichterung der Bisshebung**

- **Nach KFO:**  
Abnahme der Bisshebungshilfen:  
Implantate und Implantatkronen, Halten (Retention) der neuen Bisslage.

Die Patientin ist auch in Bezug auf ihre früheren CMD-Probleme (Cranio-mandibuläre Dysfunktion) beschwerdefrei und dies ohne kieferchirurgische Intervention!

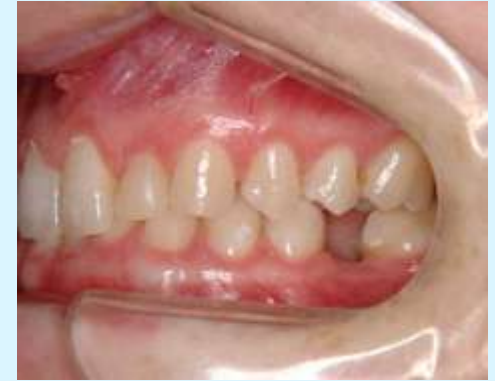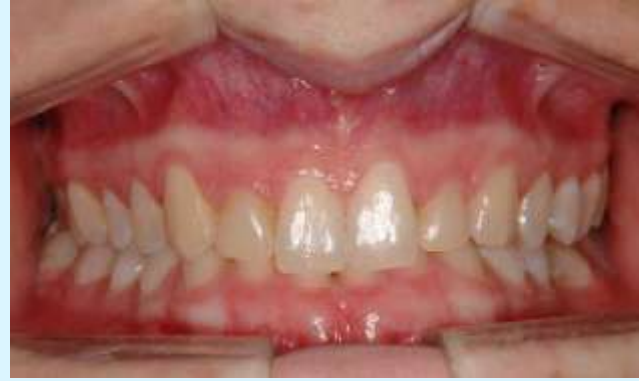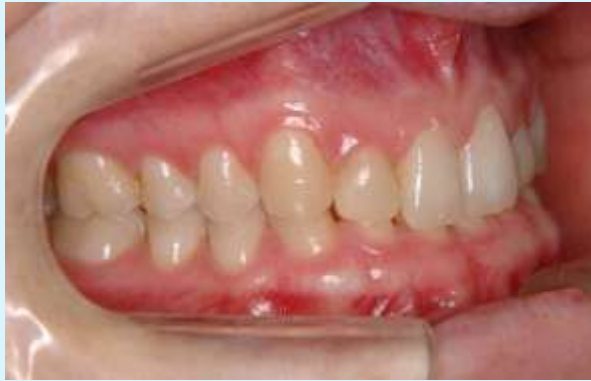Die Oberkieferfront sollte noch mehr interkoronalen Freiraum haben, was ästhetisch (Oberlippe) und funktionell noch wichtig wäre!!



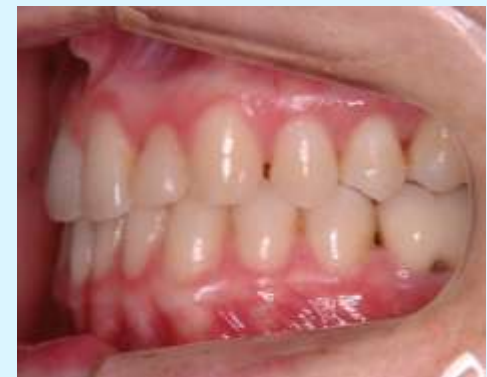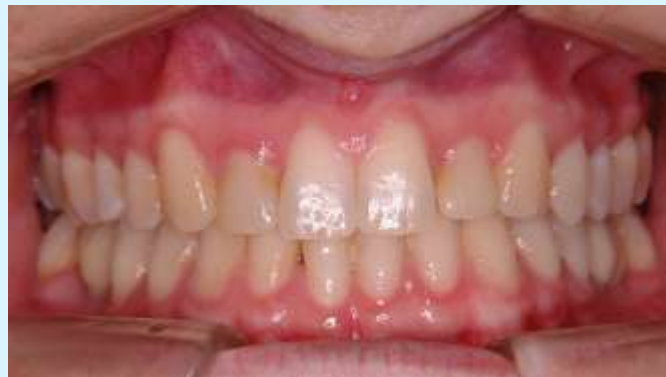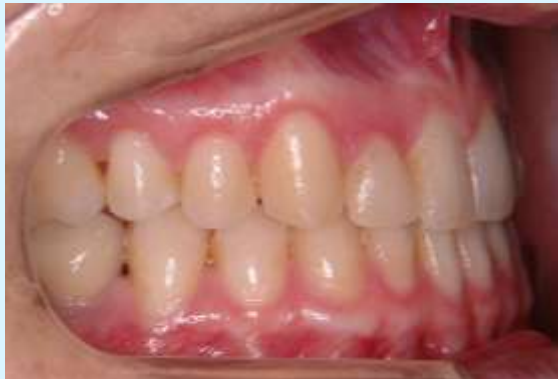**Festsitzende Behandlung nach Sato  
(Brackets + MEAW-Technik) inklusive  
Implantatkronen: 1 Jahr 4 Monate**

→ Man beachte den Steilstand der Oberkieferfront, den Tiefbiss und die KI II rechts etc.

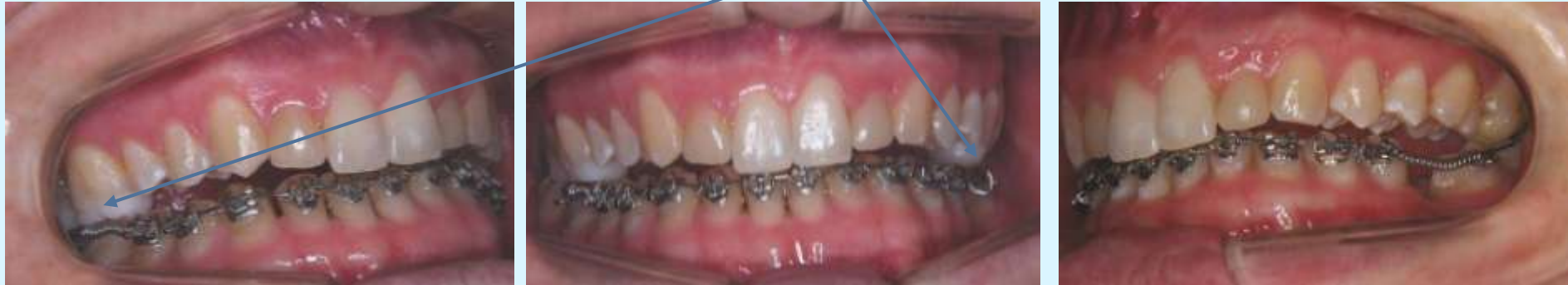## Vorher



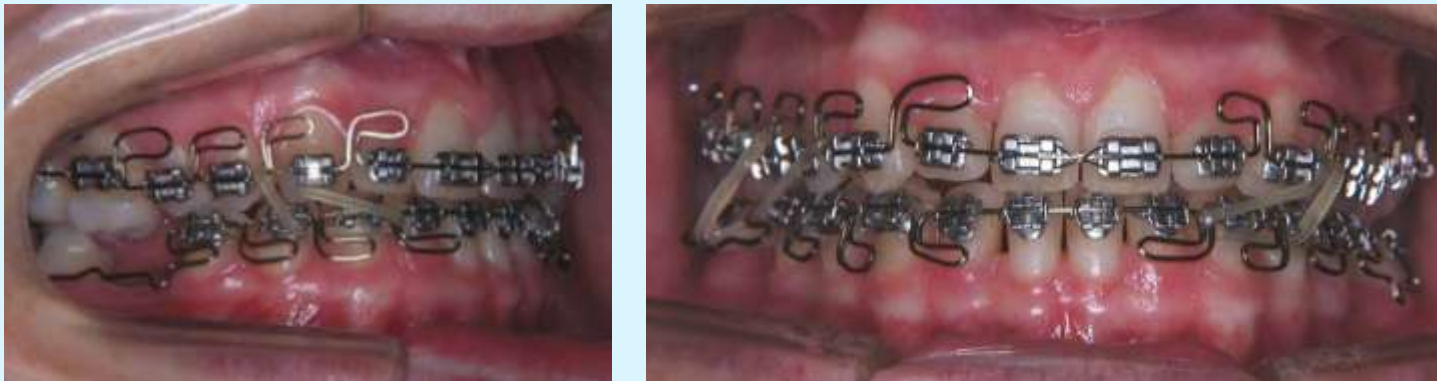## Nachher (Brackets-Zeit 1 Jahre 4 Monate)



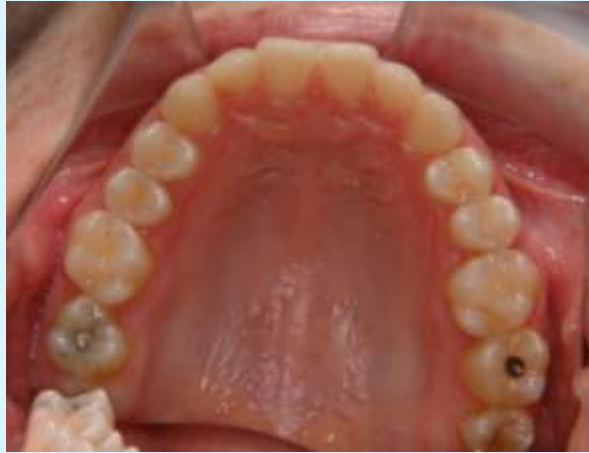## Therapeutische Bisshebung mit Occlusals



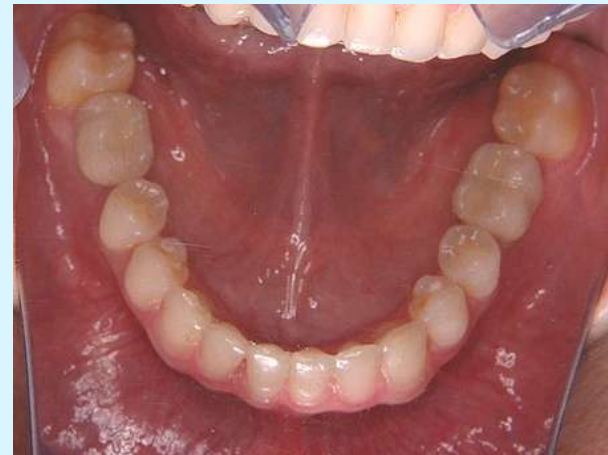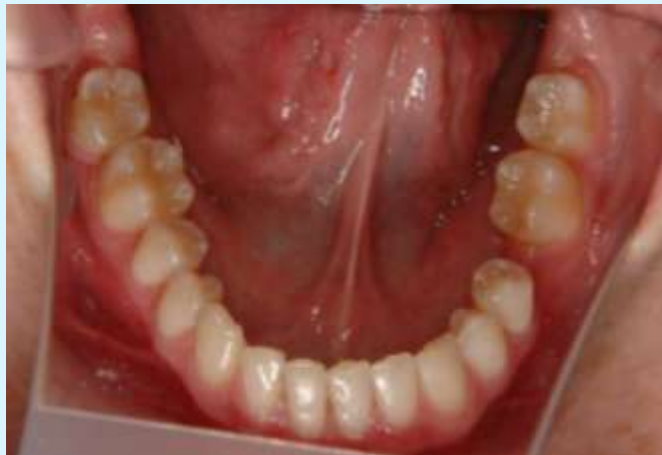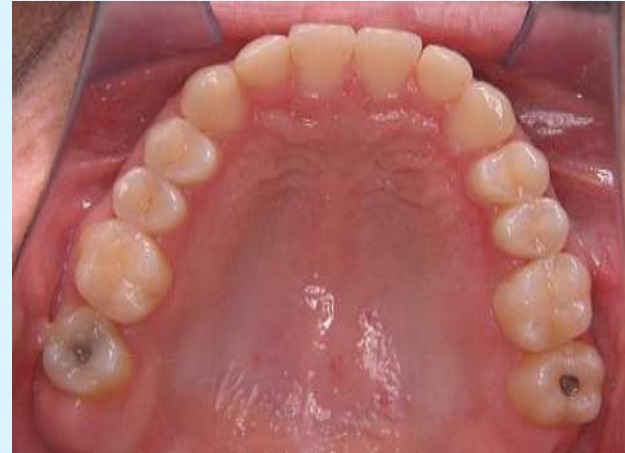## Sato-Technik: Multiloop Edgewise Archwire ( MEAW)



**Vorher**



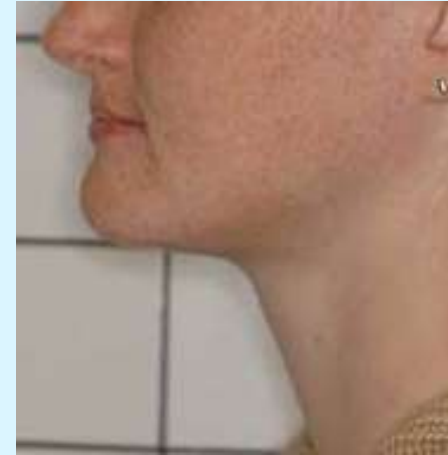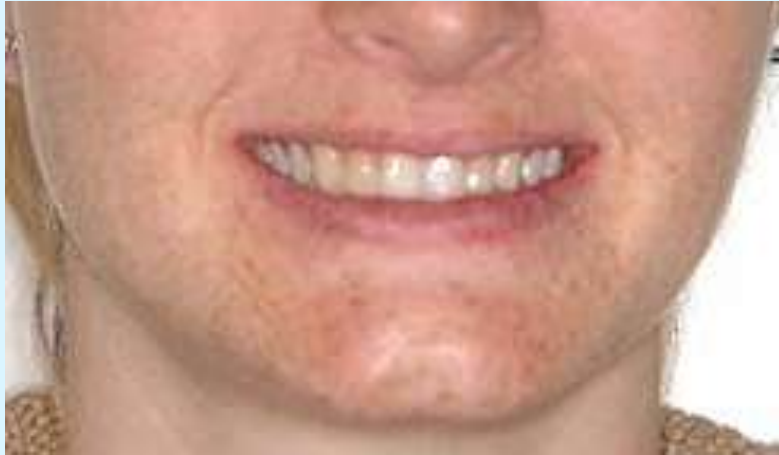**Nachher**



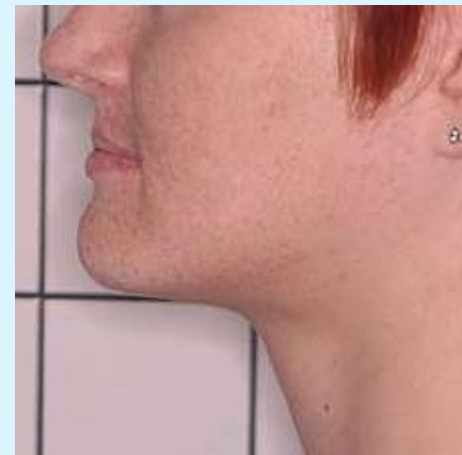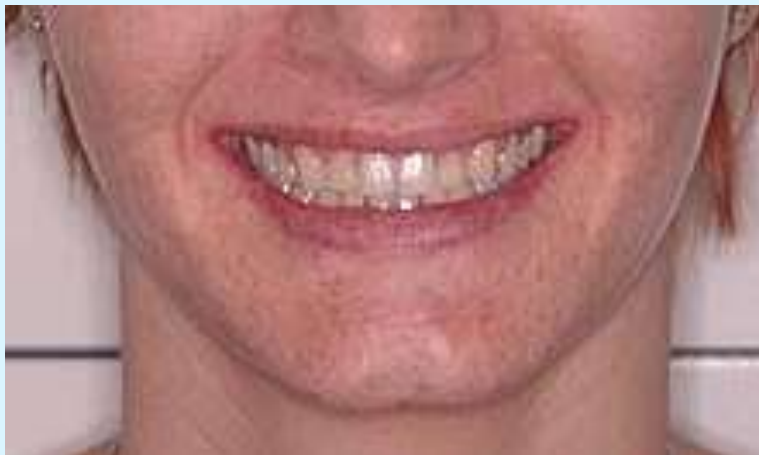→ Man beachte die starke Rückklippung der Unterkieferfront, etc.

→ Man beachte die Bisshebung

**Vorher**

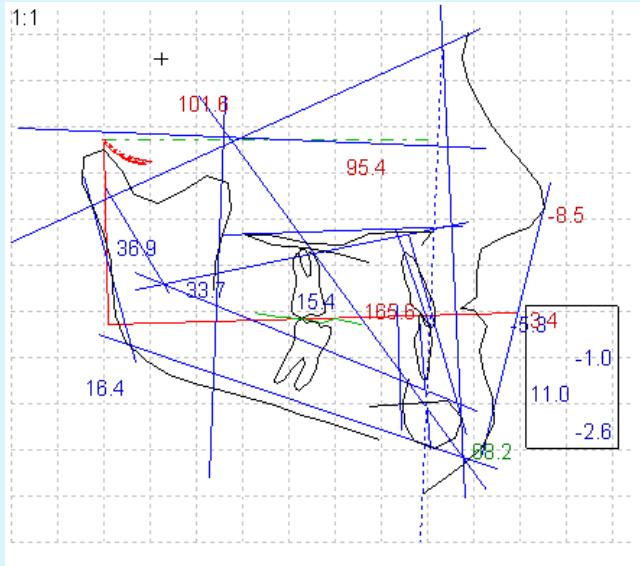


**Nachher**

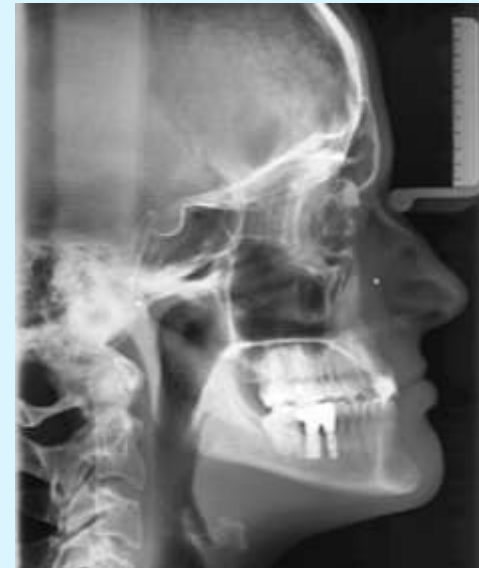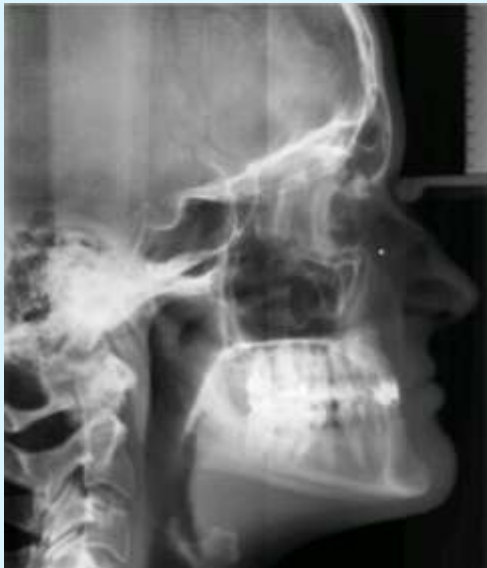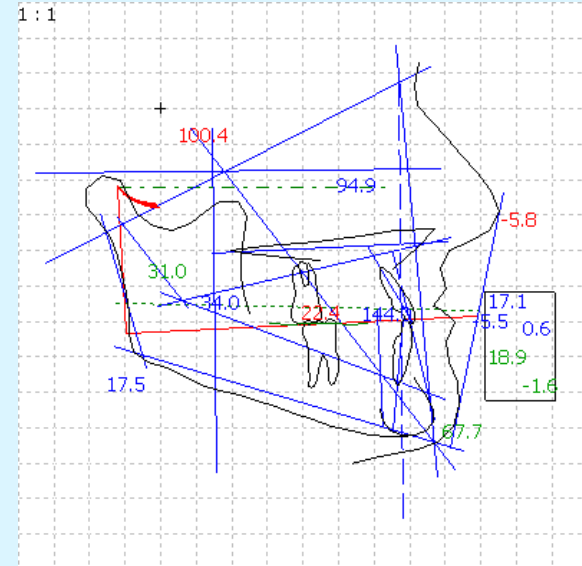


→ Man beachte die Bisshebung (LFH) und die Reduktion von Punkt A

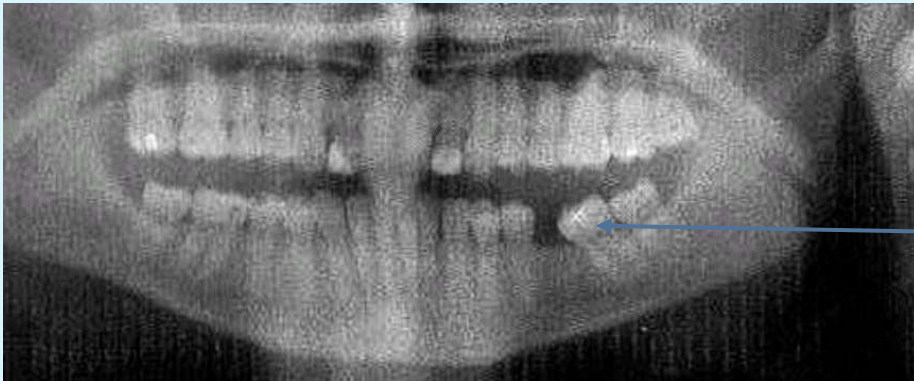## Vorher



## Nachher



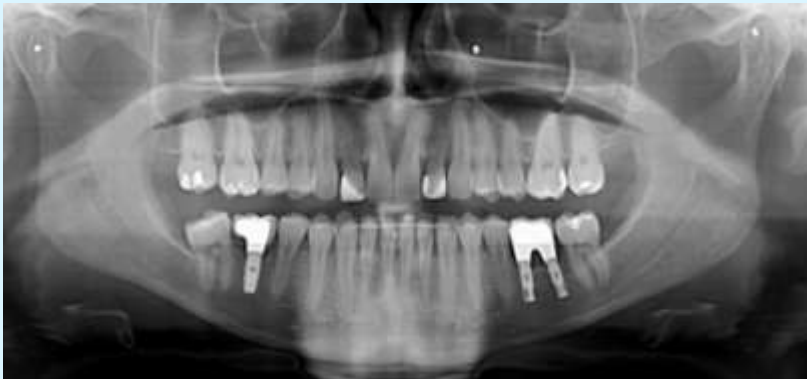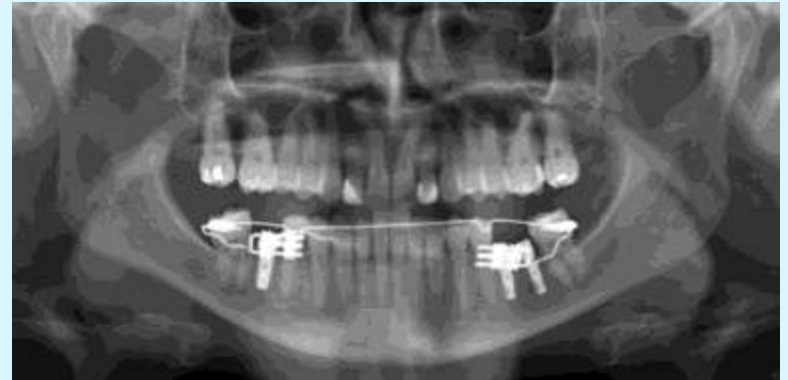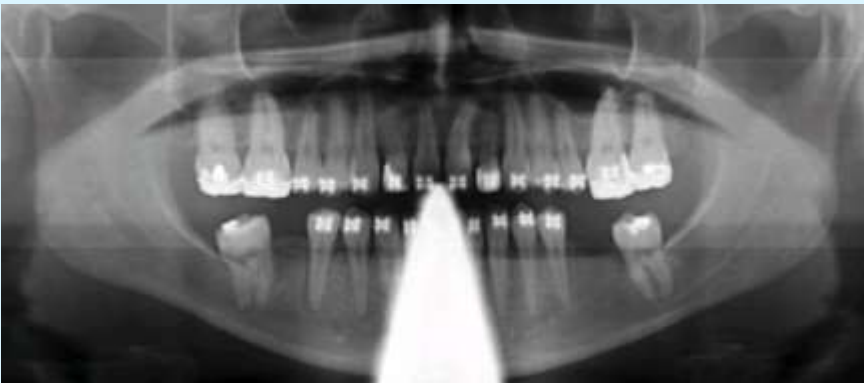




## Vorher

Kippung der Unterkiefermolaren  
links

Mit Implantaten 36 und 46 und  
Sato-Retainer



## Nachher

Mit Implantatkronen