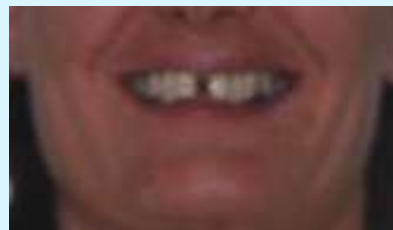
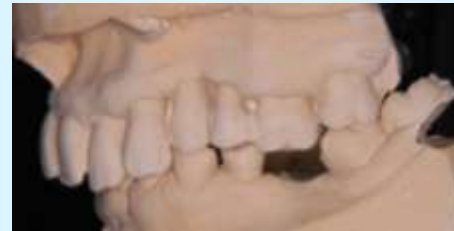
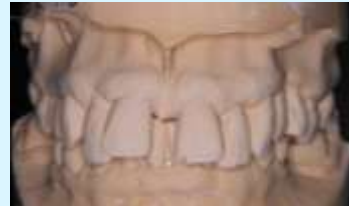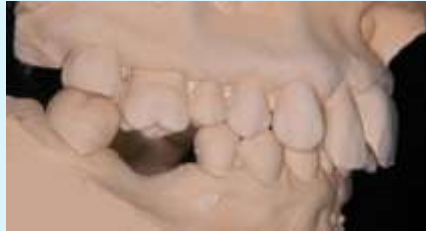Nr. 2487 41 Jahre weibl.

**Präprothetische
Kieferregulierung**

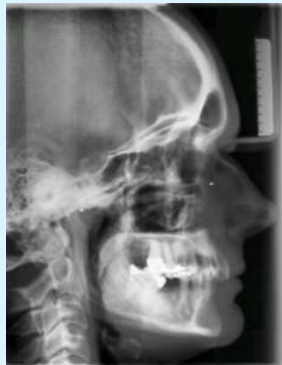- **Fallbeispiel:**

41-jährige Patientin stört die zunehmende Lückenbildung in der Oberkieferfront, vor allem beim Lachen.

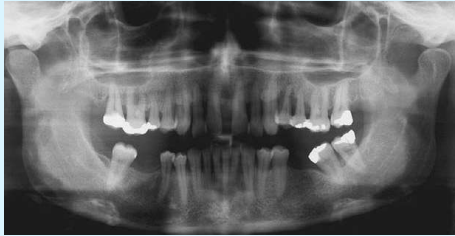

Sie wurde von Dr. Müller W. wegen chronischer Parodontitis zur präprothetischen Kieferregulierung an mich überwiesen.

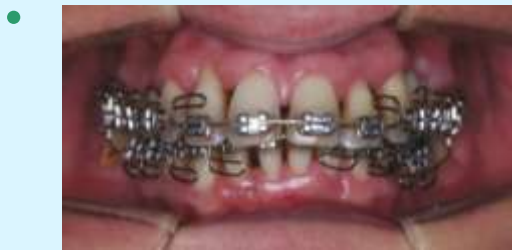- **Unser Behandlungsplan:**



Aufrichtung der nach vorne gekippten Molaren im Unterkiefer, Bisshebung, Wiederherstellung einer ausreichenden Abstützung in der Region der Backenzähne, um die Kiefergelenke zu schützen und gleichzeitig die Belastung der Frontzähne zu beseitigen. Weiters Abflachung der steilen vorderen Zahnführung, um so die parafunktionelle Belastung der Zähne zu reduzieren (siehe die ausgeprägte chronische Parodontitis)



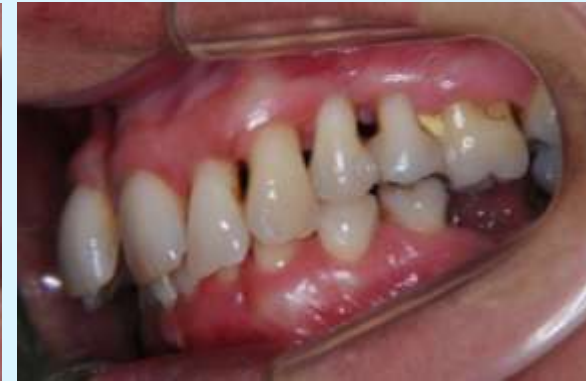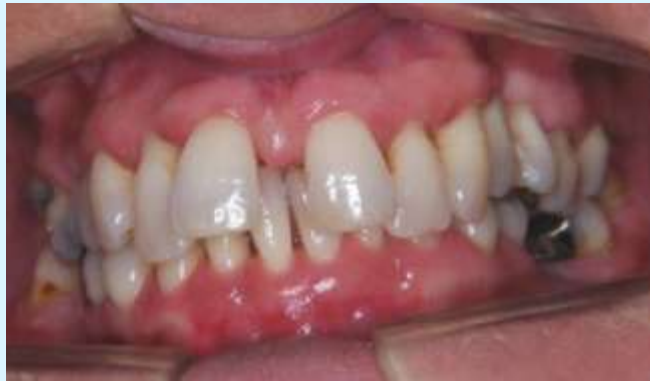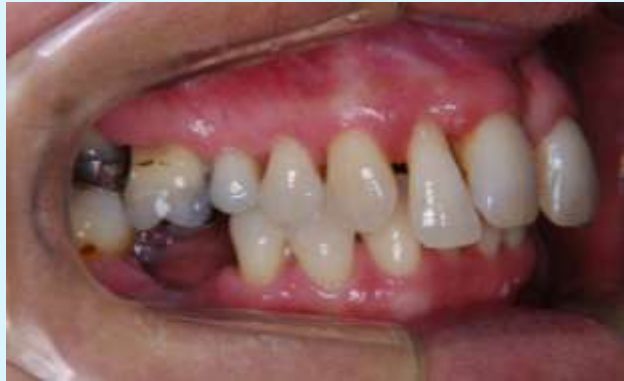Nach dieser präprothetischen okklusalen
Rekonstruktion → Versorgung der hinteren
Zahnlücken mit festsitzenden Brücken
durch Dr. Müller W.



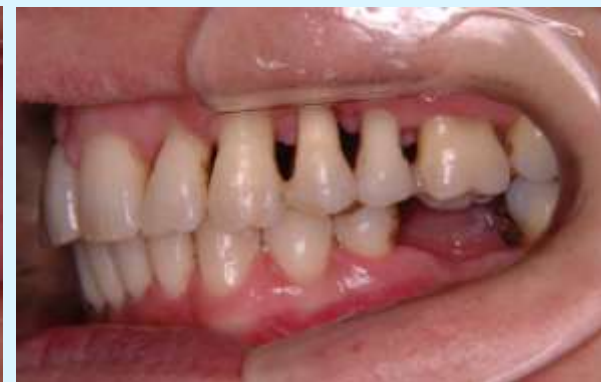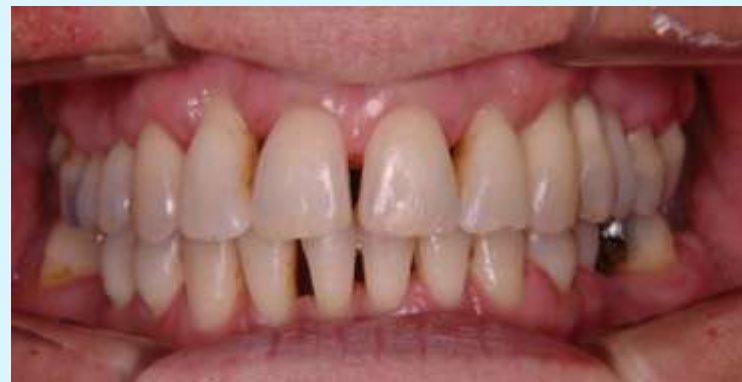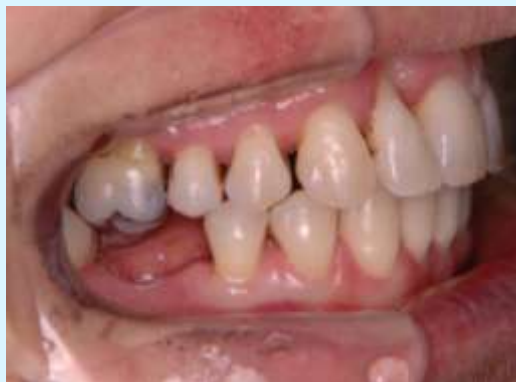**Festsitzende Behandlung nach Sato
(Brackets + MEAW-Technik):
1 Jahr 3 Monate**

- Die Patientin ist nach weiterer prothetischer Versorgung ästhetisch und funktionell äußerst zufrieden.

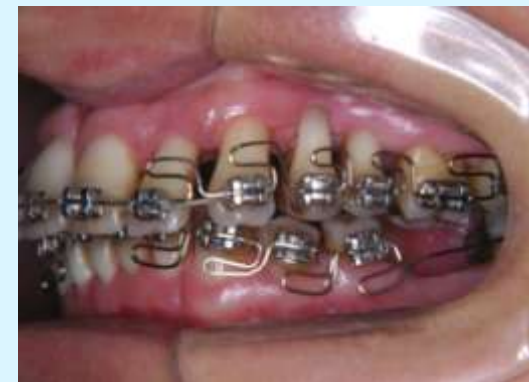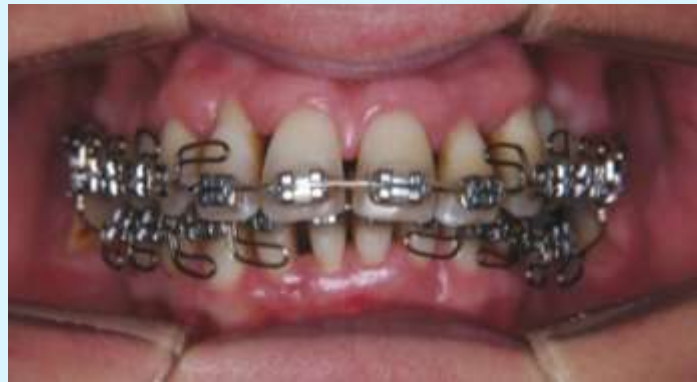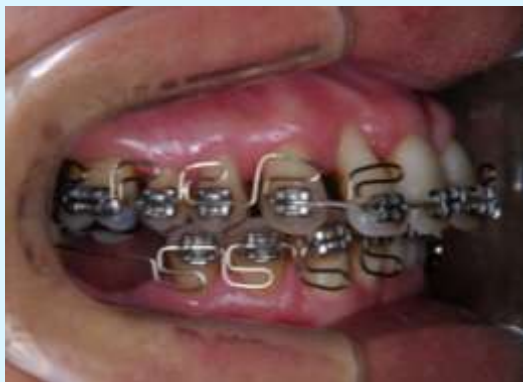Vorher



Nachher (Brackets-Zeit 1 Jahr 3 Monate)

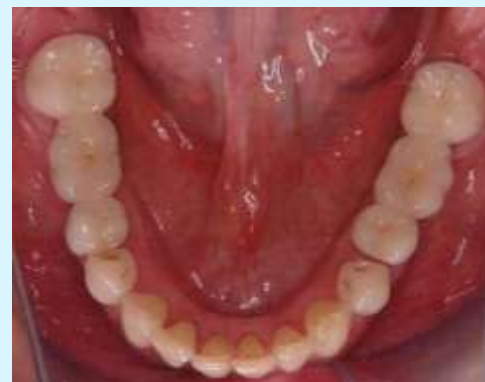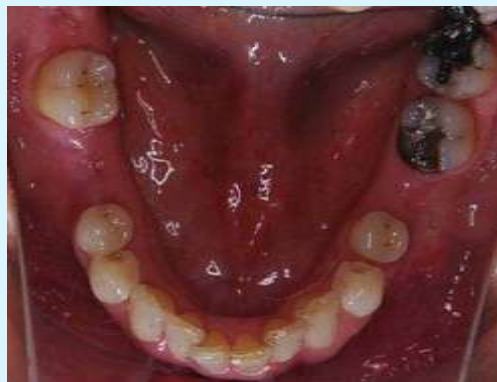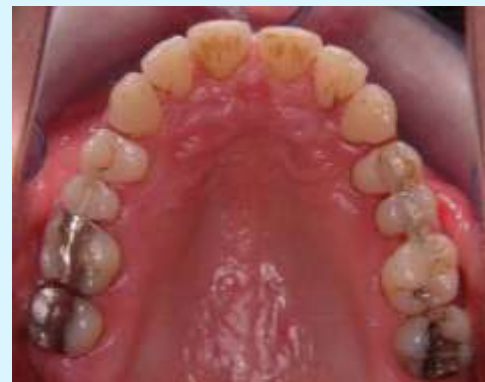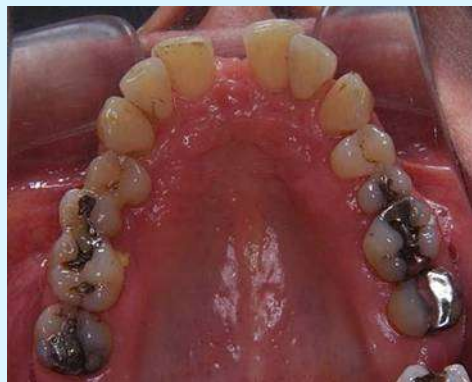


Sato-Technik: Multiloop Edgewise Archwire (MEAW)

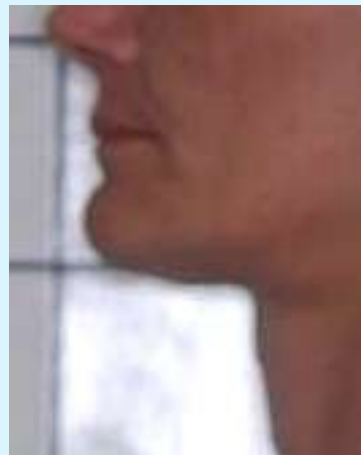
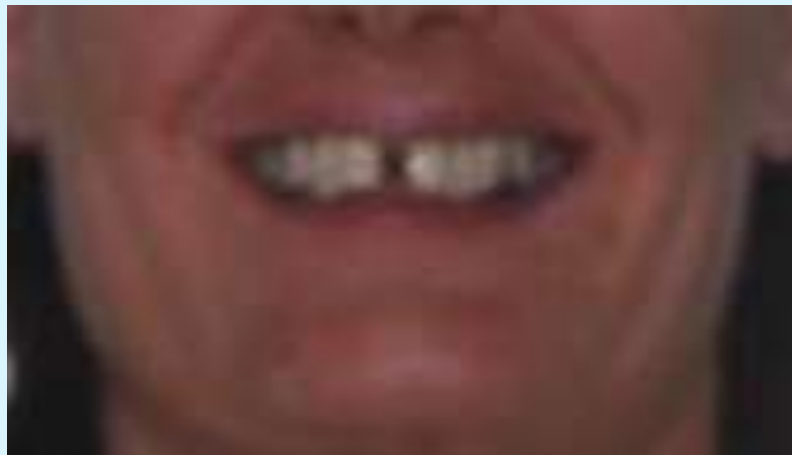
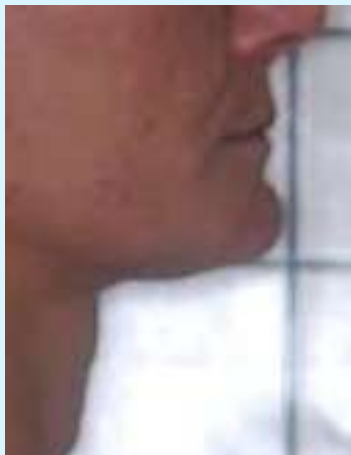Vorher

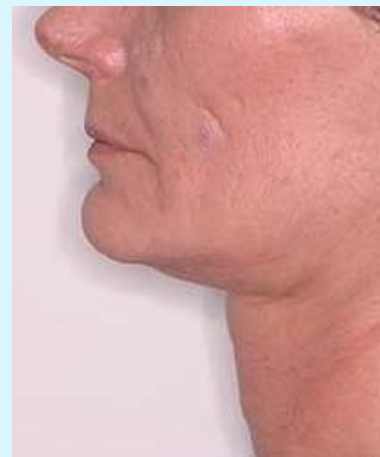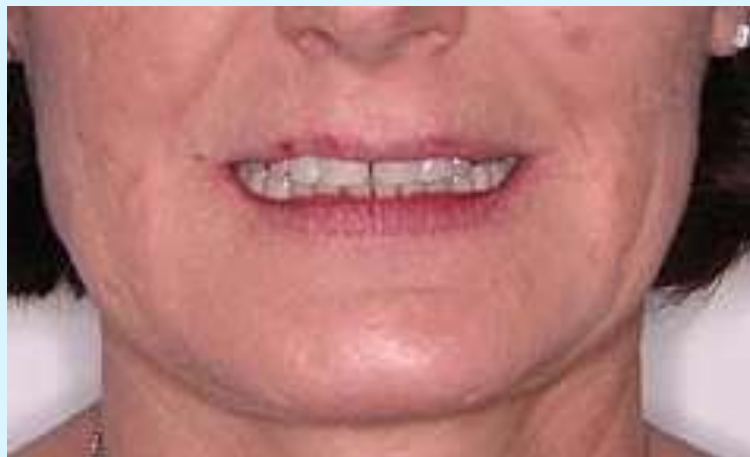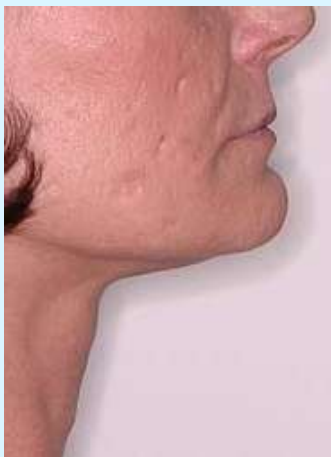Nachher



Vorher

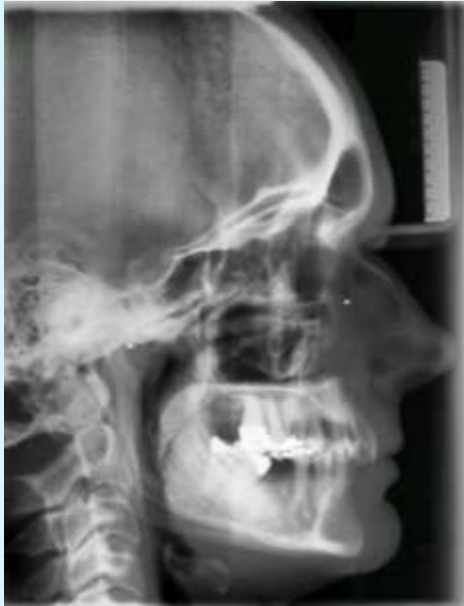

Nachher

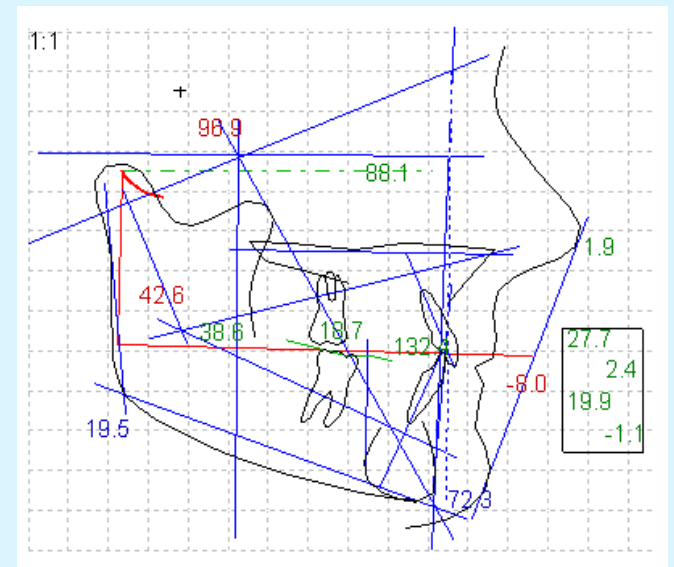
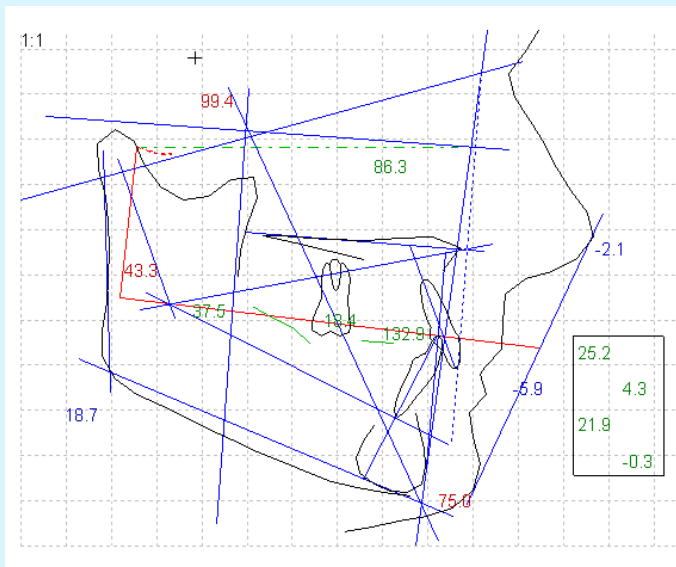
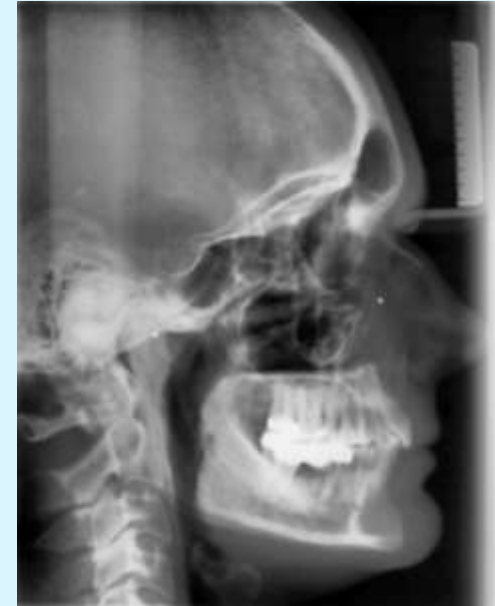

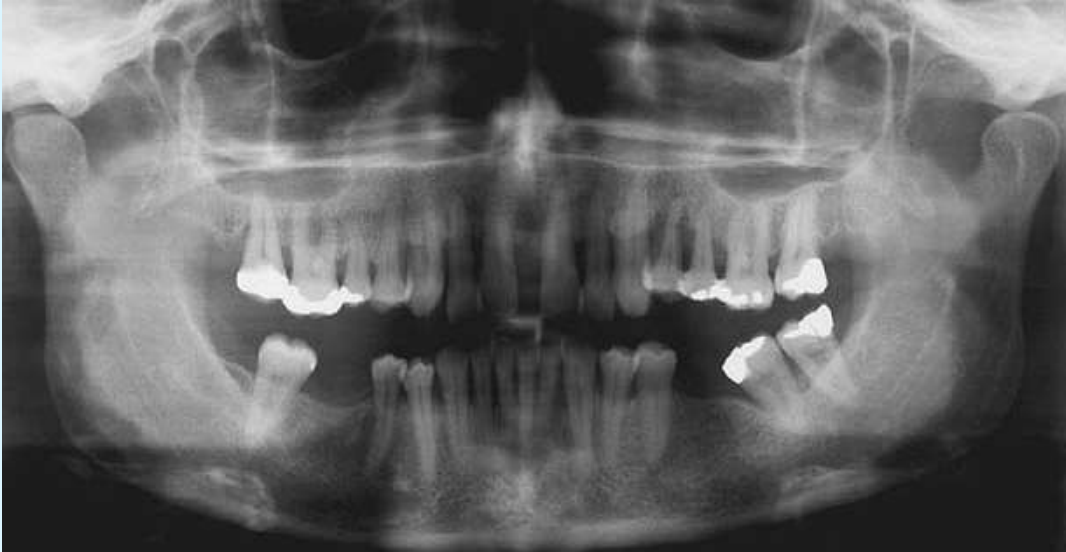→ Man beachte die Bisshebung (LFH und Punkt A)!!

Vorher



Nachher





Vorher
Vor präprothetischer
KFO

Nachher
Festsitzende Brücken
im Unterkiefer
(Dr. Müller W.)

