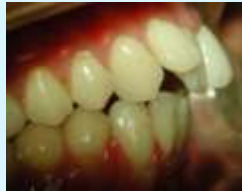

Nr. 2152 35 Jahre weibl.

KL II/1, Frontengstand

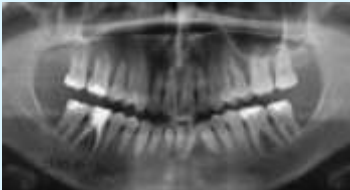
- **Fallbeispiel:**

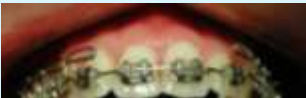


35 jährige Patientin, die mit ihrer Rückbisslage und dem Frontengstand ästhetische und funktionelle Probleme (Kiefergelenkknacken, Bandscheibenvorfall und Zahnhalsrezessionen) hatte.

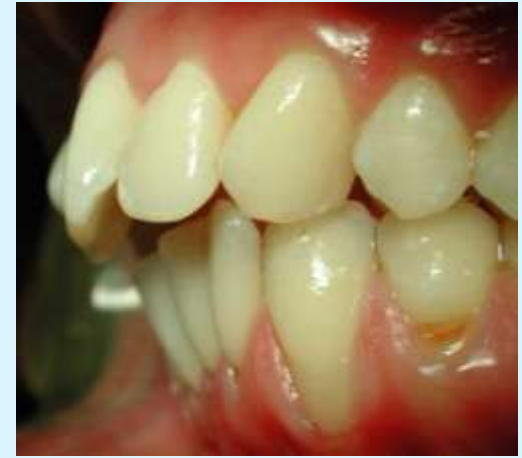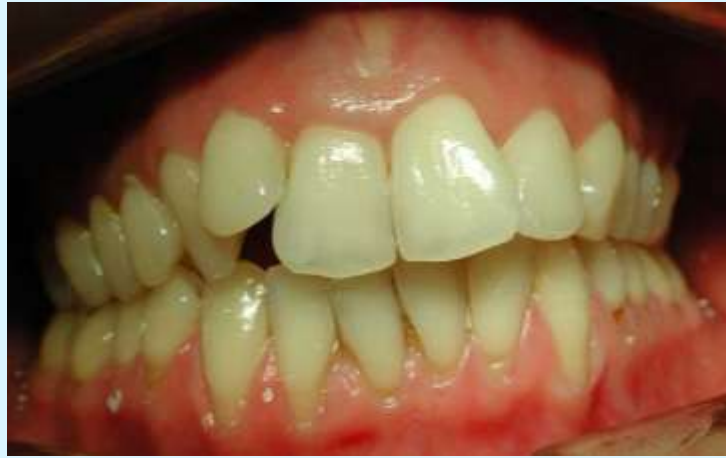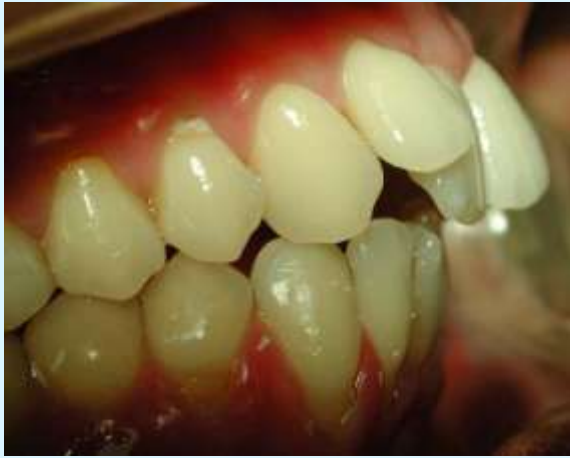- **Unser Behandlungsplan:**

KEINE Extraktion der Prämolaren und KEINE Kieferchirurgie!!!

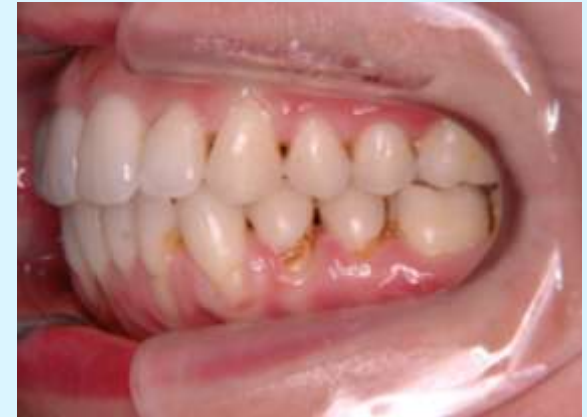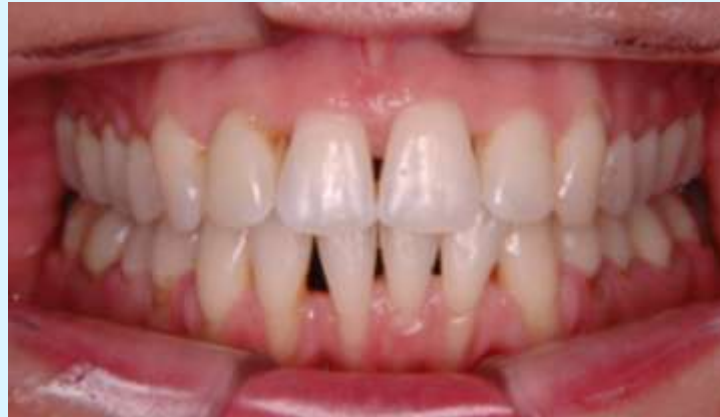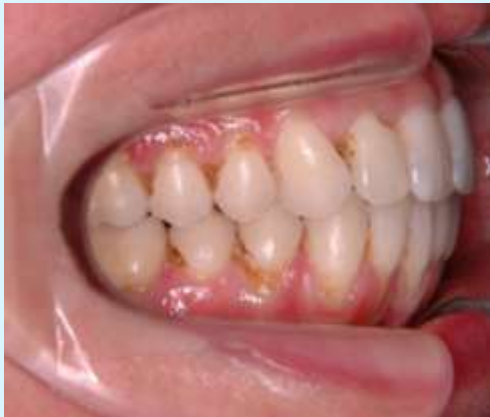-  Um mit den MEAW-Bögen nach Sato diese volle Rückbisslage und massive vordere Engstand-situation auflösen zu können, mussten die Weisheitszähne entfernt, der vordere enge Oberkieferbogen erweitert und der Unterkiefer step by step mit der entsprechenden Umstellung der Bisslage nach vorne verlagert werden.

-  **Festsitzende Behandlung nach Sato (Brackets + MEAW-Technik): 2 Jahre**

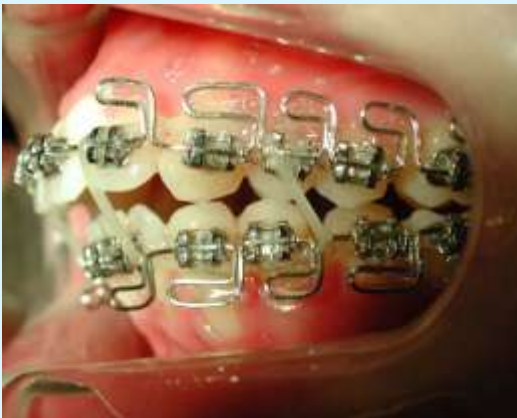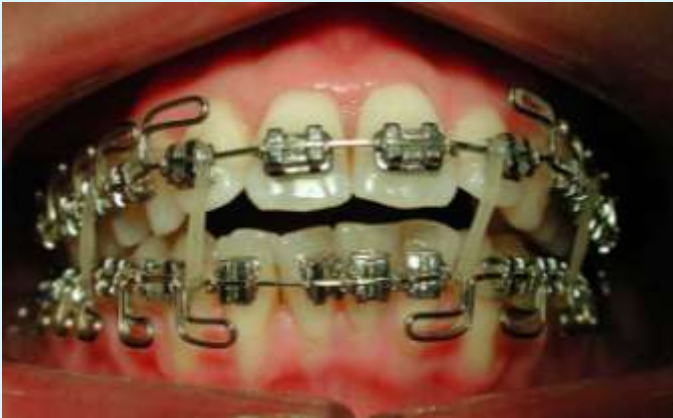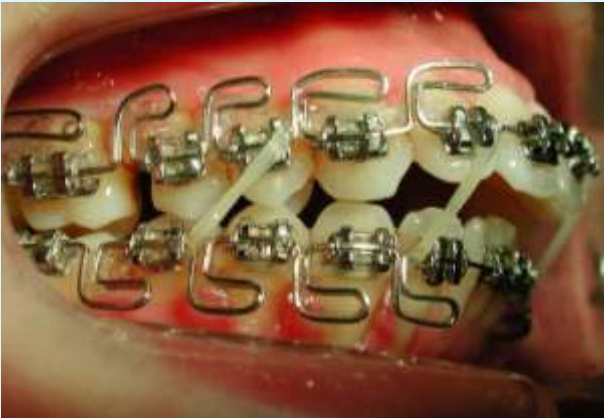vorher



nachher (Brackets-Zeit 2 Jahr)

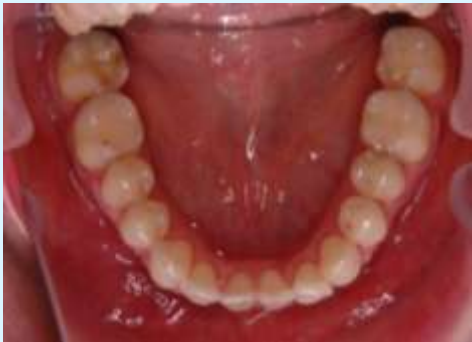
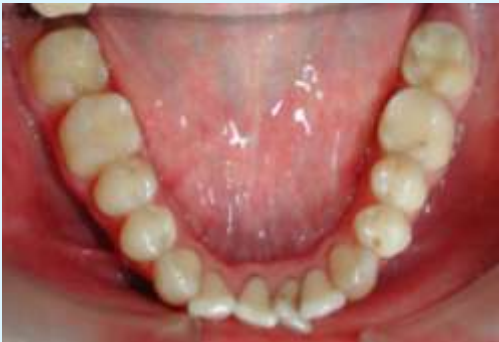
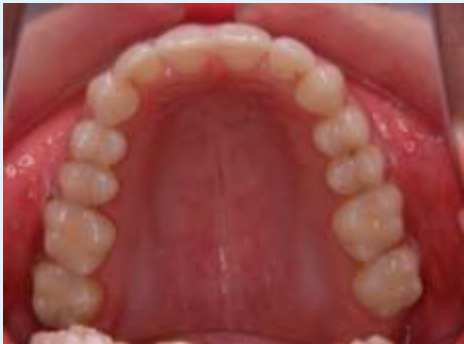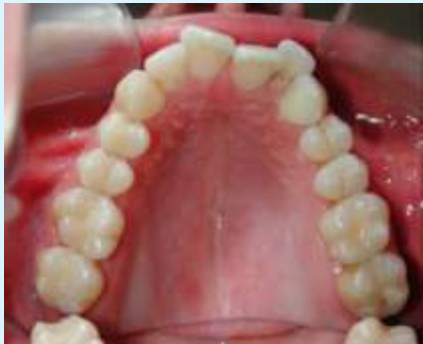Sato-Technik: Multiloop Edgewise Archwire (MEAW)



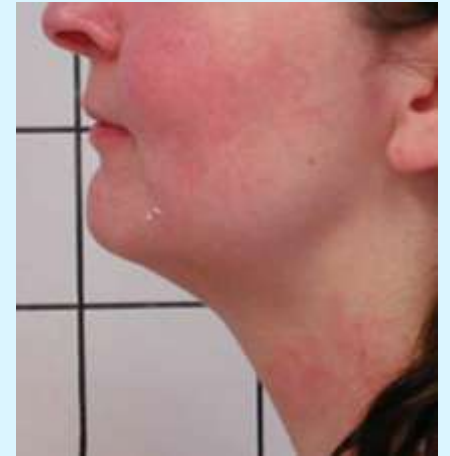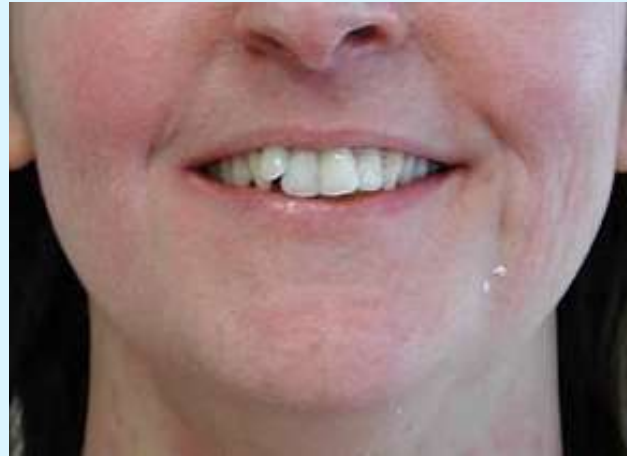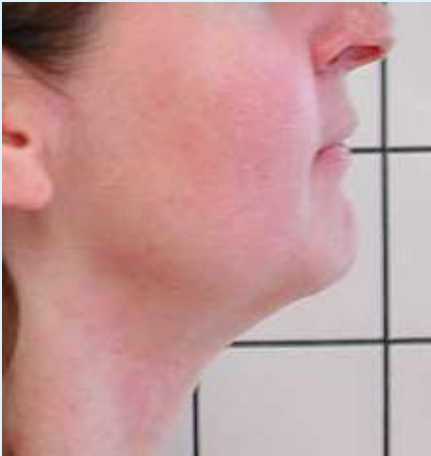vorher

nachher

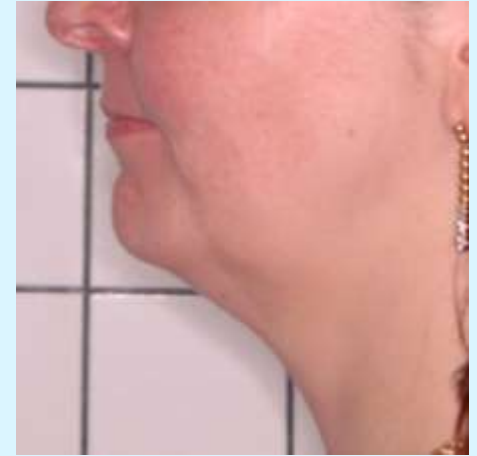
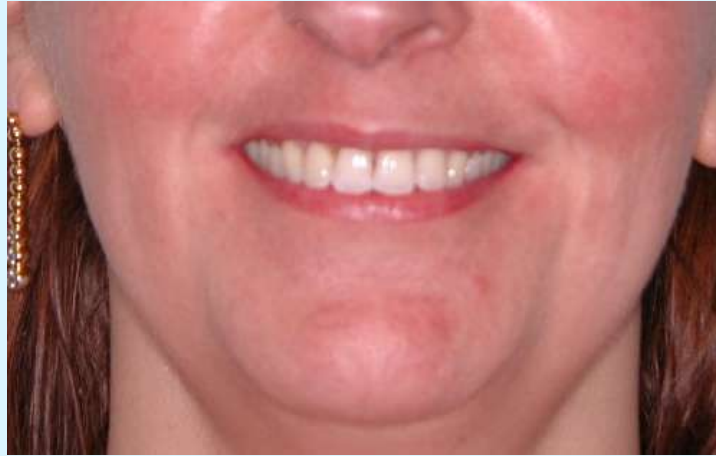
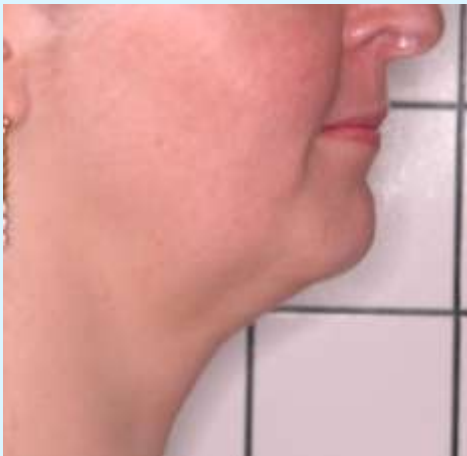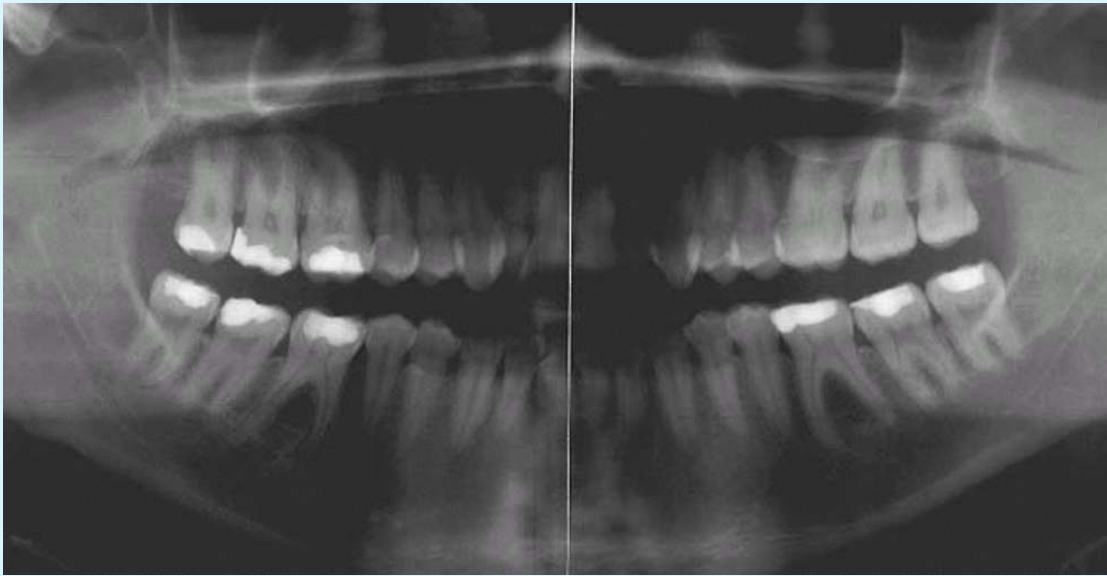
→ Man beachte die positive Profilanalyse!!

vorher



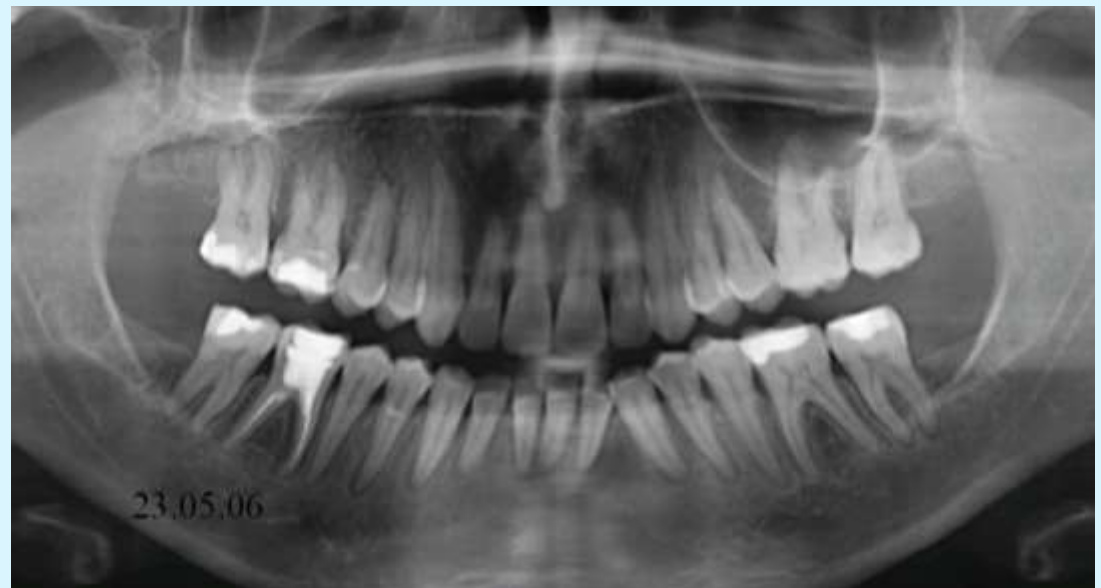nachher



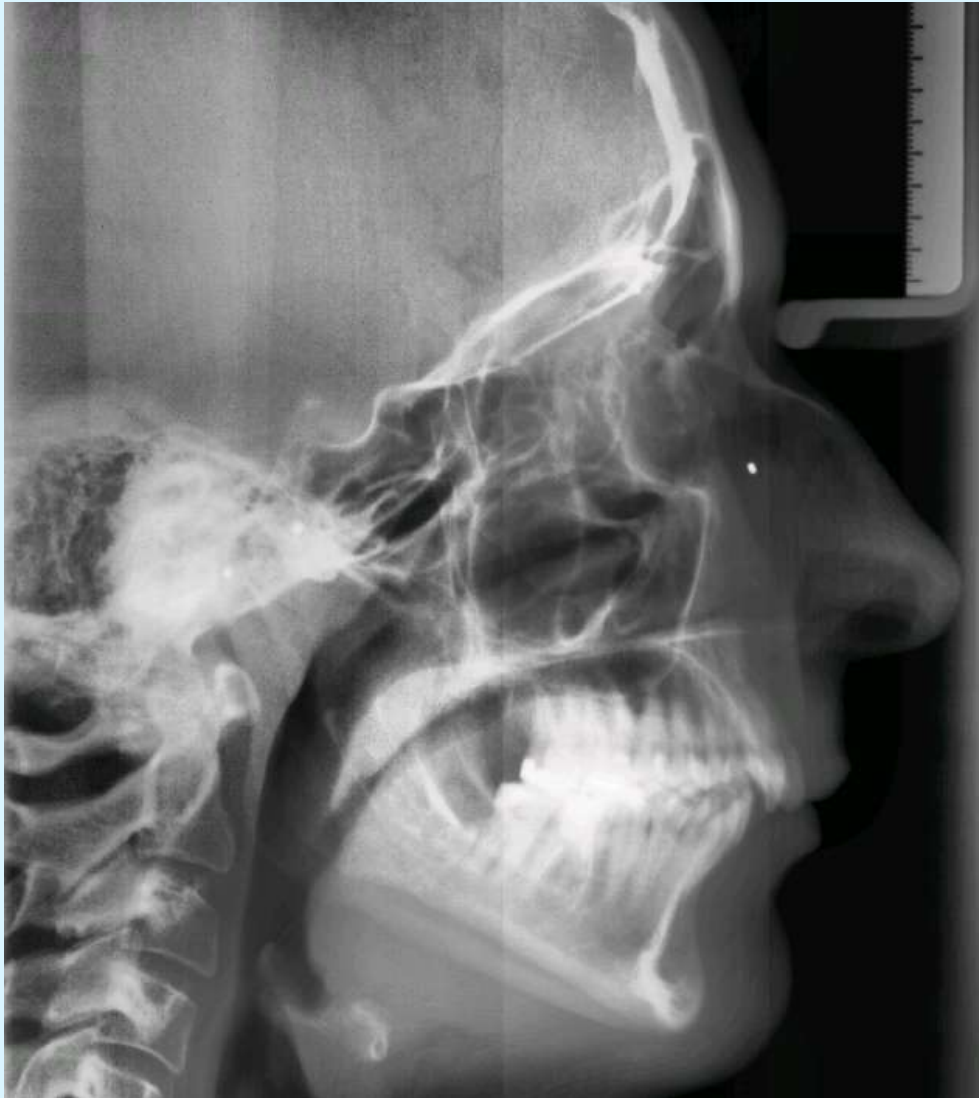

vorher

nachher



vorher



nachher

