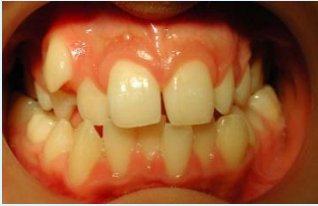

Nr. 2270 14 Jahre männl.

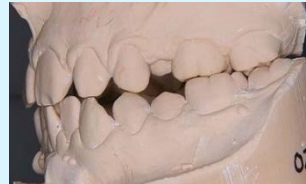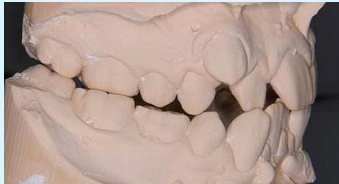KL II/1, Offener Biss

- **Fallbeispiel:**



14-jähriger Patient mit einer KL II/1, Kreuzbiss, frontoffenem Biss und einem verlagerten Zahn 23 ist mit seiner Optik nicht zufrieden.

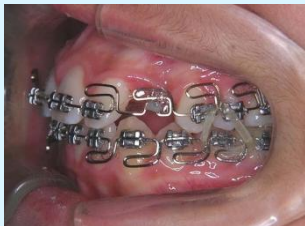Unser Behandlungsplan:



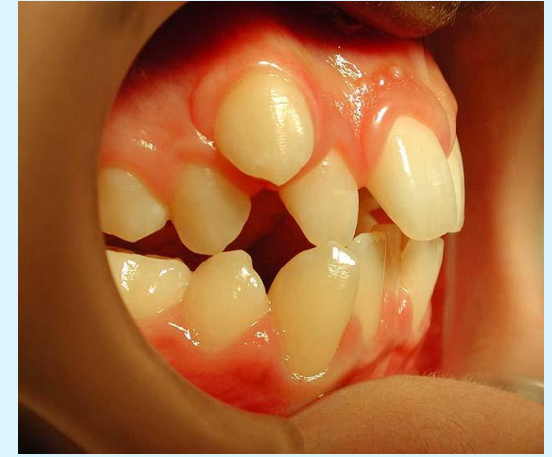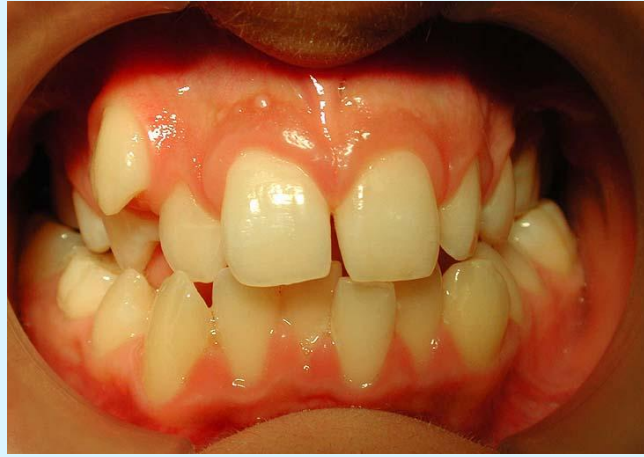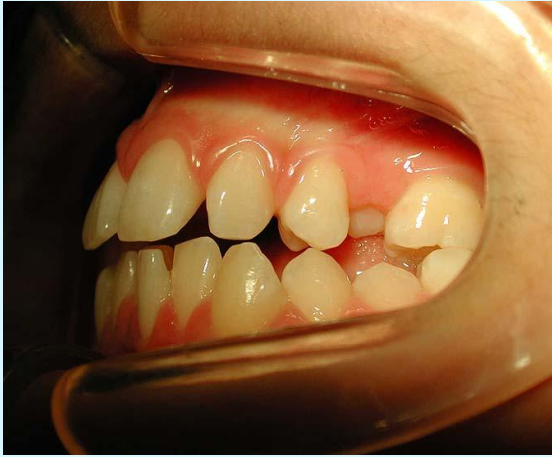Extraktion des Weisheitszahnes 38 (Germektomie) entsprechend der posterioren Diskrepanz nach Sato

(Erklärung siehe www.drmangold.at), aber keine Prämolarenextraktion und keine Kieferchirurgie!!

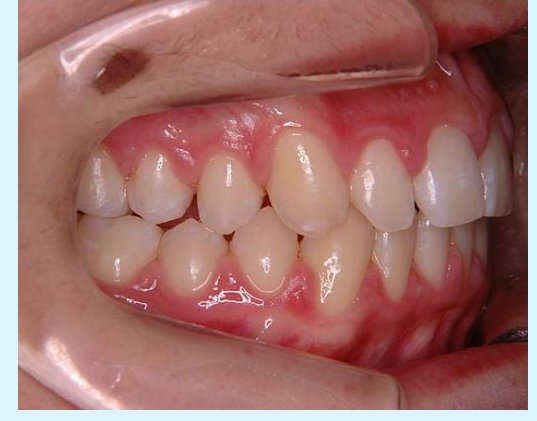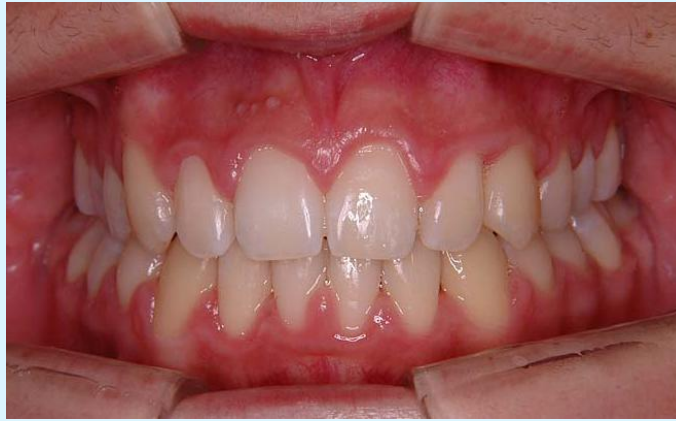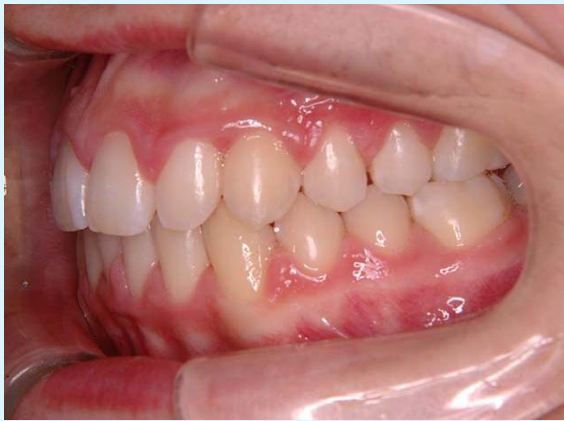- **Festsitzende Behandlung nach Sato (Brackets + MEAW-Technik): 16 Monate**



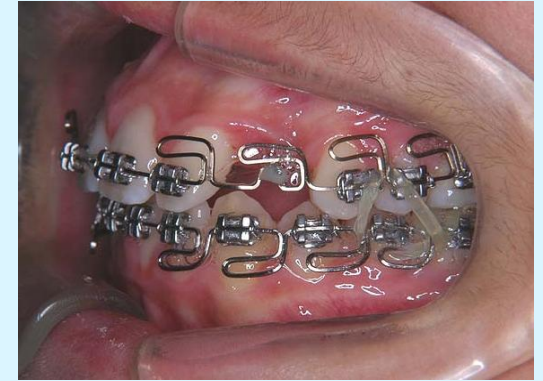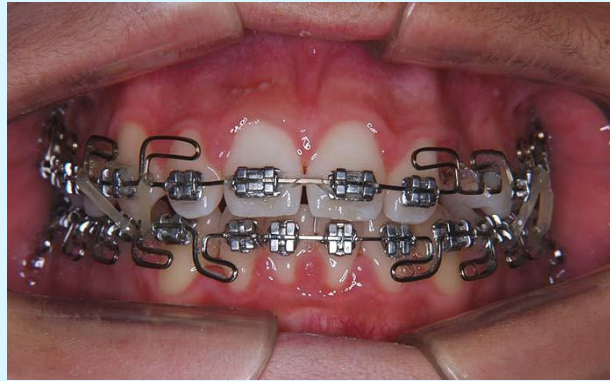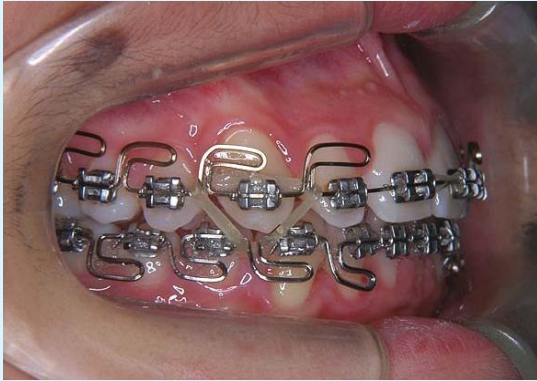vorher



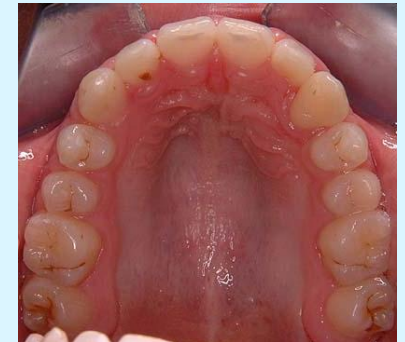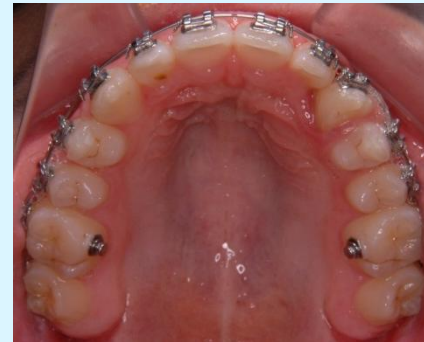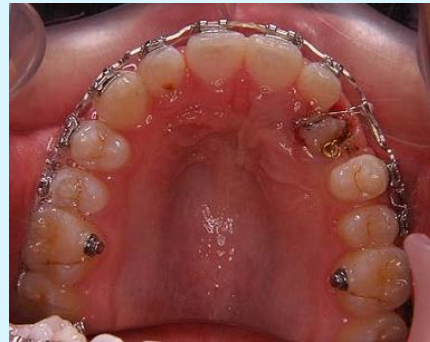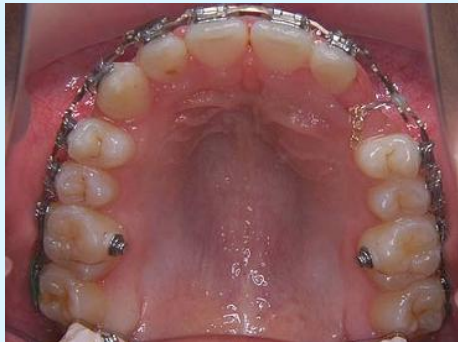nachher (Brackets-Zeit 16 Monate)



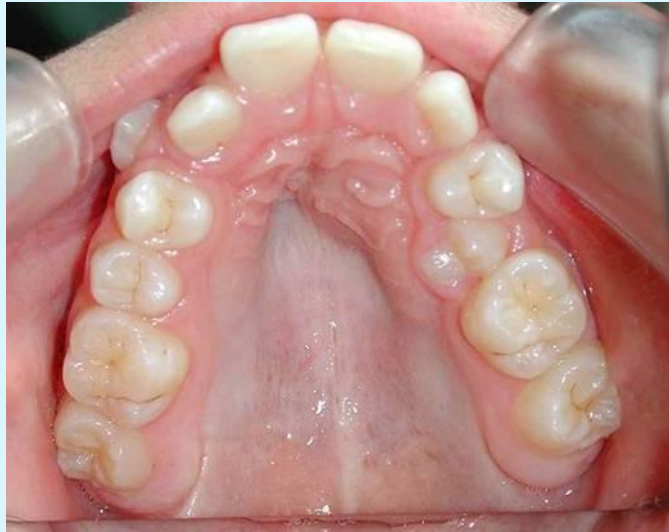Sato-Technik: Multiloop Edgewise Archwire (MEAW)



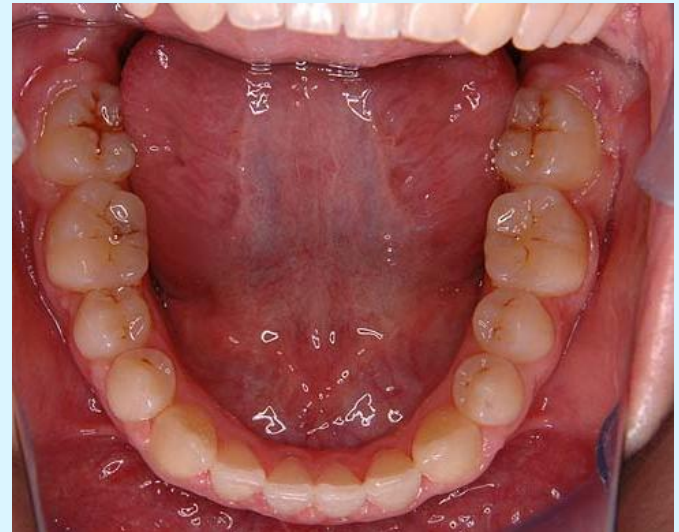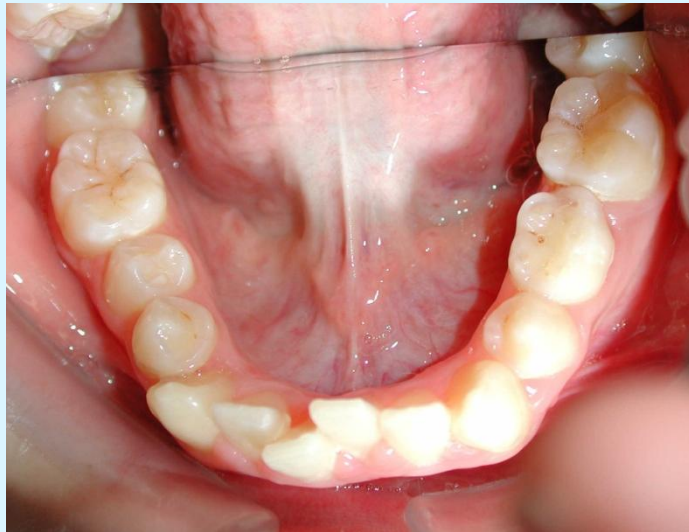
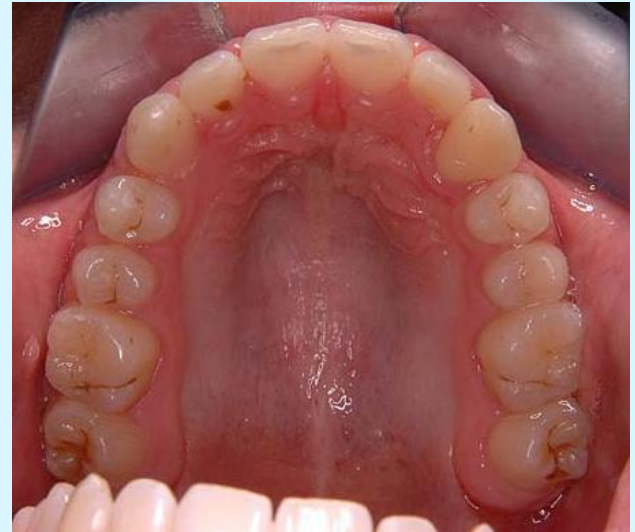1 Jahr für Entwicklung des retinierten Zahnes 23 nach Platzöffnung



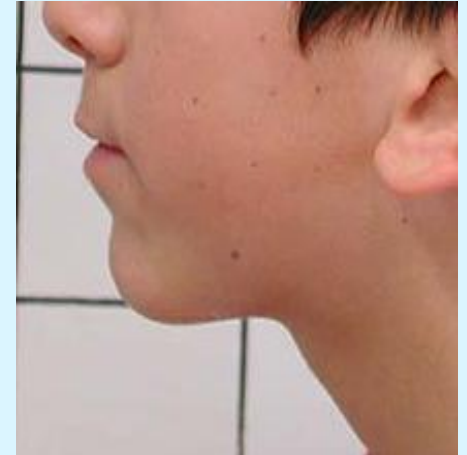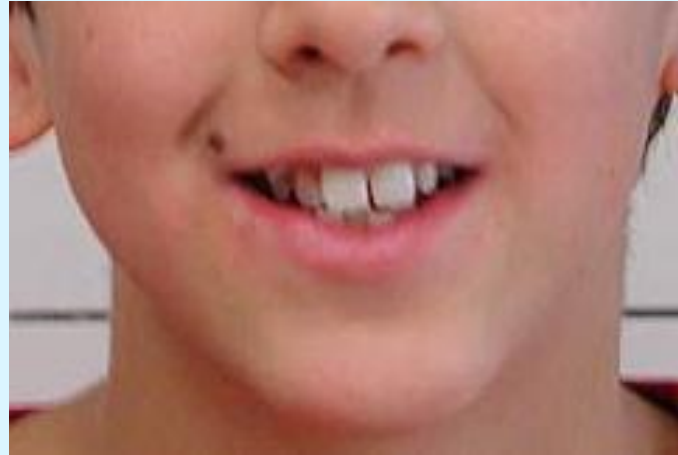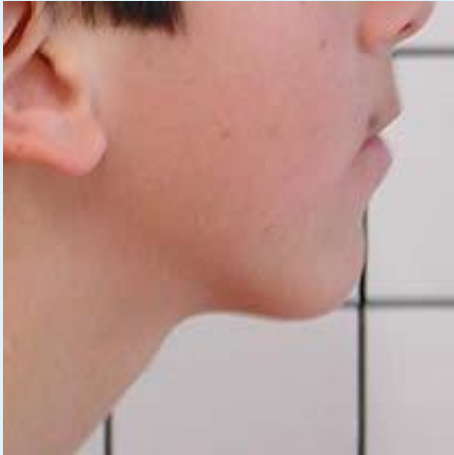vorher



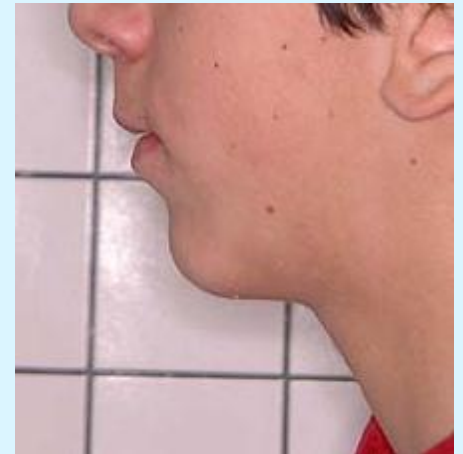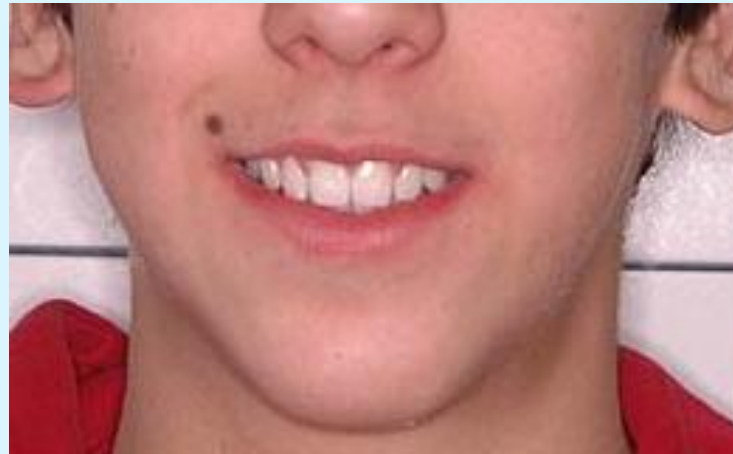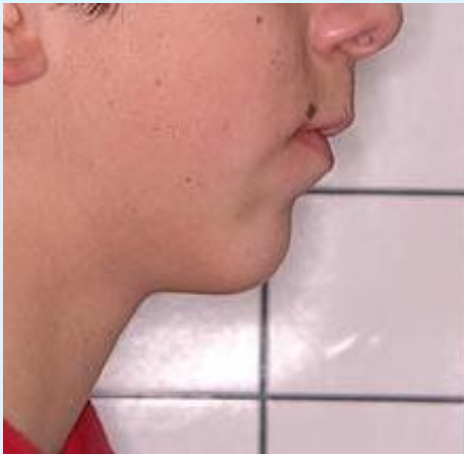nachher



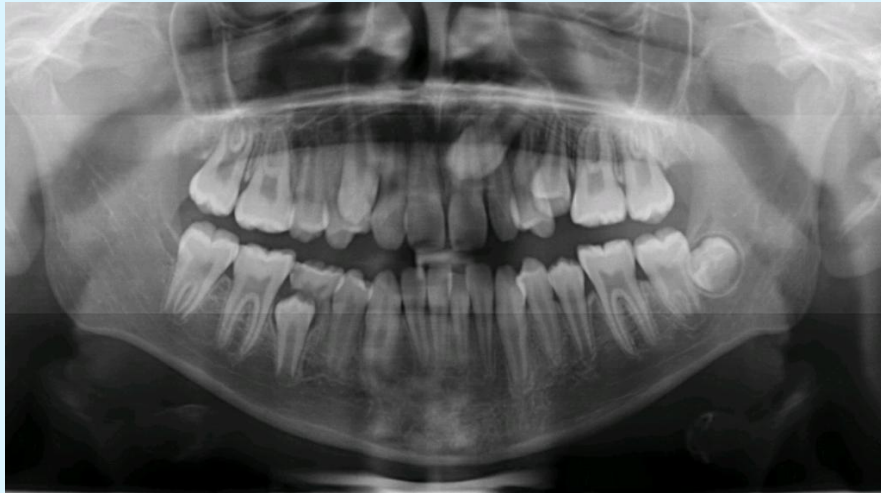vorher



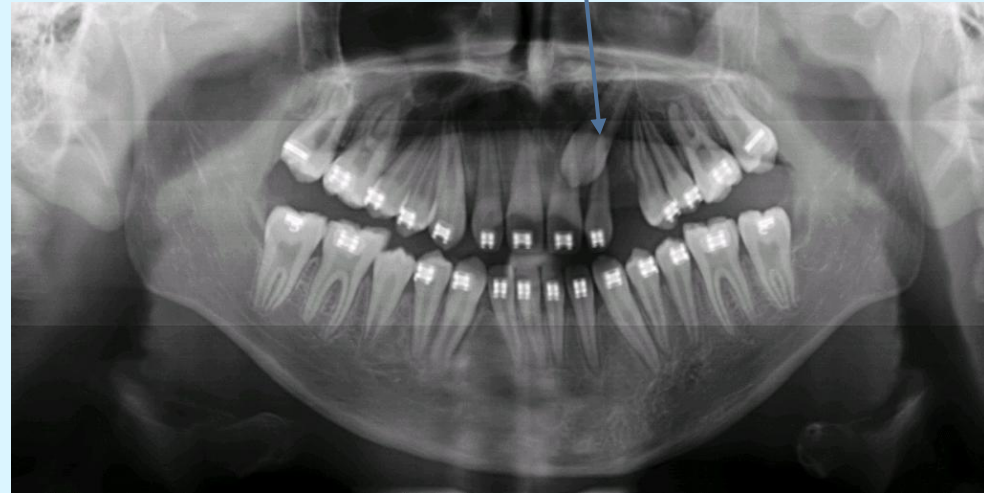
nachher



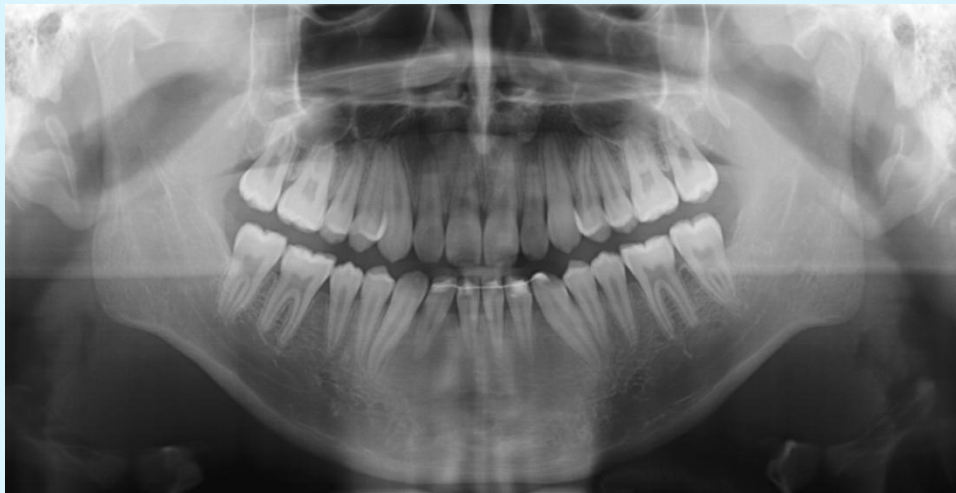vorher



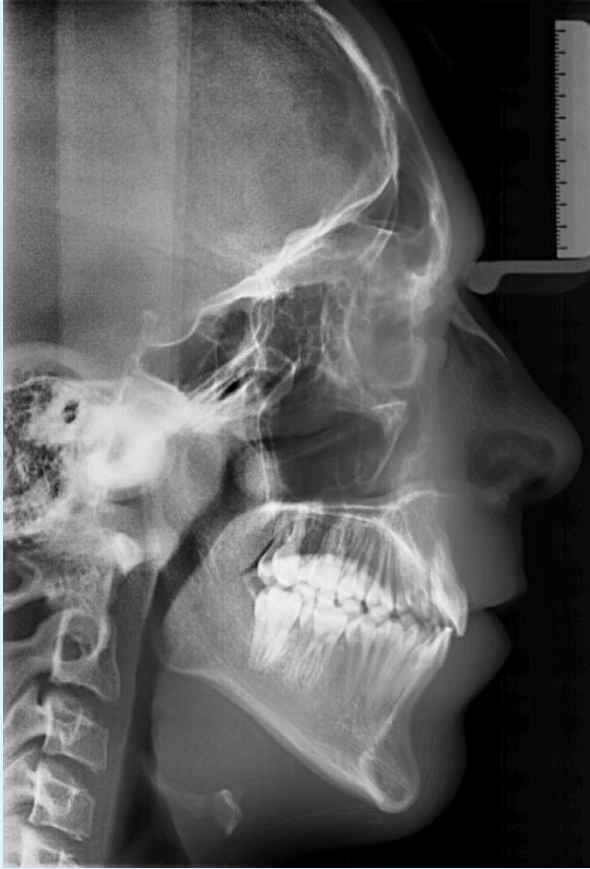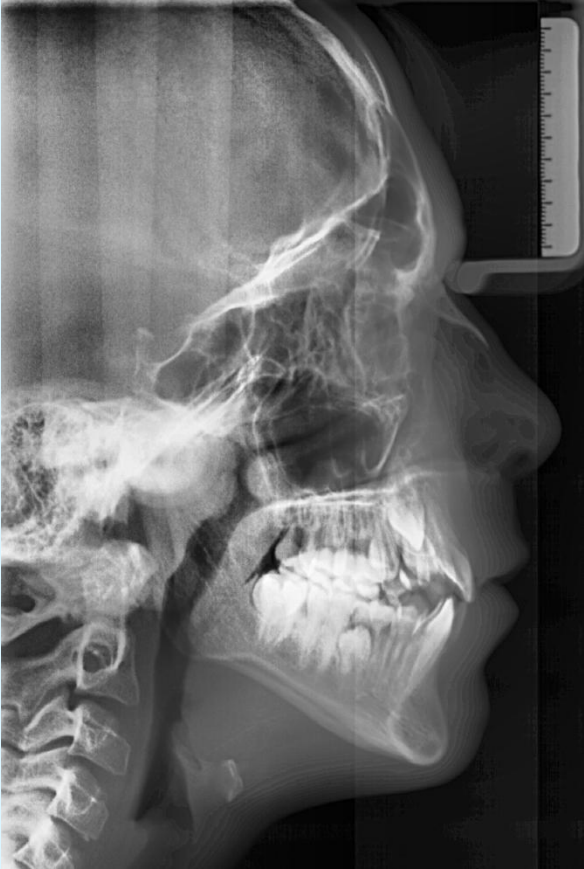Platzöffnung für den
retinierten Zahn 23



nachher



vorher



nachher

